日消外会誌　25（3）：906～910，1992年

超音波ガイド下穿刺吸引細胞診にて術前診断された粘液産生膵癌の1例

清水市立病院外科
丸尾　啓敏　　北條　正久　　小坂　昭夫

典型的と思われる“いわゆる”粘液産生膵癌の1例を経験したので報告する．症例は77歳の女性で，膀胱炎に対する精査として行われた腹部超音波検査にて主膵管の著明な拡張と膵頭部の膵管内に乳頭状に増殖した腫瘍を指摘された．十二指腸内視鏡では乳頭腫大，乳頭開口部の開大，粘液の排出が認められた．内視鏡的逆行性膵管造影では主膵管全長の拡張と腫瘍による陰影欠損を認めた．超音波ガイド下穿刺吸引細胞診の結果，Class Ⅴと判明し最終的に粘液産生膵癌と診断した．手術は膵頭十二指腸切除術を施行した．病理組織学的には，おもに主膵管内に増殖する膵管内乳頭腺癌であり，転移は認めず治癒切除しえた．粘液産生膵癌（腫瘍）の診断基準や分類については見解が統一されていないが，自験例は“いわゆる”粘液産生膵癌の特徴的な所見を十分に備えていた．また，超音波ガイド下穿刺吸引細胞診が術前確定診断に有用であった．

Key words: mucin-producing pancreatic cancer, ultrasound-guided fine needle aspiration biopsy

はじめに

粘液産生膵癌は，特異な臨床症状を示す膵癌として，1982年に大橋ら[1]によって報告されて以来報告例が増加している．ところが同様の乳頭所見，膵管像を呈しながら病理学的に良性であった例[2)3)]も見られ，術前の確定診断は容易ではない．最近われわれは，超音波ガイド下穿刺吸引細胞診によって粘液産生膵癌と最終診断し，膵頭十二指腸切除術を施行した1例を経験したので，文献的考察を加えて報告する．

症　例

症例：77歳，女性．

主訴：頻尿．

家族歴：特記すべきことなし．

既往歴：76歳，脳梗塞にて保存的治療．

現病歴：1988年7月から頻尿があり，当院泌尿器科を受診し膀胱炎と診断された．さらに腹部超音波検査およびcomputed tomography（以下CT検査）にて両側多発性腎嚢胞と診断されたが，膵頭部にも嚢胞性病変を指摘されたため当科入院となった．

入院時現症：身長144cm，体重40kg．眼瞼，眼球結膜に貧血，黄疸を認めず．腹部は平坦，軟で左側腹部に左腎下極を触知した．肝，腫瘤は触知しなかった．

入院時検査成績：経口糖負荷試験（oral glucose tolerance test：以下OGTT）で糖尿病型を示した以外は特に異常を認めなかった（**Table 1**）．

腹部超音波所見：膵頭部の主膵管は70×32×57mmと嚢状に拡張しており，連続して尾側に数珠状に拡張（直径7mm）した主膵管が観察された．嚢状の膵管内腔に乳頭状に増殖した腫瘤を認めた（**Fig. 1**）．

Table 1　Laboratory data on admission

WBC	6600	/mm³	CEA	2.6	ng/ml
RBC	396×10⁴	/mm³	CA19-9	25	U/ml
Hb	12.4	g/dl	AFP	<3	ng/ml
PLT	11.0×10⁴	/mm³			
T.P	6.9	g/dl	PT	11.0	sec.
ALB	4.8	g/dl		(136	%)
GOT	22	IU/l	PTT	24	sec.
GPT	13	IU/l	TT	100	%
LDH	465	IU/l	FDP	(−)	
ZTT	4.4	IU/l	Fibrinogen	236	mg/dl
ALP	163	IU/l			
γGTP	14	IU/l	OGTT		
T.Bil	0.69	mg/dl	0′	80	mg/dl
T.Chol	241	mg/dl	30′	162	〃
BUN	20	mg/dl	60′	129	〃
CRN	0.5	mg/dl	90′	130	〃
Na	139	mEq/l	120′	181	〃
K	4.4	mEq/l	150′	196	〃
Cl	107	mEq/l			
			ICG15min.	14.1	%

<1991年10月9日受理>別刷請求先：丸尾　啓敏
〒424　静岡県清水市宮加三1231　清水市立病院外科

Fig. 1 Ultrasonographic findings. Cystic dilatation of the main pancreatic duct and intraductal high echoic mass at the head of the pancreas were observed.

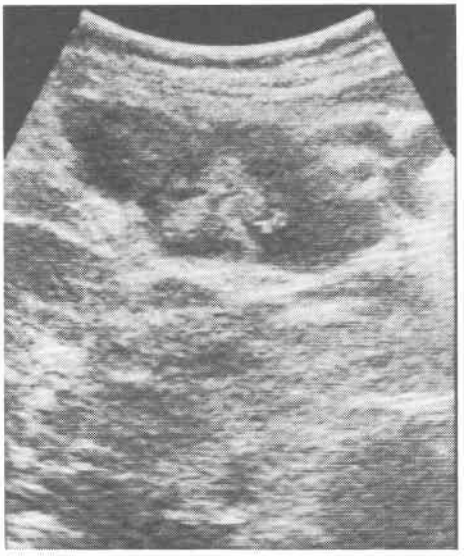

Fig. 2 Computed tomographic findings. The irregular low density area at the head of the pancreas was observed (arrows). Multiple cysts in the bilateral kidneys were seen.

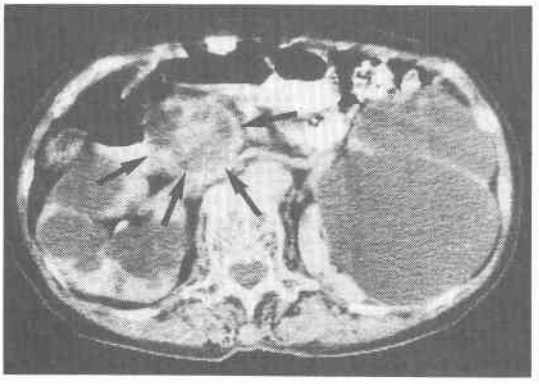

腹部CT所見：内部に不規則なlow density areaを有する嚢胞性病変を膵頭部に認めた（**Fig. 2**）.

十二指腸内視鏡所見：十二指腸主乳頭および副乳頭の腫大がみられ，主乳頭開口部は著明に開大していた（**Fig. 3**）．この開口部から粘液の排出が認められた．

内視鏡的逆行性膵管造影（endoscopic retrograde pancreaticography：以下ERP）所見：まず副乳頭から造影を行ったところ，造影剤は主乳頭開口部から十二指腸に直ちに排出され膵管は描出されなかった．そこで主乳頭へカテーテルを奥深く挿入し造影した結果，主膵管全長の拡張，蛇行の所見を得た．膵頭部において，膵管内腫瘍による陰影欠損像が認められた（**Fig. 4**）．膵液は粘稠であるため十分採取できず，膵液細胞診は癌細胞陰性であった．

Fig. 3 Endoscopic findings of the major papilla. The major papilla was enlarged and the orifice was dilated with retention of mucus.

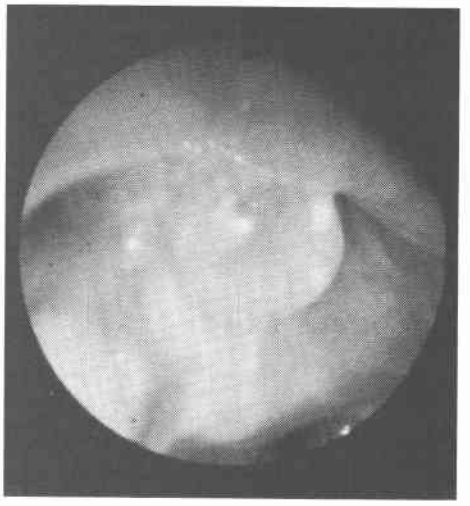

Fig. 4 ERP findings. Dilatation of the entire main pancreatic duct and filling defect at the head of the pancreas (arrows) were observed.

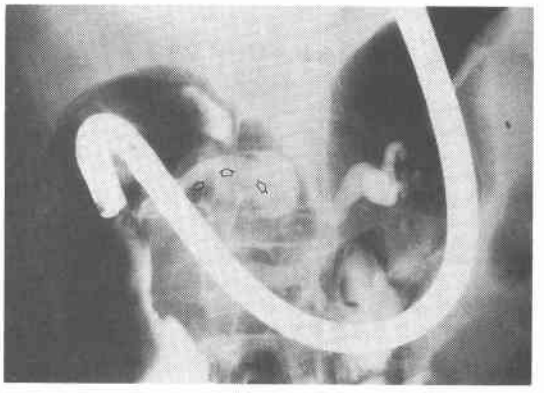

腹部血管造影所見：膵頭部の動脈arcadeに圧排，伸展を認めたが，encasement，腫瘍濃染像は見られなかった．門脈は左方に偏位していたが浸潤像はなかった．

超音波ガイド下に膵管内腫瘍に対して穿刺吸引細胞診を行った結果，Class Vと診断され腺癌が疑われた

Fig. 5 Cytology by fine needle aspiration revealed Class V. (Papanicolaou stain)

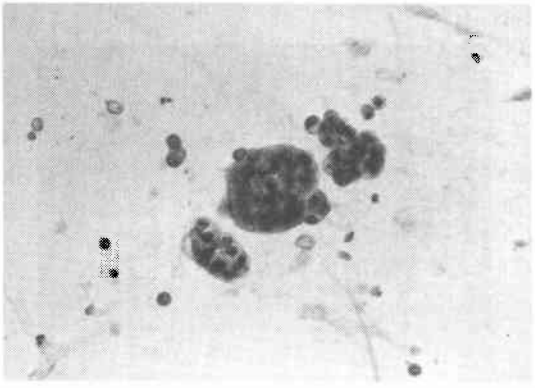

Fig. 6 Resected specimen. Papillomatous tumor in the dilated main pancreatic duct (MPD) was seen. CBD : common bile duct　MP : major papilla

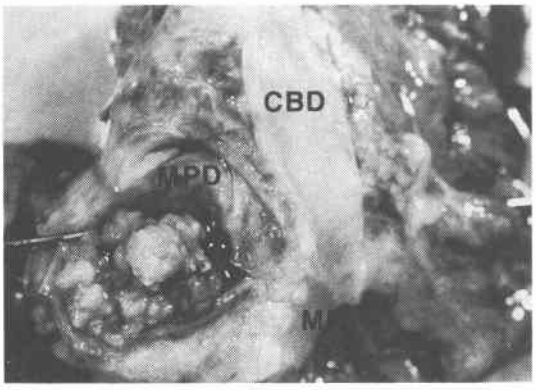

(**Fig. 5**). 以上より最終的に粘液産生膵癌と診断した.

手術所見：1988年9月7日，手術施行．膵頭部にクルミ大の腫瘤を認めたが，膵被膜，周囲臓器，主要血管に浸潤は認めなかった．膵切除断端における術中迅速病理検査を行い，癌の膵管内尾側進展のないことを確認し，膵頭十二指腸切除術および1，2群リンパ節郭清術を施行，Child 変法にて再建した．

切除標本：主膵管を切開すると，拡張した膵管内には粘稠な粘液が充満しており，乳頭状に増殖した腫瘍を認めた（**Fig. 6**）．割面では腫瘍部は4×4×3cm で，一部が膵組織内に膨張性に進展していた．術後診断は膵癌取扱い規約[4]によると，Ph，T_2，S_0，Rp_0，CH_0，DU_0，PV_0，A_0，P_0，H_0，N(−)，M(−)，PW(−)，BDW（−），EW（−）であった．

Fig. 7 Histological findings. Papillary adenocarcinoma with mucous secretion was observed. (hematoxylin and eosin stain, ×200)

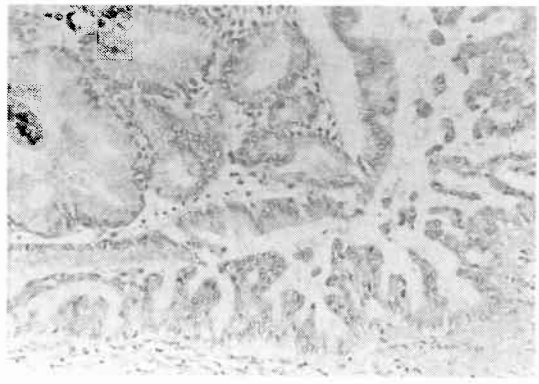

病理組織所見：主膵管内の腫瘍は乳頭状増殖を示し，粘液産生性の淡明な細胞質と基底部に位置する比較的異型性に乏しい核を有していた(**Fig. 7**)．膵癌取扱い規約[4]による病理組織学診断は膵管内乳頭腺癌，INFβ，ly_2，v_0，d（+），ch_0，du_0，s_0，n_0であった．

術後経過：特に合併症なく経過し，術後35日目に軽快退院した．以後再発なく通院中であったが，腎不全にて全身状態が急速に悪化し，術後7か月後死亡した．

考　察

粘液産生膵癌はERPによる膵癌分類III型として報告[1]されて以来発表が相次ぎ，1988年まで45例[5]の報告がある．ところが，この名称があくまで臨床所見上の診断名であるため病理学的診断はさまざまであり，診断基準は統一されていない．須山ら[6]は“いわゆる”粘液産生膵癌の定義を，乳頭状腺癌で浸潤傾向が少なく膵管内を増殖する傾向をもち，粘液を多量に産生する癌としており，辻ら[7]は腫瘍の伸展型式，予後の良好な点を考慮した上で，粘液癌および嚢胞腺癌をこの定義から除外すべきであると述べている．一方，組織学的には嚢胞腺癌であっても主膵管と交通があり，粘液産生膵癌の臨床的特徴を備える中間型[8]も見られる．そこで粘液産生膵癌（腫瘍）と嚢胞腺癌（腫）を一括した疾患単位としてとらえ，腫瘍占居部位と異型度による分類が適当であるとする意見[9]もある．自験例は，おもに主膵管内に発育した粘液産生能の旺盛な乳頭腺癌であり，“いわゆる”粘液産生膵癌の典型例と考える．画像診断法の発達に伴い類似疾患の発見が増加することが予想され，診断基準の問題はさらに今後の検討が必要である．

診断にはERPが不可欠である．十二指腸乳頭の観察では乳頭の腫大，乳頭開口部の開大，粘液の排出の三徴[1]が見られる．造影所見では主膵管全長および分枝の著明な拡張と腫瘍または粘液による陰影欠損が特徴的である．造影の際，通常の方法では造影剤の逆流のため膵管の描出が困難なことが多いため，バルーン付カテーテルを用いる方法[10]などが行われているが，自験例ではカテーテルを主膵管の奥深く挿入することで造影可能であった．腹部CT検査，超音波検査では主膵管拡張と腫瘤性病変が描出される頻度が高い．特に超音波検査はこれを契機に本疾患が診断される例が多く[10]，自験例についても他科通院中に腹部スクリーニングとして行われた超音波検査によって，拡張した主膵管の中に腫瘤が描出されたことが診断の始点であった．腹部血管造影では膵動脈の圧排を認める例が多く，encasement，腫瘍濃染像の陽性例は少ない[11]．自験例はこれらの特徴的な画像所見をほぼ不足なく備えていた．

ところが粘液産生膵癌と類似の臨床像を示しながら病理組織学的に腺腫であった症例[2)3)]もあり，術前に良悪性を鑑別診断することはきわめて困難であると思われる．術前に確定診断を得るために内視鏡的膵液細胞診，膵管内擦過細胞診などが行われるが，陽性率は低い[11]．大橋ら[12]は経乳頭的膵管生検が有用であった症例を報告している．われわれが行った超音波ガイド下経皮的穿刺吸引細胞診を本疾患に対し術前に適用した報告例は少なく[13)14)]，いずれも結果はClass IIIであった．自験例では内視鏡的膵液細胞診が陰性であったため，他の有効な生検方法が検討された．膵頭部が腹壁直下に存在し，超音波検査で膵管内腫瘤が明瞭に描出されたため腫瘍穿刺が比較的容易であると判断し，超音波ガイド下細胞診を施行した結果，Class Vを得て最終診断につながった．超音波ガイド下膵生検は安全性が高く，充実性膵癌における悪性細胞陽性率は約80%[15]と良好な成績が得られており，本疾患に対しても有意義な方法と思われた．

また，粘液産生膵癌は切除率が高く，予後の良好な膵癌としても注目されている．高木ら[16]は予後の良い原因として，進展様式が膨張性発育，膵管内進展をとるためとしている．しかし膵実質に浸潤が及んだ例は転移死亡が多い[5]．自験例は一部膵実質浸潤を認めたが膨張性に発育しており，転移を認めず，治癒切除しえた．ゆえに長期の予後が期待されたが，他病死で失ったことは非常に残念である．

文　献

1) 大橋計彦，村上義央，丸山雅一ほか：粘液産生膵癌の4例―特異な十二指腸乳頭所見を中心として―．Prog Dig Endosc 20：348―351，1982
2) 高山哲夫，加藤活大，佐野　博ほか：粘液産生膵腫瘍の2例．胆と膵　5：229―234，1984
3) 宮本英雄，久米田茂喜，岩浅武彦ほか：粘液産生膵癌と類似のERP所見を示した膵腺腫の1例．外科 49：1477―1480，1987
4) 日本膵臓学会編：膵癌取扱い規約．第3版．金原出版，東京，1986
5) 町支秀樹，倉田　稔，須崎　真ほか：膵実質浸潤を示した粘液産生膵癌の1例．日消外会誌　23：919―923，1990
6) 須山正文，有山　襄，小川　薫ほか：いわゆる粘液産生膵癌の臨床像と診断．胆と膵　7：739―745，1986
7) 辻　一弥，木下　平，尾崎秀雄ほか：粘液産生膵癌の1手術例．日消外会誌　21：2627―2630，1988
8) 落合登志哉，稲葉征四郎，近藤雄二ほか：粘液産生膵癌の1切除例．日消外会誌　23：1907―1911，1990
9) 中澤三郎，山雄健次，山田昌弘ほか：膵粘液産生腫瘍の分類に関する研究．日消病会誌　85：924―932，1988
10) 内藤裕二，堀田忠弘，岩本一秀ほか：いわゆる粘液産生膵癌の1切除例．京都府医大誌　97：221―229，1988
11) 大橋計彦：粘液産生膵腫瘍の臨床像．中澤三郎，内藤靖夫，山雄健次 編．粘液産生膵腫瘍．医学図書出版，東京，1989，p35―44
12) 大橋茂樹，鴻上健一，諸井雅男ほか：術前に診断しえた粘液産生膵癌の1例．消内視鏡の進歩　31：424―427，1987
13) 鈴山博司，咲田雅一，間島　進ほか：膵尾部に発生したいわゆる粘液産生膵癌の1例．日消外会誌 21：2631―2634，1988
14) 山本晋一郎，和田あゆみ，斎藤逸郎ほか：粘液産生膵癌の1例と本邦報告29例の臨床的検討．膵臓 3：33―39，1988
15) 山口武人，税所宏光，春日井政博ほか：超音波ガイド下膵生検．腹部画像診断　9：197―202，1989
16) 高木國夫，大橋一郎，太田博俊ほか：予後の良い膵癌．胃と腸　19：1193―1205，1984

A Case of Mucin-producing Pancreatic Cancer Preoperatively Diagnosed with Ultrasound-guided Fine Needle Aspiration Biopsy

Hirotoshi Maruo, Masahisa Houjou and Akio Kosaka
Department of Surgery, Shimizu City Hospital

We recently experienced a typical case of so-called mucin-producing pancreatic cancer. The patient was a 77-year-old woman. By an abdominal ultrasonic screening examination for cystitis, marked dilatation of the main pancreatic duct and a papillomatous tumor at the head of the pancreas were detected. Duodenoscopy revealed enlargement of the major papilla, patulous orifice of the major papilla and secretion of mucin. Endoscopic retrograde pancreaticography showed dilatation of the entire main pancreatic duct and a filling defect due to the tumor at the head of the pancreas. By ultrasound-guided fine needle aspiration biopsy, the tumor was diagnosed cytologically as Class V, and the final diagnosis was mucin-producing pancreatic cancer. Pancreatoduodenectomy was performed and the histopathological finding was intraductal papillary adenocarcinoma proliferating chiefly in the main pancreatic duct. No metastasis was found and this operation was a curative resection. Although there is no established diagnostic standard or classification of mucin-producing pancreatic cancer (tumor). We obtained sufficient typical findings of so-called mucin-producing pancreatic cancer in this case. We confirmed that preoperative ultrasound-guided fine needle aspiration biopsy is helpful for a definite diagnosis.

Reprint requests: Hirotoshi Maruo　Department of Surgery, Shimizu City Hospital
1231 Miyakami, Shimizu, 424 JAPAN