日消外会誌　25（3）：916～920，1992年

後腹膜原発粘液性嚢胞腺癌の1例

清水市立病院外科
才川　義朗　　片井　　均　　丸尾　啓敏
北條　正久　　小坂　昭夫

後腹膜原発の嚢胞腺腫，嚢胞腺癌はきわめてまれな疾患である．今回われわれは後腹膜原発嚢胞腺癌を経験したので報告し，同時に本邦報告例11例について併せて検討を加えた．

症例は50歳女性で，右下腹部膨満感を主訴とした．右下腹部に小児頭大の無痛性腫瘤が触知され，腹部 computed tomography，腹部超音波検査にて大きさ16.5cm×10cm×15cm の嚢胞性腫瘤とその内腔に突出した直径3cm 大の嚢胞内腫瘤を認めた．開腹所見では，巨大腫瘤が上行結腸の後外側方に位置し，結腸を壁外性に圧排していた．多臓器との連続性，癒着は認められず容易に摘出でき，他臓器の異常所見もなく，後腹膜原発の腫瘤と考えられた．摘出標本は10.5×17.5×16.5cm の嚢胞性腫瘤で，内腔は粘液で満たされ，また内腔に突出する2.3×1.5×2.0cm の乳頭状腫瘤を認め，病理組織学的には粘液性嚢胞腺癌と診断された．術後4か月現在，再発の兆しなく生存中である．

Key words: retroperitoneal tumor, cystadenocarcinoma, intracystic tumor

緒　言

後腹膜腫瘍のほとんどは非上皮性腫瘍であり，上皮性腫瘍は非常にまれなものである．その中で，後腹膜原発の嚢胞腺腫，嚢胞腺癌はきわめてまれな疾患であり，文献的にも本邦報告例として本例を含めてわずかに11例を認めるのみであった．今回われわれは，右下腹部，回盲部後面の後腹膜腔に原発した嚢胞腺癌を経験したので報告するとともに，現在までの報告例11例につき検討を加えた．

症　例

症例：50歳，女性．

主訴：右下腹部膨満感．

既往歴：特記すべきことなし．

家族歴：特記すべきことなし．

現病歴：平成2年10月より右下腹部を圧迫した際に膨満感，異和感を認め，平成2年11月2日当院受診した．腹部 computed tomography（以下 CT）を施行し，右下腹部に巨大な腫瘤を認め，平成2年12月8日精査目的にて入院となった．

入院時現症：体格中等度，貧血，黄疸を認めず．右下腹部に弾性軟，小児頭大の無痛性腫瘤が触知された．表在リンパ節は触知されず，また直腸診にて特に異常を認めなかった．

入院時検査所見：末梢血，生化学検査所見において特に異常を認めず，腫瘍マーカーは carcinoembryonic antigen（以下 CEA）3.3ng/ml（正常値5.0ng/ml 以下），α-fetoprotein（以下 AFP）15ng/ml 以下，CA125 230U/ml（正常値50U/ml 以下）で CA125が軽度上昇を示した．

腹部単純レントゲン検査所見：特記すべき異常を認めなかった．

腹部超音波検査所見：右下腹部全体を占拠する大きさ16.5×10.0×15.0cm の嚢胞様巨大腫瘤を認めた．内部は浮遊物を思わせる細かい淡い物質が存在し，全体は低エコーを示していた．また頭側やや内側の壁より内腔に突出した直径3cm 大の不整形の嚢胞内腫瘤を認めた．巨大腫瘤と多臓器との関係は gas 像が多く詳細不明であった（**Fig. 1**）．

腹部 CT 検査：上行結腸を前内方に圧排するように位置している後腹膜腫瘤を認めた．腹部超音波検査にて指摘された嚢胞内腫瘤の描出はされなかった．嚢胞壁は薄く，均一で滑らかであった．後腹膜腫瘤（神経原性腫瘍，リンパ血管腫など）以外に卵巣腫瘍，膵腫瘍なども疑われ，原発臓器の確定診断は困難であった．

注腸検査：回盲部および上行結腸が外側より壁外性の圧排を受けている．大腸粘膜面の異常は全く認められなかった（**Fig. 2**）．

＜1991年11月20日受理＞別刷請求先：才川　義朗
〒424　清水市宮加三1231　清水市立病院外科

Fig. 1 Abdominal Ultrasonographs showed hypoechoic cystic tumor in the right iliac fossa and intracystic tumor protruded inside of the cyst.

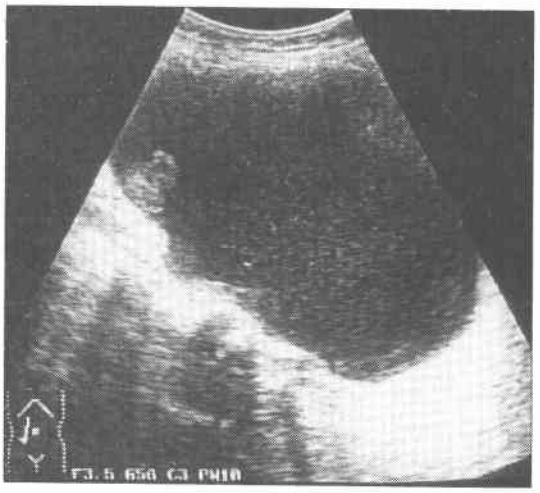

Fig. 2 Colorectal barium contrast radiographs showed the cecum and the acsending colon displaced medially, but we found no abnormal lesion on mucosa of the colon.

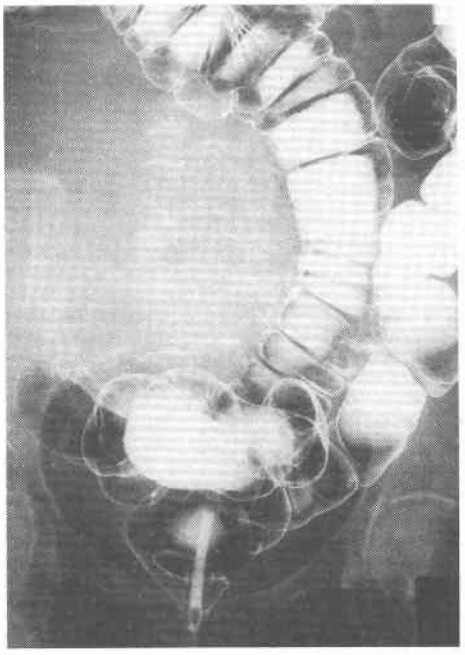

腹部血管像影：右胃大網動脈および上腸間膜動脈よりごくわずかに栄養血管を認めるが，hypovascular tumor であった．

Fig. 3 A macroscopic photograph of resected specimen showed simple large cyst with a protruding papillary tumor inside of the cyst, 10.5×17.5×16.5cm in size.

Fig. 4 Histological examination of the specimen showed a mucinous cystadenocarcinoma with growth of high, moderate and low atypical epitherium A : Low grade atypical features (H.E. × 200), B : high grade atypical features (H.E. × 200).

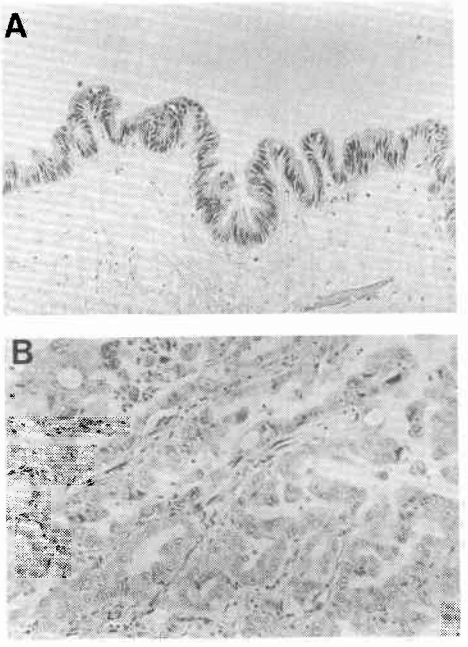

以上の検査所見より原発臓器の確定診断はつかなかったものの後腹膜腫瘍を最も疑い，平成 2 年12月26日手術を施行した．

手術：開腹すると，巨大腫瘤が上行結腸，回盲部の後外側方に存在しており，結腸を壁外性に圧排してい

た．上行結腸の外側にて後腹膜を切開し，腫瘍を周囲の疎な結合組織より剝離していくと容易に摘出され，他臓器との連続性，癒着も認められなかった．腹水の貯留を認めず，虫垂，両側の卵巣卵管，子宮，結腸，回腸，右尿管など周囲の臓器にも異常を認めず，後腹膜原発の腫瘤と考えられた．

摘出標本：10.5×17.5×16.5cmの嚢胞性腫瘤であり，内腔は黄白色半透明な粘稠液で満たされており，嚢胞壁は均一な厚さの一枚の布状であった．内腔面には2.3×1.5×2.0cmの乳頭状腫瘤の突出を1箇所認めた．他の内腔面は白色，表面平滑で肉眼的に腫瘤病変は認められなかった（**Fig. 3**）．

病理組織学的所見：乳頭状腫瘤以外の内腔面は分泌機能を有する単層の円柱上皮よりなる．一方乳頭状腫瘤には周囲への浸潤像を伴った異型上皮の増殖像が認められ，粘液性嚢胞腺癌と診断された（**Fig. 4A，B**）．

術後経過：術後経過は順調であり，術後4か月現在，再発の徴なく生存中である．

考　察

後腹膜の嚢胞腺腫は1889年Bassiniが初めて報告したとされ[1]，その後嚢胞腺癌も含めて世界でも20数例ほどの文献的報告しかなされていない[2]．今回本邦における嚢胞腺癌，嚢胞腺癌の文献的報告例11例を本例も含めて**Table 1**にまとめ，検討を加えた[3)~10)]．

年齢は25歳から69歳で，平均45.5歳であった．性別は男性1例，女性10例であり圧倒的に女性に多く発症している．また唯一1例の男性症例[5]も類宦官症で左睾丸発育不良，右睾丸欠損を合併しており，本疾患の男性での発症に何らかの関係があると想像された．

腫瘍の発症部位は後腹膜腔のあらゆるところで報告されている．右側6例，左側5例で，腎より上方に位置した症例が4例，腎より下方に位置したのが5例，傍腎部が1例，膵後面が1例であった．

腫瘍の大きさは，直径5cmの腫瘤より小児頭大のものまで報告されているが，本邦報告例11例ではFujiiら[7]の症例が10×15×23cmと最大で，本症例はそれに次ぐ大きさであった．

画像診断として嚢胞性腫瘤の存在診断には腹部CT，腹部超音波検査は非常に有用な手段である．また後腹膜嚢胞腺腫，腺癌の画像診断上の特徴として石灰化，嚢胞内腔への腫瘤病変の突出が挙げられ，石灰化の所見を認めたものが11例中4例（36.4%），嚢胞内腔

Table 1　Case reports of cystadenoma and cystadenocarcinoma in Japan

First author	Year	Age Sex	Location in retroperitoneum	Size (cm) Weight (g)	Calcification (CT)	Intracystic tumor (CT. echo)	Feeding artery (Angiography)	Aspiration biopsy	Intracystic fluid	Operative method	Pathology
Tamura	84'	51 F	left iliac fossa	1500 g	−	−		−	mucinous	removal of tumor secondary hysterectomy and adnexectomy	mucinous cystadeno Ca. of ovary
Goto	85'	51 F	right pararenal	4×5×7	+	−	branch of Aorta	−	mucinous	removal rt-nephrectomy	mucinous cystadenoma
Mizukawa	85'	34 M	left subphrenic left suprarenal	5×5×5 100 g	+	−	lt infracostal A.	−	mucinous	removal	mucinous cystadenoma
Sugita	85'	52 F	left suprarenal	7×5	−	+	XIth intercostal A.	−	mucinous	removal resection of diaphragma	mucinous cystadeno Ca. in cystadenoma
Yoshida	86'	34 F	right suprarenal	11×6.5×6	−	+	XIth intercostal A.	−	dark brown 230ml	removal rt-adrenectomy	cystadeno Ca. in cystadenoma
Nagata	86'	41 F	left iliac fossa	12×10×9	+	−		−	mucinous	removal	mucinous cystadenoma border line malignancy
Fujii	86'	69 F	right iliac fossa	10×15×23	−	+		−	mucinous	removal	mucinous cystadeno Ca.
Miyagi	87'	52 F	right iliac fossa	13×10×8	−	−		+ 350ml	serous	removal	Serous cystadenoma
Omura	89'	25 F	dorsal of pancreas left side of I.V.C.	10×10×6	+	−		−	mucinous	removal	mucinous cystadenoma border line malignancy
Senda	90'	42 F	dorsal of liver right side of rt-kidney	11×8×5	−	+	branch of adrenal A.	+	mucinous	removal	mucinous cystadeno Ca.
Our case	91'	50 F	right iliac fossa	10.5×17.5×16.5	−	+	branch of S.M.A. and rt-gastroepiploic A.	−	mucinous	removal	mucinous cystadeno Ca.

への腫瘤病変の突出が認められたものが11例中5例(45.5%)であった.石灰化を認めた4例中2例(50%),腫瘤病変の突出を認めた5例中5例が悪性であり,特に嚢胞内腫瘤病変の有無は悪性か否かの診断に重要な点である.後腹膜嚢胞腺腫,腺癌を他の嚢胞性腫瘤と鑑別することは困難である.諸家ともに腹部CT,超音波検査に加え,腹部血管像影,穿刺細胞診,各種腫瘍マーカーなどを施行してはいるが,術前に質的診断が可能であったとする報告は認められなかった.

腹部血管像影については6例に記載があり,全例hypovascularであり,tumor stainをわずかに認めるのみで,feeding arteryは発生部位によりさまざまである.

穿刺細胞診については2例に記載があるが,本例は施行しなかった.千田ら[10]は穿刺細胞で細胞の異型を認めたが悪性と診断できなかったとしているが,嚢胞内容液の生化学検査,腫瘍マーカー測定を施行し,LDH,CEAが高値であり,診断上有用な検査であったと報告している.嚢胞内容液の性状は粘液性9例,漿液性1例,不明1例であり粘液性のものが大多数を占め,また悪性と診断されたものは全例が粘液性であった.

末梢血中の腫瘍マーカーが異常を示した報告例は本例以外に明らかな記載はなかった.本例においては,血中CA125値が術前230U/ml,術後250U/mlと軽度上昇を示していた.他の報告においてはCEAの測定が多く行われており,CA125についての記載は少ない.しかし,卵巣由来と多く主張され,卵巣粘液嚢胞腺腫,腺癌と類似した病理組織像でもある本疾患ではCA125の測定が重要であると考えられた[11].

手術は全例腫瘍摘出術が施行されている.症例によっては,隣接する臓器の合併切除を行っている.田村ら[3]は腫瘍が卵巣由来であると考え,単純子宮全摘,両側付属器切除を2期的に追加しているがその是非は今後の検討を要すると思われる.

病理組織学的所見は嚢胞腺腫3例,嚢胞腺腫borderline malignancy 3例,嚢胞腺癌5例であった.多くの報告で組織学的には卵巣嚢胞腺腫,嚢胞腺癌に類似していたと報告されている[12].また嚢胞腺腫の一部が異常な乳頭増殖を始めborderline malignancyに移行し,さらに嚢胞腺癌に移行すると推察されるとする報告もある[10].

発生由来については,過剰卵巣,胎生期の中皮陥入説,女性内性器原器遺残など諸家がさまざまな意見を主張しており,欧米の文献においても同様の議論がなされている[13)14)].電子顕微鏡による組織学的検討,泌尿生殖器の発生学的検討,過剰卵巣や副卵巣との関係などに着目して検討がなされているが,現段階では結論を出すことは困難と思われ今後の検討を要するものと思われる.

再発,予後に関する記載は本邦報告例では10例ともにないが,Rothら[15]は術後6か月の肺,肝,骨,腹腔内,胸腔内への広範囲転移による死亡例を報告している.また卵巣癌の中ではムチン性嚢胞腺癌が最も予後不良な組織型ともいわれ再発の可能性や不良な治療成績も予想され今後厳重なfollow upが重要であると考えられた.

なお本論文の要旨は第38回日本消化器外科学会総会にて発表した.

文　献

1) d'A Fearn CB: Retroperitoneal pseudomucinous cystadenoma of the ovary. Br J Surg 56: 153—155, 1969
2) Penell TC, Gusdon JP: Retroperitoneal mucinous cystadenoma. Am J Obstet Gynecol 160: 1229—1231, 1989
3) 田村　学, 児島孝久, 木村宗昭ほか: 過剰卵巣に由来すると思われる後腹膜ムチン性嚢胞腺癌の1例. 日産婦東京会誌 33: 269—271, 1984
4) 後藤健太郎, 姉崎　衛, 渡辺悌三: 石灰化陰影によって発見された骨形成を伴う傍腎粘液嚢腺腫の1例. 西日泌 47: 1775—1778, 1985
5) 水川帰一郎, 清家　泰, 大川元臣ほか: 後腹膜嚢胞腺腫の1例. 臨放線 32: 159—161, 1987
6) 永田二朗, 山内晶司, 寺部啓介ほか: 後腹膜にみられたmucinous cystadenoma of borderline malignancyの1例. 日外会誌 88: 489—492, 1987
7) Fujii S, Konishi I, Okamura H et al: Mucinous cystadenocarcinoma of the retroperitoneum, A light and electron microscopic study. Gynecol Oncol 24: 103—112, 1986
8) 宮城道雄, 武藤良弘, 篠崎卓雄ほか: 卵巣のしょう液性嚢胞腺腫に類似した後腹膜嚢胞腺腫の1例. 臨外 42: 1987—1991, 1987
9) 大村健二, 川浦幸光, 村上　望ほか: 後腹膜原発嚢胞腺腫(borderline malignancy)の1例. 消外 12: 1369—1373, 1989
10) 千田　匡, 渡辺英伸, 本山悌一ほか: 後腹膜原発粘液性嚢胞腺癌の1例. 癌の臨 36: 205—210, 1990
11) 武藤伸二郎, アンソン テー, 清水康史ほか: : 卵巣腫瘍におけるCA125および尿中ムコ蛋白の検討. 日産婦東京会誌 33: 360—364, 1984

12) Bannerjee R, Gough J: Cystic mucinous tumors of the three cases. Histopathology 12: 527—532, 1988
13) William PP, Gall SA,J Prem KA: Ectopic mucinous cystadenoma, A case report. Obstet Gynecol 38: 831—837, 1971
14) Benisch BM: A retroperitoneal mesonephric cystadenoma with features of the adenomatoid tumor of the genital tract. J Urol 110: 44—46, 1973
15) Roth LM, Ehrlich CE: Mucinous cystadenocarcinoma of the retroperitoneum. Obstet Gynecol 49: 486—488, 1977

A Case of Retroperitoneal Mucinous Cystadenocarcinoma

Yoshiro Saikawa, Hitoshi Katai, Hirotoshi Maruo, Masahisa Houjou and Akio Kosaka
Department of Surgery, Shimizu City Hospital

Primary retroperitoneal mucinous cystadenocarcinoma is very rare. Only 11 cases of retroperitoneal mucinous cystadenoma or cystadenocarcinoma have been reported in Japan. A case of retroperitoneal cystadenocarcinoma is reported. The patient was a 50-year-old woman with the chief complaint of distention of the right lower quadrant of the abdomen. A infant's head-sized painless tumor could be palpated in the right lower quadrant of the abdomen. Abdominal computed tomographs and ultrasonographs showed a cystic mass 16.5 × 10.0 × 15.0 cm size and an intracystic solid tumor 3 cm in diameter. At laparotomy a large cystic tumor was found in the right iliac fossa displacing the ascending colon and the cecum medially. And the cyst had no connection with any surrounding structures, and was easily removed intact. Other organs, for example the uterus, tubes and ovaries were normal. The cystic tumor measured 10.5 × 17.5 × 16.5 cm and the inner space was filled with mucinous fluid. A papillary tumor, 2.3 × 1.5 × 2.0 cm was protruded into the cyst. Histologically it was a mucinous cystadenocarcinoma. The patient has been followed for 4 months with no evidence of recurrence.

Reprint requests: Yoshiro Saikawa Department of Surgery, Shimizu City Hospital
1231 Miyakami, Shimizu-shi, 424 JAPAN