日消外会誌　25（3）：921～925，1992年

特発性大網捻転症の1例

済生会西条病院外科
片岡　正文　　常光　謙輔　　宮崎　雅史　　片山　　敬

特発性大網捻転症は，本邦において22例の報告があるのみで，比較的まれな疾患である．今回，本症の1例を経験したので報告する．症例は57歳の男性で右下腹部痛を主訴に来院した．来院時軽度の白血球増多と発熱を認めたため，急性虫垂炎の診断で緊急手術を施行した．しかし，虫垂の炎症は軽度で虫垂切除を行った後腹腔内を検索すると，暗赤色に変色した大網を認めた．この大網は中央部で時計方向に5回転捻転していた．捻転を解除したが末梢部の色調は改善しなかったため，捻転部よりやや頭側にて大網の切除を行った．病理組織学的検索では，炎症所見が軽度であるのに比べて出血像が著明であることが特徴的であった．本症の術前診断は非常に困難であるが，消化器症状に乏しく炎症反応に比べ疼痛が強いことが急性虫垂炎との鑑別点であると考えられた．

Key word: primary idiopathic torsion of the greater omentum

はじめに

大網捻転症は，大網の一部あるいはその全体がねじれ，それより末梢部の大網の血行障害を起こし腹痛を主訴として発症する比較的まれな疾患である[1]．今回われわれは，特発性大網捻転症の1例を経験したので，本邦報告例および若干の文献的考察を加えて報告する．

症　例

患者：57歳，男性．

主訴：右下腹部痛．

既往歴：特記すべきことなし．

家族歴：特記すべきことなし．

現病歴：平成2年5月2日より何の誘因もなく，突然右下腹部痛が出現し，次第に疼痛が増強するため5月3日当院を受診した．経過中，嘔気，嘔吐，下痢などのその他の消化器症状は認めなかった．

入院時現症：身長169cm，体重71kg，体温37.5℃，貧血，黄疸は認めず，腹部は平坦で腫瘤を認めず，右下腹部に圧痛を認めたが筋性防御および反動痛は認められなかった．腸蠕動音は正常であった．

入院時検査所見：血液検査では，白血球数9,000/mm³と上昇はなく，また貧血も認めなかった．その他の生化学的検査，尿検査および腹部X線検査，超音波検査は行っていない．以上の所見より急性虫垂炎の診断にて緊急手術を行った．

＜1991年11月20日受理＞別刷請求先：片岡　正文
〒700　岡山市鹿田町2－5－1　岡山大学医学部第1外科

Fig. 1　Torsion of the inferior portion of greater omentum with hemorrhagic congestion.

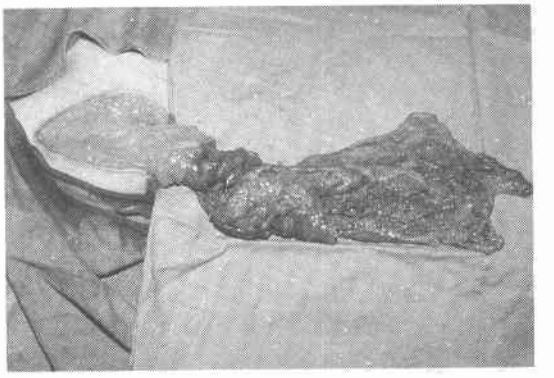

手術所見：右下腹部交錯切開にて開腹すると，少量の淡血性，漿液性の腹水を認めた．虫垂には異常所見を認めなかったため腹腔内をさらに検索すると，大網の先端が暗赤色に変色しているのを認めた．虫垂切除を行った後術創を拡大して大網を中枢側に向かって検索すると，そのほぼ中央部にて5回転捻転しそれより末梢部はうっ血性の壊死に陥っていた（**Fig. 1**）．このため，捻転部より頭側の健常部にて大網を切除した．

摘出標本（**Fig. 2**）：捻転部は硬く狭小化しており，そこより末梢部の大網は，暗赤色調でうっ血の所見を認めたが腫瘤あるいは癒着は認めなかった．

病理組織学的所見（**Fig. 3**）：うっ血像および出血像

Fig. 2 Gross appearance of the resected greater-omentum showing early hemorrhagic congestion of dependent segment below a pivotal point.

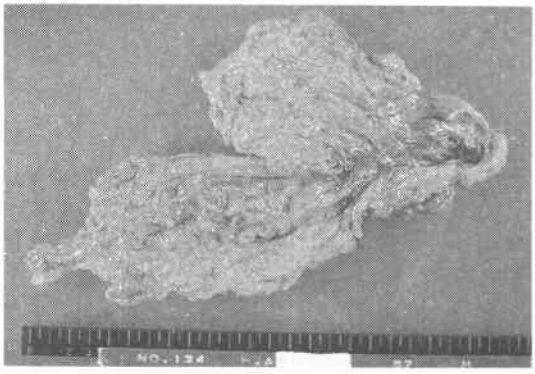

Fig. 3 Histological appearannce of specimen (H. E. ×100).

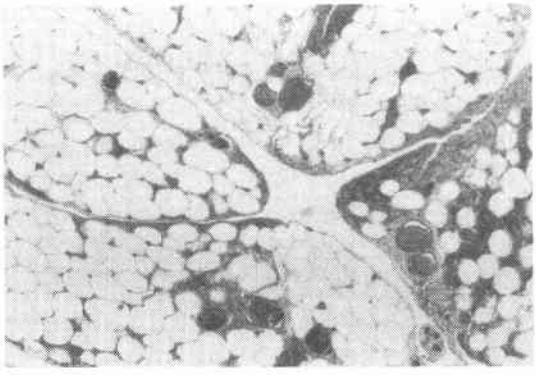

が著しいが，炎症細胞の滲潤は軽度であった．

考　察

大網捻転症には，原因の明らかでない特発性のものと，捻転の原因となる器質的病変のある続発性のものとに大きく大別される．現在 Donhouser[2]の分類が最もよく用いられている．その分類では，特発性のものは当然のごとく常に単極性であるが，続発性には単極性とのものと双極性のものがあり，その原因として前者では大網腫瘤，内ヘルニアなど，後者では外ヘルニア，癒着などをあげている（**Table 1**）．

特発性大網捻転症はその成因について数々の議論がなされているが，Adams[3]の成因の分類が最も一般的である．すなわちその成因を素因と誘因に分け，素因として大網の解剖学的変異，肥満，大網血管の位置的関係などをあげ，誘因として外傷，腸蠕動亢進，急激な体位の変化をあげている（**Table 2**）．Payr E[4]はその素因の1つとして血流学的捻転説を唱えている．すなわち，ある誘因でうっ血した静脈がその末梢部でねじれを起こし，硬い動脈を中心に回転するために大網の捻転を起こすという説である．また，後藤[5]は，実験的に大網動脈内に急速に液体を注入すると，大網動脈が充血怒張した状態となり大網が運動することを示しており，特発性大網捻転症の成因との関係を示唆するものとして興味深い．

Table 1 Classification of omental torsion (Donhauser[2]；1954)

Ⅰ. Primary (always unipolar)
(a) Complete
(b) Incomplete (recurrent)
Ⅱ. Secondary
(a) Unipolar
1. Cysts and tumors in omentum
2. Internal herniae (foramen of Winslow, etc.)
3. External herniae
4. Associated intra-abdominal pathologic processes
(b) Bipolar
1. External herniae
2. Adhesions
3. Tumors causing omental fixation

Table 2 Pathogenesis of primary omental torsion (Adams[3]；1973)

1. the predisposing factors
a. anatomic variations
b. obesity
c. arrangement of omental blood vessels
2. the precipitating factors
a. trauma
b. hyperperistalsis
c. acute changes in body position

また，その誘因としては種々の報告があり，振動工具による仕事の後発症した例[6]，鈍的外傷や激しい咳の後発症した例[7][8]，あるいは自転車レース，レスリング，乗馬などで激しく捻る運動をした後発症した例，強い下剤を飲んだ後，食べ過ぎた後に腸蠕動が亢進し発症した例などが報告されている[9]~[11]．本症例においては明らかに誘因となるような病歴はなかった．

特発性大網捻転症は，1989年 Eitel[12]により初めて報告され，本邦報告例については1953年辻[13]が報告して以来自験例を含め23例の報告があるのみで非常にまれな疾患である（**Table 3**）．本邦報告例について検討してみると，特徴的なのは18例（78.3%）が男性であり，また年齢別にみると30歳代に最も多く発症している．臨床症状としては，右側腹部痛等に右下腹部痛が多いこと，痛みに比べて嘔気嘔吐などの消化器症状が少な

Table 3 Reported cases of primany idiopathic torsion of omentom in Japan

Case Author	Age Sex	Chief Complaint	nausea vomiting	WBC (/mm3)	Temperature (℃)	Preoperative diagrosis	Direction of torsion (times)	ascites
1. Tsuji[13] (1953)	38. M	ileocacal pain	−	9,900	*	acute appendicitis	clockwise (3)	*
2. Kawauchi[14] (1953)	63. F	RLQ pain	+	21,900	37.0	acute appendicitis	counter-clockwise (5)	−
3. Tateishi[15] (1955)	32. F	*	*	*	*	*	* (*)	*
4. Joh[16] (1956)	33. F	RLQ pain	−	10,000	37.4	acute appendicitis	clockwise (7)	*
5. Funazaki[17] (1959)	46. F	rt. abd. pain	−	8,200	37.5	acute appendicitis	clockwise (0.5)	bloody
6. Funazaki[17] (1959)	30. M	rt. abd. pain	−	9,000	37.0	acute appendicitis	* (*)	bloody
7. Kagami[18] (1967)	25. M	RLQ pain	−	9,190	37.0	acute appendicitis	clockwise (3)	bloody
8. Sasaki[19] (1968)	32. M	rt. abd. pain	−	9,400	*	perforated appendicitis	clockwise (2)	turbid
9. Ozawa[20] (1973)	45. M	RLQ pain	+	11,000	*	*	* (*)	*
10. Nagasaka[21] (1974)	44. M	RLQ pain	*	7,600	37.9	acute appendicitis	clockwise (0.5)	*
11. Tamaoki[22] (1977)	33. M	RLQ pain	*	*	*	acute appendicitis	clockwise (*)	bloody
12. Katakura[23] (1978)	37. M	*	*	9,600	*	acute appendicitis	clockwise (3)	*
13. Katoh[24] (1980)	44. M	lower abd. pain	−	21,500	37.4	panperitonitis	counter-clockwise (16)	bloody
14. Yokoi[25] (1983)	60. M	RLQ pain	−	9,300	37.0	acute appendicitis	counter-clockwise (2)	bloody
15. Ken[26] (1983)	30. M	lower abd. pain	*	11,600	37.6	acute appendicitis	clockwise (6)	bloody
16. Ohtani[27] (1984)	58. M	RLQ pain	−	13,200	*	acute appendicitis	clockwise (4.5)	bloody
17. Yamamoto[28] (1984)	40. M	lower abd. pain	*	*	*	acute appendicitis	counter-clockwise (2)	*
18. Kunii[29] (1985)	70. M	RLQ pain	*	11,800	*	acute appendicitis	clockwise (5)	−
19. Yasuda[30] (1986)	24. M	RLQ pain	+	19,200	*	panperitonitis	clockwise (4.5)	−
20. Saiki[31] (1986)	37. M	ileocacal pain	−	11,000	37.4	acute appendicitis	clockwise (7)	serous
21. Tokui[1] (1987)	53. M	RLQ pain	−	18,300	36.5	acute appendicitis	clockwise (4)	bloody
22. Araida[32] (1988)	50. M	RLQ pain	−	7,200	37.7	perforated appendicitis	clockwise (4)	bloody
23. Ours (1990)	57. F	RLQ pain	−	9,000	37.5	acute appendicitis	clockwise (5)	bloody

* not refered

いことが特徴である．これは右側大網が左側大網よりも大きく移動性に富むためと考えられている．発熱に関しては，38℃以上を示した報告はなく，Mainzer[33]も大網捻転症122例の検討にて38.3℃以上の発熱を示したものは11例（9％）とわずかであったと報告している．術前診断は，急性虫垂炎が21例中19例（90.1％）と圧倒的に多かった．Bassen[34]の報告でも74％は急性虫垂炎と診断されついで慢性虫垂炎，胆嚢炎，胃潰瘍穿孔の順であったとしている．本邦においても術前に大網捻転症と診断されたものは1例もなかった．これは，本症例が非常にまれなこと，また臨床症状が虫垂炎と酷似していることなどが関係していると思われる．術前診断は非常に困難であるが，その臨床的特徴として斎木[31]は，1）右下腹部痛が多いが McBurney's point には限局しないこと，2）高度の白血球増多を示さないこと，3）38℃以上の発熱を示さないこと，4）嘔気，嘔吐が少ないことを特に虫垂炎の典型的な所見との相違点としてあげている．また，その術前診断として，CT にて大網の同心円状の所見があったという報告[35]，また超音波にて内部に高エコー領域と低エコー領域の混在した腫瘤像を認めたとの報告[1]もあり，臨床所見で本症が疑われた場合 CT あるいは超音波検査が有力な診断の手がかりとなるであろう．本症例においても，疼痛に比べ消化器症状が少なく白血球増多，発熱が軽度であったことを考えると，術前に腹部 CT あるいは超音波検査を行う必要があったと反省される．手術所見では，13例中10例に血性腹水を認めていること，また捻転方向は19例中16例が右方向であることが特徴的である．治療は，捻転部を含めて健常部にて大網を切除することであり，いずれの症例においても術後経過は良好であった．

文　献

1）徳井俊也，北村　純，佐藤友昭ほか：特発性大網捻転症の1例．臨外　44：1943—1946，1989

2）Donhauser JL, Locke D: Priary torsion of omentum. Arch Surg 69：657—662，1954

3）Adams JT: Primary torsion of the omentum. Am J Surg 126：102—105，1973

4）Payr E: Ueber die Ursachen der Stieldrehung intraperitoneal gelegener Organe. Arch F Klin Chir 68：501—523，1902

5）後藤　裕：大網の移動，癒着に関する研究．日大医誌　20：2347—2353，1961

6）Peter G, Shields MD, Kenneth H et al: Primary torsion of the omentum in a jachhammer operator: anather vibration-related injury. J

Occup Med 30：892—894, 1988
7) Mainser RA, Simoes A: Priamry idiopathic torsion of the omentum. Arch Surg 88：974—983, 1964
8) Leitner JM, Jordan CG, Spinner MH et al: Torsion, infarction and hemorrhage of omentum as a cause of acute abdominal distress. Ann Surg 135：103—110, 1952
9) Lipsett PJ: Torsion of the great omentum. Ann Surg 114：1026—1034, 1941
10) Morris JH: Torsion of the omentum. Arch Surg 24：40—76, 1932
11) Hedensted GC: Intra-abdominal omental torsion. Ann Surg 109：57—63, 1939
12) Eitel GG: Rare omental torsion. Ny Med Rec 55：715—716, 1899
13) 辻　武夫, 大口文雄, 福原　孟：術後異常なる経過をとった急性肺虚脱を併発せる大網膜捻転症の1治験例に就いて. 日外会誌　54：430, 1953
14) 河内富政：大網捻転症の1例. 臨外　8：656—658, 1983
15) 舘石　李, 水野輝夫：大網捻転症及び過食による胃穿孔の各1例. 日外会誌　56：1121, 1955
16) 城　良二, 河島利久, 宮川正美：大網捻転症の1例. 日外会誌　57：639, 1956
17) 船崎泰好, 山崎順啓, 早野春生ほか：大網捻転症の2例に就いて. 日消病会誌　56：913—916, 1959
18) 加賀美尚, 千葉勝二郎, 四方淳一：原発性特発性大網捻転症の1例について. 外科　29：760—763, 1967
19) 佐々木迪郎, 前田　晃, 植林実朗：大網捻転症. 外科診療　10：783—788, 1968
20) 小沢喜一, 藤森邦俊：急性虫垂炎と誤られた原発性大網捻転症およびメッケル憩室穿孔の各1例. 信州医誌　21：97, 1973
21) 長坂哲夫：大網捻転症の1例. 内科　34：846, 1974
22) 玉置　透, 川村明夫, 佐野文男ほか：原発性大網捻転症の1例. 北海道外科誌　40：66, 1977
23) 片倉富芳, 間島純之, 柿崎信一ほか：急性虫垂炎と誤られたメッケル憩室穿孔, および大網捻転症の各1例. 日臨外医会誌　40：973, 1978
24) 加藤博孝, 久保園善堂, 菊池彬ほか：大網捻転症の1例. 青森中病医誌　25：456—459, 1980
25) 横井公良, 擲　淳, 木内博之ほか：特発性大網捻転症の1例. 臨外　38：1517—1520, 1983
26) 権　雅憲, 喜馬通博, 三宅　彰ほか：原発性大網捻転症の1症例. 関西医大誌　35：193—194, 1983
27) 大谷吉秀, 三田盛一, 牛島康栄ほか：原発性大網捻転症の1例. 原発性大網捻転症の1例. 臨外　39：1631—1634, 1984
28) 山本哲郎, 新見　健, 安永親生ほか：急性虫垂炎と誤診された大網捻転症の1例. 広島医　37：1441, 1984
29) 国井康彦, 田中千凱, 伊藤隆夫ほか：特発性大網捻転症の1例. 外科　47：79—82, 1985
30) 安田慎治, 桜井隆久, 稲次直樹ほか：原発性大網捻転症の1例. 消外　10：101—104, 1987
31) 齋木　功, 大沢昌平, 有里仁志ほか：特発性大網捻転症の1例および本邦報告例の検討. 日外会誌　90：1258—1261, 1989
32) 新井田修, 松峯敬夫, 梅北信孝：原発性大網捻転症—自験1例と本邦報告例の分析—. 臨外　43：1969—1972, 1988
33) Mainzer RA, Simoes A: Primary idiopathic torsion of the omentum. Arch Surg 88：974—983, 1964
34) Basson SE: Priary torsion of the omenytum Ann R Coll Surg Engl 63：132, 1981
35) Ceuterick L, Baert AL, Marchal G et al: CT diagnosis of primary torsion of greater omentum. J Comput Assist Tomogr 11：1083—1084, 1987

A Case of Primary Idiopathic Torsion of the Greater Omentum

Masafumi Kataoka, Kensuke Tsunemitsu, Masashi Miyazaki and Takashi Katayama
Department of Surgery, Saiseikai Saijo Hospital

A case of primary idiopathic torsion of the greater omentum is reported. A 57-year-old man came to our hospital complaining of severe abdominal pain. The pain was located in the right lower quadrant and slight fever with leukocytosis was observed. Under the diagnosis of acute appendicitis an operation was performed, and the appendix was found to be not very inflamed. After further examination of the peritoneal cavity, the greater omentum was found to be twisted five times in a clock-wise direction. Ischemia of the omentum was not improved after correction of the torsion. So it was resected at 2 cm proximal to the twisting point. Histological findings showed ischemic changes, that is a slight inflammatory change and considerable hemorrhagic change. Only 22 cases of primary idiopathic torsion of the omentum have been reported in Japan. Though it is verydifficult to make an exact

diagnosis preoperatively, torsion of the omentum should be considered when a discrepancy between severe abdominal pain and inflammatory signs is observed.

Reprint requests: Masafumi Kataoka First Department of Surgery, Okayama University, School of Medicine
2-5-1 Shikata-cho, Okayama, 700 JAPAN