日消外会誌　25（3）：931～934，1992年

経仙骨的直腸粘膜環状抜去術による直腸孤立性潰瘍症候群の1治験例

京都大学医学部第1外科
川口　義弥*　西川　俊邦　前谷　俊三　戸部　隆吉
（*現：倉敷中央病院外科）

直腸孤立性潰瘍症候群に対し，経仙骨的に広範な直腸粘膜環状抜去術を施行した症例を報告する．症例は20歳男性で，8年前から持続する血便，粘液便，裏急後重を訴え，内科治療や排便時のいきみを控えても軽快しなかった．下部直腸に多発する隆起性病変を認め，生検にて粘膜固有層の fibromuscular obliteration の所見を得，直腸孤立性潰瘍症候群と診断した．術式は経仙骨的に直腸後壁を切開後，粘膜のみを環状に剝離後切除し，露出した直腸筋層を縦に縫縮後，粘膜断端を再吻合した．術後の直腸肛門内圧測定でも異常は認められず，患者は術後25か月現在無症状である．本症例はこの術式で治癒した第2例目である．

Key words：solitary rectal ulcer syndrome, transsacral proctomucosectomy, mucosal prolapse syndrome

はじめに

直腸孤立性潰瘍症候群は比較的まれな良性疾患とされているが，近年本疾患の認識が高まるにつれて報告例も増加してきた．肉眼的に多彩な病型を呈し，他疾患，特に悪性疾患との鑑別が問題となることも多い．また，その成因も議論の余地を残し，いまだ決定的な治療法がないのが現状である．今回われわれは保存的治療で軽快しない症例に対して経仙骨的直腸粘膜環状抜去術を施行し，治癒したと思われる症例を報告する．

症　例

患者：20歳男性．

主訴：血便，粘液便，裏急後重．

家族歴：特記すべきものなし．

既往歴：10歳，扁桃腺摘除術．

現病歴：8年前より食事に関係なく下腹部不快感出現し，軟便，下痢をみるようになった．以後，次第に粘液便出現し，排便困難（排便時に怒責を要するようになった），裏急後重を伴い，排便回数が増加した（1回/日→6～7回/日）．その後排便後少量の出血を見るようになり，近医を受診した．1986年8月潰瘍性大腸炎の疑いにてステロイドの投与を受けたが症状は好転しなかった．その際，肛門縁より約5cm口側に山田II型～III型のポリープが環状に配列するのを認め，生検の結果 solitary ulcer syndrome の診断を得た．排便時の怒責禁止，高繊維食摂取などの生活指導にもかかわらず症状は軽快せず，根治術目的にて1988年8月10日当科入院となった．

入院時現症：胸腹部理学所見異常なし．黄疸，貧血なし．血液検査異常なし．直腸指診にて肛門縁より4cmに2個（9時，12時方向）弾性軟，可動性のあるポリープを，5cm口側12時方向に軟らかい扁平な隆起性病変を，さらにその口側に8時から9時方向にかけて弾性硬の隆起性病変の下端を触知した．

注腸透視所見：直腸下部に不整な隆起性病変を認める（**Fig. 1**）．

大腸内視鏡所見：表面顆粒状，山田III型の隆起性病変を認める．一見，腺腫のように見える（**Fig. 2**）．

手術：1988年8月16日，経仙骨的直腸粘膜環状抜去術[1]を施行した．

ジャックナイフ体位にて仙骨左縁に沿い，肛門直上に至る約8cmの皮切を加え，浅，深仙尾靱帯，左の仙結靱帯を切離し，ノミにて第5仙骨左端より斜め下方に向かって仙骨を切除した．正中線上にて挙肛筋，直腸尾骨筋，恥骨直腸筋を切離し，それぞれの断端に目印の糸をかけて左右に開いて直腸を露出した．後方正中線上にて直腸筋層に縦切開を加え，時折，肛門より示指を挿入して病変の位置および剝離の深さを確認し

＜1991年11月20日受理＞別刷請求先：川口　義弥
〒710　倉敷市美和1－1－1　倉敷中央病院外科

Fig. 1 Barium enema examination showing elevated lesions on the lower rectum (arrow)

Fig. 2 Endscopic finding showing multiple polypoid lesions

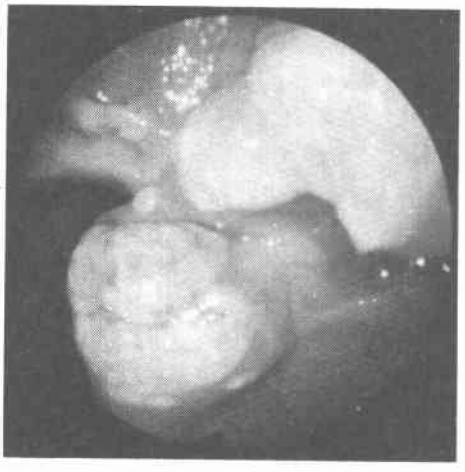

ながら粘膜と筋層の間を全周にわたって剝離し，ネラトンを通した．さらに口側，肛門側に向かって剝離をすすめ，約8cmの粘膜管を遊離した(**Fig. 3**)．これを歯状線から約0.5cm口側で病変部を含めて切除した．次いで粘膜欠損の生じた直腸筋層を縦に縫縮し，上下の粘膜断端を近づけた後，vertical mattress sutureで吻合した．切離した筋群をそれぞれ層々に縫合し，吻

Fig. 3 Intraoperative picture showing the mucosal tube encircled by a Nelaton catheter

Fig. 4 Resected specimen : Multiple polypoid lesions are shown (arrow)

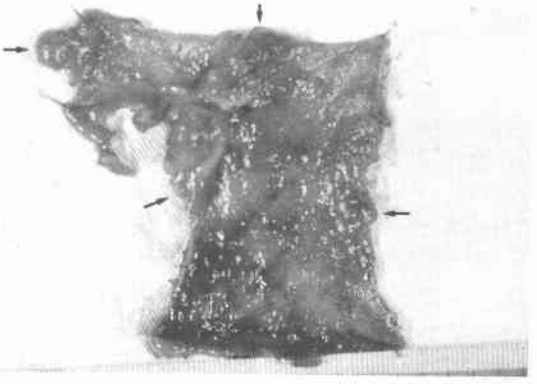

合部近傍にドレーンを留置し，皮膚を1期縫合して手術を終了した．

切除標本肉眼および病理所見：切除標本は表面顆粒状の隆起性病変が集族していた(**Fig. 4**)．組織学的には肥厚した粘膜筋板から伸びだした結合組織，筋線維束が粘膜の腺管の間質に増生し，いわゆるfibromuscular obliterationの所見が得られた(**Fig. 5**)．腺管はvillousに増生するものの核の異型やクロマチンの濃染などは認められず，腺腫とは異なった像を呈していた．また一部に浅いびらんの形成も認められた(**Fig. 6**)．

術後経過：術後，絶食と経静脈栄養を11日間施行，皮膚および粘膜縫合部も1期的に治癒した．術後の直腸肛門内圧測定では肛門縁より3.5～4.5cmの位置に高圧帯が存在し，直腸内バルーン拡張によるinhibitory reactionも認め，正常の括約筋機能，直腸肛門反

Fig. 5 Histologic picture showing fibromuscular obliteration (HE, ×100)

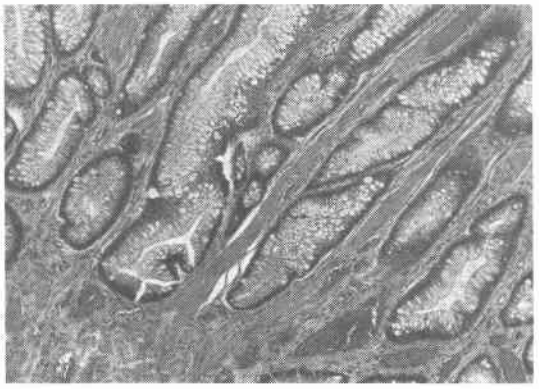

Fig. 6 Histologic picture showing an erosive area (HE, ×40)

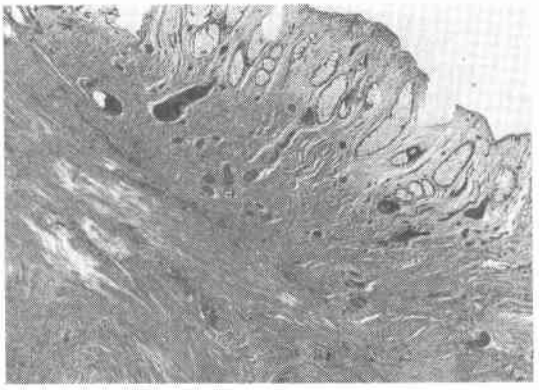

射が保たれていることが確認された(**Fig. 7**). 患者は一過性に便秘と腹満を訴えたが, 下剤で軽快した. 術後 2 年 1 か月現在何の症状もなく, 健康な社会生活を送っている.

考　察

直腸孤立性潰瘍は, 1930年代に Lloyd-Davies[2]により, 直腸に発生する非特異性潰瘍の 1 疾患として認識された. 1969年, Madigan ら[3]の68例の検討によると潰瘍はかならずしも単発ではない. また潰瘍を伴わない例では潰瘍周辺と同様の所見, すなわち顆粒状やポリープ状の粘膜病変を呈することもあり, これを彼は non-ulcer stage, あるいは pre-ulcer stage と呼んだ. その後 Rutter ら (1975)[4], Ford ら (1983)[5]により, ポリープなどの隆起性病変のみを示す症例もあることが報告された. Rutter は直腸孤立性潰瘍症候群 (solitary ulcer syndrome) と呼び変えている.

Fig. 7 Postoperative anorectal manometry taken as the catheter is with drawn

a) High pressure zone is located 3.5～4.5cm from the anal verge.

b) Existence of "inhibitory reaction" is confirmed by infilling the ballon catheter with 100cc-water.

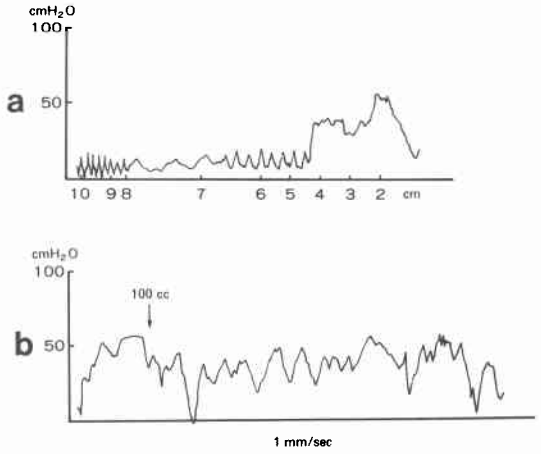

症状としては血便, 粘液便, 裏急後重, 腹痛, 直腸脱などの症状が数年にわたって持続し, 病悩期間の長いことが特徴である[6]. また患者は排便時に怒責し, 1 回の排便時間が数十分となり, 排便回数が増加することが多い.

本症のこのような排便困難と怒責は本症の発生機序として重視されている. Rutter は, 排便時本来弛緩しているべき恥骨直腸筋が過緊張の状態にあり, 怒責による腹圧上昇により直腸前壁が肛門管上部に下垂し, 肛門括約筋によるしめつけが起こり, 虚血状態にいたり, 潰瘍を形成するとした. また, 本疾患の組織像が, 直腸脱, 肛門脱, 人工肛門部などの粘膜脱と類似していることも occult rectal prolapse が本性の発生機序に重要であることを示唆している[7]. 現在も粘膜脱が本症の原因と考えられるものが圧倒的に多く, mucosal prolapse syndrome という呼び名で統一しようという傾向にある. しかし前谷らは粘膜脱の原因は怒責としても, 怒責の原因としてポリープや潰瘍など粘膜病変が先行している例があるのではないかと考え, いずれが先か断定できないと述べている[8].

診断は以上のような臨床症状を念頭におけば比較的容易であるが, 内視鏡によってさえ直腸の腺腫や癌と鑑別が困難な場合もある. この意味では生検による組織学的所見での非腫瘍性腺管上皮の乳頭状増生, 粘膜固有層の fibromuscular obliteration が重要であ

る[9]．

治療としては排便時の怒責禁止と高線維食摂取の生活指導が重要で，これのみで治癒したという報告もある[9]．しかしわれわれの症例を含め，保存的治療で軽快せず，長期にわたり症状が持続する症例が確かに存在する．文献によれば，外科的治療のなかでは直腸固定[10]による internal prolapse の防止が好成績をあげている．一方，局所切除では再発することが多いようである．しかし広範な直腸粘膜抜去術を行った本症例では術後2年1か月，既報の1例[8]では9年経過した現在，いずれも再発をみていない．本法は粘膜病変の切除と同時に粘膜脱の治療効果も合わせ持っている．向後内科療法の無効な症例に試みるべき方法と考える．

文　献

1) 前谷俊三，西川俊邦，飯島康介ほか：下部直腸のびまん性管状絨毛腺腫の1例と Posterior approach による直腸粘膜管状抜去術．日本大腸肛門病会誌 35：157—160，1982
2) Lloyd"Davies OV, Quoted by Rutter KRP: Solitary rectal ulcer syndrome. Proc R Soc Med 68：22—27，1975
3) Madigan MR, Morson BC: Solitary ulcer of the rectum. Gut 10：871—881，1969
4) Rutter KRP, Riddell RH: The solitary ulcer syndrome of the rectum. Clin Gastroenterol 4：505—530，1975
5) Ford MJ, Anderson JR, Gilmour HM et al: Clinical spectrum of "Solitary ulcer" of the rectum. Gastroenterology 84：1553—1540，1983
6) Britto E, Borges AM,J Swaroop VS et al: Solitary rectal ulcer syndrome. Dis Colon Rectum 30：381—385，1987
7) Kuijpers HC, Schreve RH, Hoedemakers HTC: Diagnosis of functional disorders of defecation causing the solitary rectal ulcer syndrome. Dis Colon Rectum 29：126—129，1986
8) 前谷俊三，西川俊邦，有井滋樹ほか：いわゆる直腸の solitary ulcer syndrome．外科治療 56：318—323，1987
9) 武藤徹一郎：直腸の孤立性潰瘍症候群（solitary ulcer syndrome）その臨床病理学的特徴．病理と臨 2：245—250，1984
10) Nicholls RJ, Simson JNL: Anteroposterior rectopexy in the treatment of solitary rectal ulcer syndrome without overt rectal prolapse. Br J Surg 73：222—224，1986

A Case of Solitary Rectal Ulcer Syndrome Treated by Transsacral Proctomucosectomy

Yoshiya Kawaguchi*, Toshikuni Nishikawa, Shunzo Maetani and Takayoshi Tobe
First Department of Surgery, Kyoto University School of Medicine
*Department of Surgery, Kurashiki Central Hospital

We report a case of solitary rectal ulcer syndrome treated by trans-sacral resection of the rectal mucosa. For the past 8 years, this 20-year-old man had suffered from rectal bleeding, mucous discharge and tenesmus despite medical treatments and restraint from straining at defecation. There were multiple polypoid lesions in the lower rectum, and biopsy showed fibromuscular obliteration of the lamina propria. After trans-sacral, longitudinal incision of the posterior wall of the rectum, the entire circumference of the mucosa was dissected from the muscular coat, and an 8 cm long mucosal tube was made. Then the mucosal tube was resected together with the lesions, 0.5 cm above the dentate line. The denudued muscularis was longitudinally plicated to approximate both cut ends of the mucosa. After that, the mucosal cut ends were sutured. Postoperative anorectal manometry showed a normal pattern and the patient remains free of symptoms 25 months after the operation. This is the second case of solitary rectal ulcer syndrome cured by our method of mucosal proctectomy.

Reprint requests: Yoshiya Kawaguchi　Kurashiki Central Hospital
1-1-1 Miwa, Kurashiki, 710 JAPAN