日消外会誌　25（3）：936，1992

研究速報

門脈内および胆管内超音波検査法—血管内超音波検査装置を用いた胆・膵の新しい画像診断法—

野口　徹　丸田　福門　北村　宏
嘉数　徹　池上　俊彦　松波　英寿
橋倉　泰彦　川崎　誠治　幕内　雅敏

目的：心血管の診断用に開発された血管内超音波検査法（intravascular ultrasonography：IVUS）[1)2)]が肝・胆・膵疾患の診断にも活用でき，新しい画像診断法となりうると考え，実験的・臨床的に試用し検討を加えた．

対象方法：対象は実験動物（イヌ，サル，ブタ）5頭と臨床症例（肝癌，胆道癌，胆石症，Caroli病，脾腫瘍）11例である．装置はCVIS（GOODMAN）社のultrasound imaging systemでcatheterは20MHzと30MHzを使用した．まず実験動物で，腸間膜静脈からのIVUSのcatheterの挿入の手技と安全性を確認し，さらに門脈内に誘導し門脈像および周囲臓器の描出可能範囲を観察し，脾静脈や大動静脈にも挿入した．一方，臨床例のうち，胆道癌例では拡大肝右葉切除術前の右下腹部開腹による経回結腸静脈的門脈右枝塞栓術時に門脈内超音波検査を行い，癌腫の広がりや門脈浸潤の有無を検索した．肝癌や胆石症例では術中に胆嚢管から胆管内超音波検査を行い，胆管および周囲臓器の描出状態や結石存在の有無などを検討し，さらにVater乳頭部も観察した．また胆道外瘻からも胆管内超音波検査を試みた．脾腫瘍では脾静脈内超音波検査を施行した．なお，画像はビデオとプリントで保存し，検査施行後にも検討を加えた．

成績：実験動物での腸間膜静脈挿入時には，catheter先端が硬いために粗雑な操作では静脈壁を穿破することもあり，十分な注意が必要と思われた．また門脈に接する臓器の描出範囲は血管壁から半径10mm以内であるが，門脈近辺の動脈や胆管さらに膵などが明瞭に描出できることが判明した．臨床例のうち門脈内超音波検査施行4例では，X線透視下に脾静脈合流部を同定しそこを基点にオリエンテーションをつけながら観察したが，門脈壁は厚さ0.5mm程の一層に描出され，周囲の胆管や動脈および膵やリンパ節も鮮明に描出され，とくに胆道癌3例では門脈浸潤の有無が判定できた．また術中の胆管内超音波検査施行6例では胆管壁は厚さ1.0mm程に描出され，Vater乳頭部でのOddi筋や胆管・膵管合流部の微細な像が得られ，さらに2例では総胆管内の小結石も明瞭に描出された．

Fig. 1　intraportal ultrasonogram（20MHz）
pv：portal vein. sv：splenic vein, cha：common hepatic artery, panc.：pancreas

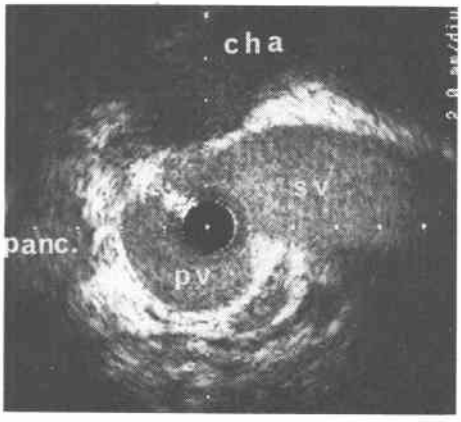

考察：IVUSを用いた門脈内および胆管内超音波検査法はまだ試行段階であり，各部位での正常像を確認しながら病変を観察している．現時点では胆道癌の門脈浸潤の判定には最も有用であり，今後は膵胆管合流異常の描出や膵癌の門脈浸潤の判定にも活用でき，肝胆膵の新しい画像診断法となりうると思われる．

Key word：intraportal and intracholangeal ultrasonography

文献：Fitzgerald PJ, Yock PG, Ring EJ：Catheter-tipped ultrasonic intravascular imaging. Vascular Surgery 2：113—125, 1989　2）Nishimura RA, Edwards WD, Warnes CA et al：Intravascular ultrasound imaging：In viktro validation and pathologic correlation. JACC 16：145—154, 1990

Intraportal and Intracholangeal Ultrasonography—The New Imaging Modality of Biliary Tract and Pancreas—

First Department of Surgery, Shinshu University School of Medicine
Tohru Noguchi, Fukuto Maruta, Hiroshi Kitamura, Tohru Kakazu, Toshihiko Ikegami, Hidetoshi Matunami, Yasuhiko Hashikura, Seiji Kawasaki and Masatoshi Makuuchi

＜1991年12月11日受理＞別刷請求先：野口　徹　〒390　松本市旭3－1－1　信州大学医学部第1外科