日消外会誌　25（3）：938，1992年

研究速報

胆道癌の magnetic resonance imaging 診断
―胆道造影併用による診断率向上の工夫―

菊地　浩之　　菊池　俊之　　山本　　宏
長島　　通　　磯野　可一

1. はじめに：Magnetic resonance imaging（MRI）は，現在のところ，胆道癌，特に胆管癌の診断法としては，その主腫瘍描出能からも有用性は疑問視される．教室で1985年8月から1989年7月の間にMRIを施行した胆管癌11例の検討では，その主腫瘍描出率は50％前後と不良であった．その理由のひとつとして，MRIにおける肝管から総胆管の描出能が低いことが上げられる．Spritzer ら[1]による報告では，その描出能は50％前後とされており，われわれの検討でも，非癌部胆管の描出率は20～30％程度であった．そこで，腫瘤描出率の低かった胆管癌の診断能の向上を目的として，胆管を明瞭に描出するための撮像法の工夫を試みた．

2. 対象：胆管癌6例（1989．12～1991．3）

3. 方法：1）使用機種：Picker-Vista MR 0.5T，2）胆管造影MRIの方法：MRI用造影剤Gadolinium-diethylenetriamine pentaacetic acid（Gd-DTPA）を胆管ドレナージチューブより注入し，T_1強調画像で撮影した．またGd-DTPAの併用に際しては，至適濃度の検討を行った．

4. 結果：Gd-DTPA濃度とT_1値との関係をみてみると，T_1値は3～10mMにて低値をとるが，それ以下やそれ以上の濃度では延長する傾向があった．そこで，胆汁による希釈も考慮に入れ，5mMを至適濃度とした．至適濃度のGd-DTPAを用いて胆管造影MRIを施行した全例で，胆管（肝内胆管，総胆管）が明瞭に描出され（**Fig**），腫瘤による閉塞部位の診断が可能であった．

5. 考察：胆道系疾患，特に胆管癌の診断に対しては，MRIの有用性を実証する報告はいまだ少ない．今回われわれはGd-DTPAを用いた胆管造影MRIを施行し，同方法により胆管を明瞭に描出しえ，その閉塞部位を明らかにすることができた．つまり，胆管ドレナージチューブが挿入されている症例では，Gd-DTPAは，その至適濃度を用いることにより，胆管造影剤として有用であるといえる．また，MRIは任意の撮像面を設定できることから，胆管造影MRIによって，非侵襲的にあらゆる方向からの胆管像を得ることができ，従来のX線を用いた胆管造影に代わる診断法として期待される．腫瘍自体は，MRIの解像度の点から，描出が困難であったが，今後は短時間撮像法などを用いることにより，腫瘍描出率の向上が望まれ，腫瘍と胆管，周囲臓器との関係の立体的把握の可能性も示唆される．

Fig. 1　Cholangio MRI for bile duct cancer

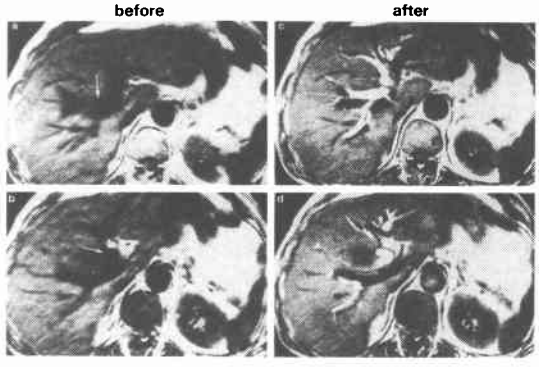

Key word：cholangio magnetic resonance imaging

文献：1）Spritzer C, Kressel HY, Mitchell D et al：MR imaging of normal extrahepatic bile ducts. J Comput Assist Tomogr **11**：228―252, 1987

Magnetic resonance imaging for biliary cancer―Cholangio MRI―

The Second Department of Surgery, School of Medicine, Chiba University
Hiroyuki Kikuchi, Toshiyuki Kikuchi, Hiroshi Yamamoto, Toru Nagashima and Kaichi Isono

＜1992年1月8日受理＞別刷請求先：菊地浩之　〒280 千葉市亥鼻1―8―1　千葉大学医学部第2外科