日消外会誌　25（4）：1100～1104，1992年

# 急性胆嚢炎に併発した胆汁性仮性嚢胞の3治験例

帝京大学医学部附属溝口病院，たちばな台病院*，七沢リハビリテーション病院**
大滝　修司　　山川　達郎　　三芳　　端*
飯泉　成司*　岸　いずみ**　稲葉　午朗**

胆汁性仮性嚢胞（biloma）は，肝あるいは胆道系の外傷や手術後合併症として，また経皮経肝胆道造影やドレナージなどによって，胆汁が肝被膜下などに被覆された状態で流出し形成された2次的嚢胞であり，1979年にGouldらにより初めて記載された．しかしながら，このような既往なしに発症することもまれながら報告されている．われわれは胆嚢炎の穿通が原因となったbilomaを3例経験した．1例は手術までの比較的短期間にbilomaが消失した興味ある症例であり，また他の1例は手術前にbilomaをドレナージしたが，症状は軽快せず手術にて完治した症例であった．残る1例は原因となった胆嚢を穿刺ドレナージすることでbilomaが消失した症例である．これら3例の経験から，胆嚢炎の消退により流出した胆汁（biloma）は，胆嚢に還流することで自然消失することが示唆され，胆嚢炎が原因となったbilomaは，まず胆嚢炎に対する何らかのアプローチが大切であると考えられた．

**Key words**：biloma，cholecystitis

## はじめに

胆汁性仮性嚢胞"biloma"は，Gouldら[1]により初めて報告された2次的嚢胞で，一般的に肝外傷や胆道系の手術後合併症として，また経皮経肝胆道造影（percutaneous transhepatic cholangiography：PTC）やドレナージ（percutaneous tanshepatic biliary drainage：PTBD）によって起こることがあるとされているが，このような既往なしに発症することもまれながら報告されている．われわれは胆嚢炎の穿通が原因となったbilomaで，その消退経路において興味ある経過をとった3例を経験した．文献的考察を加え報告する．

症例1：58歳，女性．

主訴：発熱，黄疸，右季肋部痛．

現病歴：昭和60年7月ごろより主訴が出現し，7月16日前医に入院した．超音波検査で胆嚢腫大・壁肥厚などの胆嚢炎所見を認めたが，保存的治療で症状は軽快した．しかし同年9月になり，再び黄疸と発熱が出現したため，当科に紹介入院となった．

入院時現症：体温37.6℃，貧血，黄疸なし．胸部は理学的に異常を認めず，腹部は右季肋部に軽度の圧痛を認めるも，腫瘤は触知しなかった．

＜1991年12月10日受理＞別刷請求先：大滝　修司
〒213　川崎市高津区溝口74　帝京大学附属溝口病院外科

入院時血液生化学所見：白血球13,600/mm³，赤血球410×10⁴/mm³，Hb 12.7g/dl，Ht 39.5%，血小板38.3×10⁴/mm³．T. bil 3.4mg/dl，D. bil 1.7mg/dl，GOT 686，GPT 898，Al-P 76.9，LDH 898，r-GTP 837，LAP 169．

7月24日，前医にて施行されたcomputed tomography（CT）では，肝右葉被膜下を中心に液性貯留を疑うlow density areaを認めたが（**Fig. 1**），8月7日

**Fig. 1** CT scan performed on July 24th, 1985, showing low densitiy area (fluid collection) surrounding the left liver lobe and irreguler low density area at the right liver lobe. (Case 1)

**Fig. 2** CT scan performed on October 13th, 1985. Almost of all fluid collection disappeared, but small cystic lesion was still noted at the left side of the lateral segment of the liver. (Case 1)

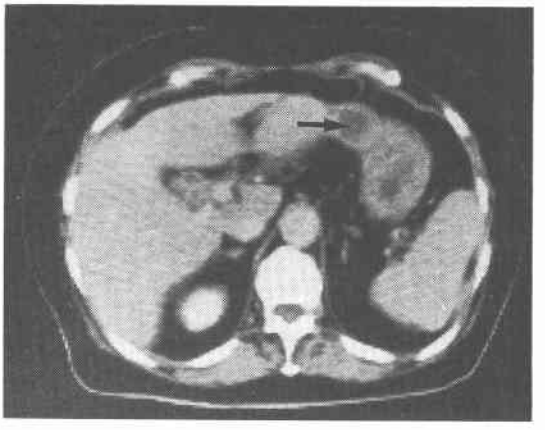

に施行したCTでは，ややその大きさは縮小していた．当科入院時のCT（10月13日）では前2回にみられた液性貯留は消失し，わずかに肝左葉外側区域下面に小嚢胞の残存が認められるのみであった（**Fig. 2**）．減黄を目的としてPTBDを施行したが，このときの造影では，肝外胆管の軽度拡張と1個の総胆管結石を認め，さらに萎縮した胆嚢が描出されていた．胆汁漏出に関する情報は得られなかった（**Fig. 3**）．また繰り返し行った胆汁細胞診では，いずれもclass 2であった．また細菌培養では，Escherichia coliが検出された．以上より，胆嚢胆管炎および総胆管結石の経過中に発症したbilomaは，保存的治療による胆嚢炎の軽快とともに胆嚢内に還流吸収され，一部が残存し小嚢胞を形成したものと診断し，昭和60年11月13日手術を行った．

手術所見：腹部正中切開にて開腹，大網は腹壁と密に癒着し，ところどころ脂肪壊死様所見を呈し，肝左葉外側区域に接して漿膜に被われた小さな膿瘍形成が認められ，黄色胆汁様内容が確認された．胆嚢底部にも黄色調の壊死組織が存在しこの部で穿通したと考えられた．手術は胆嚢摘出術，総胆管切石，T-tubeドレナージを行った．

切除標本：胆嚢壁は著名に肥厚し胆嚢底部に瘻孔形成を伴う著しい変形が認められ，漿膜側には脂肪壊死様肉芽形成が認められた．病理組織学的にはxanthogranulomatous cholecystitisと診断された．術後経過は良好で11月25日退院した．

症例2：78歳，男性．

**Fig. 3** Percutaneous transhepatic cholangiography revealed slightly dilated biliary tract. A stone in the common bile duct (arrow) was also noted. (Case 1)

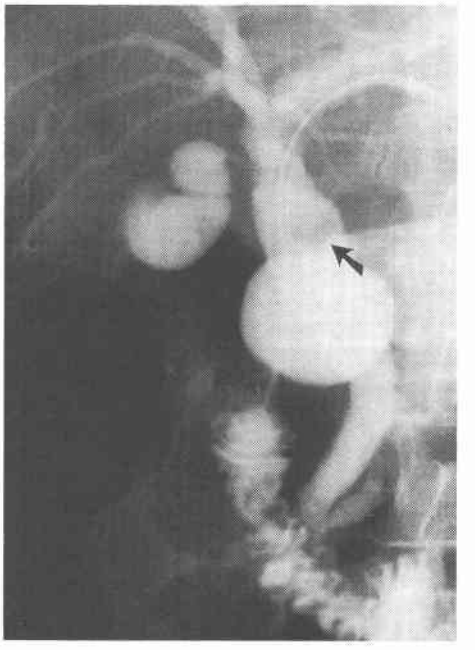

主訴：発熱，上腹部痛．

現病歴：昭和61年6月2日頃より上腹部痛が出現し，近医を受診していたが，次第に疼痛が増強，また発熱を認めるようになったため，6月10日紹介入院となった．

入院時現症：体温38.6℃．黄疸，貧血はなく，上腹部に著明な圧痛を認めた．

血液生化学所見：白血球16,500/mm³，赤血球340×10⁴/mm³，Hb 12.2g/dl，Ht 35.9%，血小板27.6×10⁴/mm³，TP 5g/dl，T. bil 0.6mg/dl，GOT 32，GPT 30，AL-P 11.7，LDH 33.6，Ch-E 640，r-GTP 71，S-Amyl 51，空腹時血糖187mg/dl．

入院後直ちに施行した超音波検査では，胆嚢の腫大と胆嚢内にsludgeを認め，急性胆嚢炎の診断で抗生物質投与を開始した．しかし症状は改善せず，10日後に再度施行した超音波検査では，肝右葉被膜下に液性貯留を認めた．また同時期に施行したCTでも胆嚢腫大と肝右葉被膜下に同様の限局性の液性貯留が認められた（**Fig. 4**）．このため超音波下に嚢胞に対して穿刺ドレナージを行ったところ，貯留液は胆汁であることが確認され，また細菌培養ではEscherichia coliと

**Fig. 4** CT scan findings of the abdomen. (Case 2)
a : Fluid collection at the subserosal space of the right liver lobe. Pleural effusion is also noted.
b : The gall bladder is dilated.

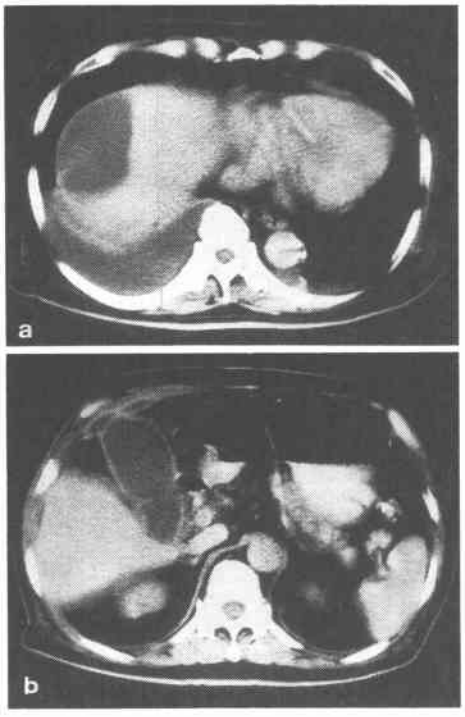


enterococcesが検出され，胆嚢炎から波及したbilomaと判明した．その後症状の軽快をみないため昭和61年8月7日に手術を施行した．

手術所見：上腹部経腹直筋切開にて開腹したが，大網は胆嚢底部から胆嚢床近くに密に癒着し，肝被膜下に，胆嚢底部と連続したbilomaの形成が確認された．また中等量の腹水が貯留していた．胆嚢は著明な炎症所見をともない浮腫状で結石はなく，底部に穿通部位を認めた．組織学的には急性胆嚢炎の像を呈していた．手術は胆嚢摘出と腹腔内ドレナージを行った．術後経過は順調で8月18日退院した．

胆嚢病変の軽快なくしてbilomaに対するドレナージ効果は期待しえないことを示唆するものと考えられた．

症例3：69歳，男性．

主訴：発熱，上腹部痛．

現病歴：平成2年1月10日頃より発熱と上腹部痛が出現し，近医を受診した．胆嚢炎との診断にて抗生物質の点滴を受けていたが，症状の軽快はなく，またその後施行したCTでは肝右葉外側に液性貯留を認めたため，2月10日当院紹介入院となった．

**Fig. 5** CT scan findings of the abdomen. Fluid collection is shown at the right liver lobe. (Case 3)

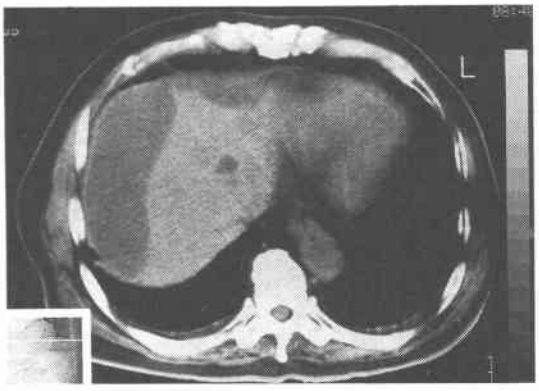


**Fig. 6** CT scan findings of the abdomen, 10 days after drainage of the gall bladder. Fluid collection revealed on the first abdominal CT disappeared. (Case 3)

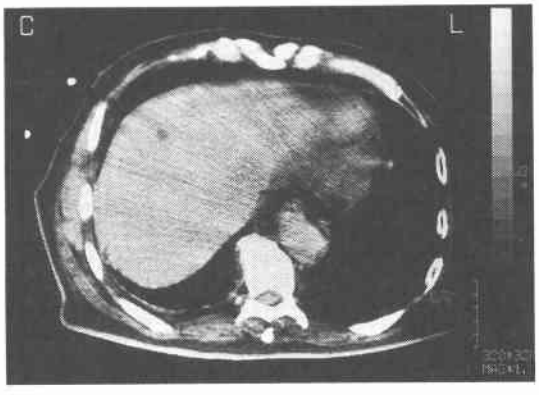


既往歴：平成元年11月14日脳梗塞．

入院時現症：体温36.5℃，黄疸，発熱はなく，上腹部に圧痛を認めた．

血液生化学所見：白血球7,100/mm³，赤血球441×10⁴/mm³，Hb 12.5g/dl，Ht 40.2%，血小板30.7×10⁴/mm³，TP 6.9g/dl，T. bil 0.3mg/dl，GOT 19，GPT 17，ALP 172，LDH 290，r-GTP 21，S-Amyl 109，空腹時血糖135mg/dl．

前医にて平成2年1月31日に施行されたCTでは，胆嚢は著明に腫大し，胆嚢底部から肝右葉外側に及ぶ液性貯留を認めた．肝内・外胆管の拡張は認めなかっ

た(**Fig. 5**). 入院後直ちに施行した超音波検査では，胆嚢は著明に腫大し，壁肥厚と胆嚢内に巨大結石とsludgeを認め，さらにその腹側に液性貯留が認められた．以上の所見より，急性胆嚢炎が穿通し形成されたbilomaと診断した．本症例は平成元年11月14日に脳梗塞の既往があること，全身状態が必ずしも良好でないことより，保存的に治療することにした．前2例の経験から胆嚢をドレナージすることによりbilomaの内容は胆嚢内に還流するものと考え，平成2年2月19日に経皮経肝胆嚢ドレナージ(PTGBD)を施行し，結石は数回の胆道鏡下切石術でその摘出に成功した．その後2月29日に行ったCTでは，bilomaはほとんど消失していた(**Fig. 6**). また3月9日に施行した胆嚢内の内視鏡所見では胆嚢内に結石はなく，また造影剤は胆嚢管を経て総胆管内にスムースに流出していた．3月21日退院したが，現在に至るまで特に問題なく経過している．胆嚢ドレナージにより胆嚢炎は消退し流出胆汁は胆嚢に還流したものと考えられた．

## 考　察

胆汁性仮性嚢胞(biloma)は，肝あるいは胆道系の外傷や手術操作などによる胆汁漏出が，腹腔内には流出せずに肝被膜下に被覆された状態で形成される二次的嚢胞で，1979年にGouleら[1]により初めて記載されている．最近では経皮経肝的な胆道系へのアプローチが盛んに施行されるようになり，PTCやPTBDを契機に発症することもあるとされている[2)3)]．その他胆嚢炎，胆管炎など組織の脆弱化によって穿通を来し，肝被膜下に流出した胆汁によりbilomaが形成されることもあり，今回のわれわれが経験した3症例はこれに相当する．また原因不明の胆管穿孔[13]や胆管癌を原因として発症したまれな症例の報告もみられている[3]．bilomaの診断は超音波検査，CTなどの画像診断が有用で[4)5)12)]，事実われわれの3症例とも超音波やCTにより典型的な所見が得られている．さらに画像診断上$^{99m}$Tc dimethyliminodiacetic acidによるシンチスキャンが胆汁漏出との関係を知るために有用であるとされている[6)~8)]．

Bilomaの大きさはその発生原因，部位，胆汁漏出の程度に関係するといわれているが，一度漏出した胆汁の吸収に関して論じた報告はみられない．症例1において約3か月の経過でbilomaが吸収され，わずかに肝左葉外側区域下面に小嚢胞として残存が確認されたものであるが，一般には速やかに穿刺ドレナージあるいは手術などが施行されているため，本症例のように長期に経過観察がなされることはなく，大変興味深い症例と思われた．

症例3において，bilomaの消失経路をみると，胆嚢をドレナージすることで胆嚢内圧が減少し，これによりbiloma内の貯留液が胆嚢に還流し消失したと考えられる．すなわちbilomaの消失には胆嚢とbilomaの圧格差が大いに関係していると考えられた．同様に症例1では，胆嚢・総胆管結石に胆嚢炎を合併して胆嚢内圧および胆管内圧が上昇し，これにより胆嚢壁の最も脆弱な部分において穿通し，bilomaを形成したと判断されるが，このような感染を伴う胆汁が，自然に吸収されただけとは考えにくい．この場合もbilomaが形成されたことで胆嚢内圧および胆管内圧が減少し結果的に嵌頓した結石が解除され，これはさらに胆道内圧の減少をうながし，bilomaから胆嚢内に貯留液が還流したと推測される．急性胆嚢炎は，できるだけ速やかに何らかの対処をすべきであるが高齢者は症状発現が遅れ，比較的進行した時点で来院することが少なからずある．このような場合，本例に示した3症例のごとくbilomaも考慮に入れて診断する必要がある．

Bilomaの確診は穿刺により胆汁を確認することであるが同法は診断のみならず治療を目的としたドレナージとして有効であるとされている．しかしわれわれの3症例が示すごとく原因となる胆嚢炎などが存在する場合，最終的には原発巣に対する直接的アプローチ，すなわち胆嚢を切除することが最も合理的な治療法と考えられる．したがって手術不能例の場合にもbilomaの発生原因を考えて，bilomaに対してではなく，原因となった胆嚢内や胆管内あるいは両者に対してドレナージするなど，その治療手段を選択すべきであると考えられた．

本文の要旨は第28回日本消化器外科学会総会において発表した．

## 文　献

1) Gould L, Patel A: Ultrasound detection of extrahepatic encapsulated bile "biloma". Am J Rentogenol 132: 1015—1015, 1979
2) Vujic I, Meredith HC, Anderson MC: A huge bile cyst, an unusual complication of percutaneous transhepatic cholangiography (PTC). Aust Radiol 23: 113—116, 1979
3) 石橋大海，坂田之訓，福田敏郎ほか：腹部超音波検査法により肝内胆管との交通部位が確認できた肝外性嚢胞の1例．肝・胆・膵 5: 301—304, 1983
4) Vazquez JL, Thorsen MK, Dodds WJ et al: Evaluation and treatment of intraabdominal

biloma. Am J Radiol 144 : 933—938, 1985
5) Esensten M, Ralls P, Collett P et al: Posttraumatic intrahepatic biloma: Sonographic diagnosis. Am J Roentgenol 140 : 303—305, 1983
6) Caride VJ, Gibson DW: Noninvasive evaluation of bile leakage Surg Gynecol Obstet 154 : 517—520, 1982
7) 神野正博, 小西孝司, 磯野次正ほか：腹部鈍的外傷後にみられた巨大胆汁性仮性嚢胞の1治験例. 胆と膵 3 : 1369—1372, 1982
8) Glenn F: Complicatons following operations upon the biliary tract. In management of surgical complication. Saunders, Philaderphia, 1975, p501—533
9) Kuligowska E, Shloingen A, Miller KB et al: Biloma: A new approach to the diagnosis and treatment. Gastrointest Radiol 8 : 237—243, 1983
10) Vujic I, Brock JG: Biloma: Aspiration for diagnosis and treatment. Gastrointest Radiol 7 : 251—254, 1982
11) Muller PR, Ferrucci JT, Simeone JF Jr et al: Detection and drainage of bilima: Special considerations. Am J Radiol 140 : 715—720, 1983
12) Weissmann HS, Chun KJ, Frank M et al: Demonstration of traumatic bile leakage with cholescintigraphy and ultrasonography. Am J Roentgenol 133 : 843—847, 1979
13) Satake K, Ikehara T, Shim K et al: A large retroperitoneal encapsulation of bile from a spontaneous perforation of the common bile duct. Am J Gastroenterol 80 : 279—283, 1985

## Biloma Accompanied by Acute Cholecystitis

Syuji Otaki, Tatsuo Yamakawa, Tadashi Miyoshi*, Seishi Iizumi*, Izumi Kishi** and Gorou Inaba**
Department of Surgery, Teikyo University Hospital, Mizonokuchi
*Tachibanadai Hospital
**Nanasawa Rehabilitation Hospital

Biloma, a secondary cyst collecting bile in the subserosal space of the liver, is generally caused by injury to the liver and the bile duct due to trauma or surgery. However we have encountered 3 rare cases of biloma caused by acute cholecystitis. In one patient; the biloma disappeared spontaneously before conservative surgery was performed. In the second patient; the biloma was drained before surgery, but marked changes were not noted. In the third patient; the biloma disappeared after drainage of the gall bladder. The findings seen in these 3 cases suggest that the bile in biloma would spontaneously drain into the gall bladder if inflammation of the gall bladder was reduced by some sort of treatment. Therefore it is considered that removal or drainage of the diseased gall bladder causing the biloma is the most effective treatment of this entitiy.

**Reprint requests:** Syuji Otaki Department of Surgery, Teikyo University Hospital, Mizonokuchi
74 Mizonokuchi, Takatsuku, Kawasaki, 213 JAPAN