日消外会誌　25（7）：2023～2026，1992年

粘液産生膵癌の術後長期生存の1例

香川医科大学第1外科
田村　卓巳　　近石　恵三　　若林　久男
前場　隆志　　田中　　聰

粘液産生膵癌は予後の良い膵管癌として，近年注目されてきた．われわれは術後5年生存中の粘液産生膵癌の1例を経験したので報告する．症例は59歳女性で，主訴は全身倦怠感と口渇．特徴的な内視鏡十二指腸乳頭所見，endoscopic retrograde cholangiopancreatography（以下ERCP）所見より“いわゆる粘液産生膵癌”と診断し，膵全摘術を施行した．主膵管は全長にわたり拡張し，膵頭部主膵管内に腫瘍組織の乳頭状増殖を認めた．組織学的には非浸潤性の乳頭状腺癌で，リンパ筋転移もなかった．現在，本症例は再発の徴候なく，また日常生活上特に制限なく術後5年経過している．

粘液産生膵癌は，その特徴的な進展様式のために切除範囲についてまだ議論が多いが，長期生存が十分期待できる癌であるだけに，膵全摘術を含めて根治性を考慮した手術術式を選択する必要がある．

Key words: mucin-producing pancreatic cancer, long-term survival, total pancreatectomy

はじめに

粘液産生膵癌は最近注目を集め報告例が増加してきているが，まだ臨床，病理の面で多くの問題を抱え，見解の一致を見ていない．しかし，この疾患はlow grade malignancyとされ，手術によって長期生存が期待される疾患だけに早期の問題解決が望まれる．当科において，現在術後5年経過観察中の長期生存例を経験したので，若干の文献的考察を加えて報告する．

症　例

患者：59歳，女性．

主訴：全身倦怠感，口渇．

既往歴：特記すべきことなし．

現病歴：昭和61年9月より全身倦怠感と口渇が出現したために近医を受診し，糖尿病と診断された．さらに画像診断で膵の異常を指摘され，精査の目的で当科に入院した．

入院時理学的所見：体格は中等度，栄養状態は良好で，結膜に貧血，黄疸を認めなかった．腹部は平担で，肝臓，脾臓，腫瘤は触れなかった．

入院時検査成績：血液一般検査では異常なく，生化学検査では，GOT 92U/l，GPT 123U/lと軽度の肝機能異常を認めた．HBs-Agは陽性であった．空腹時血糖は150mg/dl，血中・尿中アミラーゼは正常で，腫瘍マーカーでは，carbohydrate antigen 19-9（以下CA19-9）が6,310U/mlと著明に増加していた．

腹部超音波検査所見：膵頭部に一致して，径5～6cmの多嚢胞性病変が見られ，主膵管の拡張が認められた（**Fig. 1a**）．

腹部computed tomography（以下CT）所見：膵頭部から尾部にかけての主膵管が幅2cm程に拡張し，膵頭部では多房性になっていた（**Fig. 1b**）．

ERCP所見：乳頭は著明に腫大し，開口部は開大して，粘稠な膵液が排出しているのが認められた（**Fig. 2a**）．細胞診の結果はclass 5であった．造影像では，膵頭部主膵管の嚢胞状拡張と，粘液によると思われる膵管内の透亮像が認められた（**Fig. 2b**）．

腹腔動脈造影所見：総肝動脈から胃十二指腸動脈にかけて上方に圧排されていたが，壁不整やencasementは認めなかった．

以上より，いわゆる粘液産生膵癌と診断し，昭和61年12月3日手術を施行した．

手術所見：膵はび慢性に腫大し，弾性硬で限局性の腫瘤は触知しなかった．膵周囲への癌浸潤はなく，腹膜播種やリンパ節の腫脹も認めなかった．膵全摘術を施行した．

切除標本所見：主膵管は全長にわたって著明に拡張し，その内部にゼラチン様粘液が充満していた．膵頭部主膵管内に，黄白色の腫瘍組織の乳頭状増殖を認めた（**Fig. 3a**）．

＜1992年2月12日受理＞別刷請求先：田村　卓巳
〒761-07　香川県木田郡三木町池戸1750－1　香川医科大学第1外科

Fig. 1　a. US findings. Multicystic lesion at the head of the pancreas (arrows). b. CT findings. Marked dilation of the main pancreatic duct (arrows).

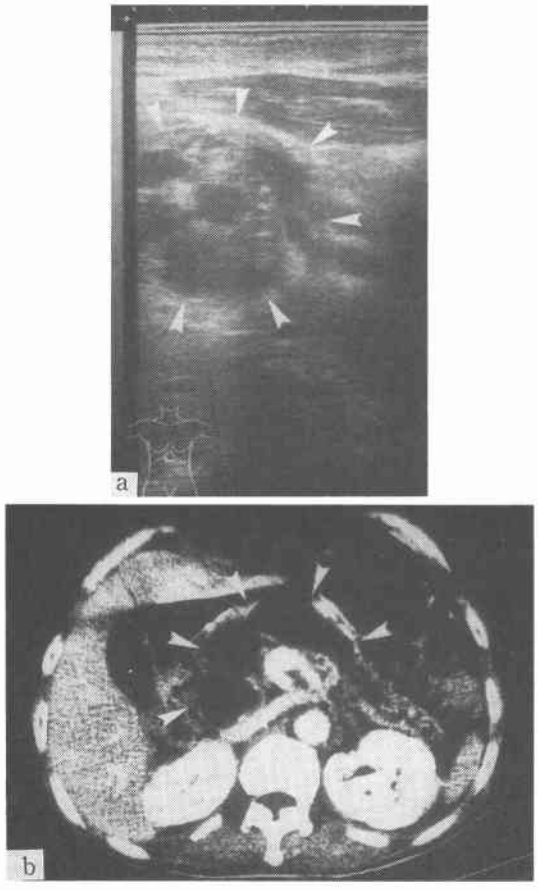

病理組織学的所見：主膵管内に嚢胞状病巣を形成し，乳頭状に増殖する高分化型の乳頭状腺癌(**Fig. 3b**)で，膵頭部から体部にかけて連続性に進展していた(**Fig. 4**)．膵実質に浸潤は認めなかった．さらにリンパ管侵襲，血管侵襲ならびにリンパ節転移も認めなかった．膵癌取扱い規約[1]に従うと，病理組織学的にはpapillary adenocarcinoma, INFα, ly_0, v_0, d(+), s_0, rp_0, cho, du_0, pv_0, a_0, plx (−), ew (−), n (−) であった．

術後経過：一時的に肝機能の悪化を認めたが保存的治療で軽快し，術後8週目に糖尿病コントロールのため内科に転科した．現在術後5年を経過したが再発の徴候はない．

Fig. 2　a. Endoscopic findings. Swelling of Vater's papilla and discharge of mucus. b. ERP findings. Dilation of the main pancreatic duct and filling defect of contrast media (arrows).

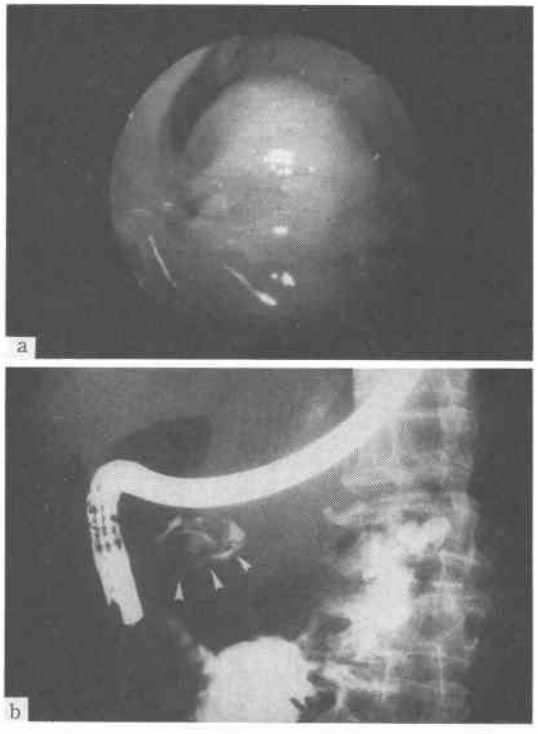

考　察

いわゆる粘液産生膵癌は1982年に大橋ら[2]が，①特徴的な十二指腸乳頭所見(乳頭の腫大，乳頭口の開大，乳頭開口部からの粘稠な膵液の排出)と，②ERCPにて主膵管のび漫性拡張と陰影欠損の認められるものとして報告して以来，臨床病理学的に通常の膵癌とは性状を異にし，比較的予後の良い膵癌として注目をあつめてきた．しかし数多くの粘液産生膵癌症例が報告されるに従い，臨床的あるいは病理学的に若干の混乱が生じてきた．この理由として黒田[3]山雄ら[4]は，本腫瘍を臨床的な疾患概念として捉えようとする立場(狭義)と，病理学的な疾患概念にまで広げようとする立場(広義)があることを指摘している．そこで最近では，“膵の粘液産生性・腫瘍性病変で，膵管内，嚢胞腔内，あるいは間質内に臨床レベルで認知可能な多量の粘液貯留を伴うもの”を，粘液産生膵腫瘍と定義する，より広義の名称が用いられ，臨床病理学的な分類が提示されている[3]（**Table 1**）．

Fig. 3 a. Specimen. Papillary projection in the main pancreatic duct (arrow). b. Histological findings. Papillary adenocarcinoma. (H.E. ×40)

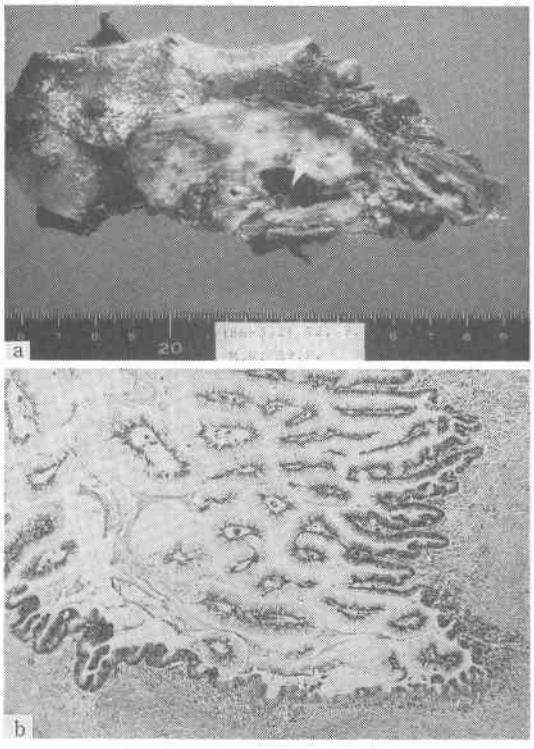

Fig. 4 Schematic illustration of pancreas. Tumor growth at dark region.

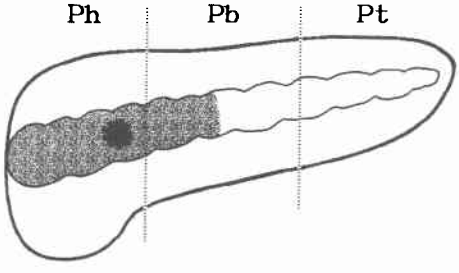

今回われわれが経験した症例は，特徴的な十二指腸乳頭所見と膵管所見が認められ，大橋らの“いわゆる粘液産生膵癌”に一致する．また，黒田らの分類では，Ia：膵管内腺癌主膵管型に当てはまる．「比較的予後が良い膵癌」という概念から考えると，II型の粘液嚢胞腺癌も古くから知られているが，現時点においてはI型とは区別して論議される必要があると思われる[5]．いわゆる粘液産生膵癌は，一部を除き，通常みられる浸潤傾向の強い予後不良な充実性膵癌とは異なり，主に大膵管系内に発生し表層拡大的に発育・進展する腫瘍[5)6)]で，切除することで長期生存が十分期待できる予後の良い膵管癌である[6]．しかも，乳頭状増殖を呈するものではこの傾向がより強く，リンパ節転移もまれである[7]．それゆえにより適切な手術方法の確立が強く望まれるが，切除範囲の決定が非常に困難で，現状では個々の症例ごとに検討する以外に方法がないようである．自験例においては，膵全体がび漫性に腫大・硬化していたために膵全摘術を施行したが，病理組織学的には腫瘍は膵頭部から体部の一部にかけて連続性に増殖しているものの，それより末梢の体尾部膵管上皮は乳頭状増殖を示すが過形成ということであった．しかし今までの報告例をみると，膵頭部から尾部まで連続進展を示す例[8]，多中心性発生例[9]も少なからず存在し，実際に切除範囲の決定に迷う場合も多々あるようだ．また膵実質浸潤例も認められ，肝転移を中心とした転移による再発傾向がある[10]．切除によって長期生存が可能なだけに，郭清を含めて確実な手術が望まれ，術中には迅速病理検査，膵管造影，膵管鏡などを駆使し，慎重に腫瘍の進展範囲を観察して切除範囲を決定する必要がある[7)10)]が，最終的な病理組織診断が判明するまで予断は許されない[10]．特に前述したような粘液産生膵癌の病理学的特徴から考えると，low grade malignancyという理由で一律に縮小手術を指向することには問題があり，いまだ膵全摘を含めた術式の選択がなされるべきと考えられる．

今回提示した症例は，膵実質浸潤もリンパ節転移もない膵管内にとどまる早期の癌であり，その予後は良好と予想される．術後5年経過した現在も再発の徴候なく，日常生活上特に支障なく経過しているが，今後とも慎重に観察していきたいと考えている．

本症例の要旨は第30回日本消化器外科学会総会において発表した．

Table 1 Clinicopathological classification of mucin producing pancreatic tumor (From reference 2)

I.	Intraductal adenoma, adenocarcinoma.
Ia：	Main pancreatic duct type.
Ib：	Branched duct type.
Ic：	Combined type.
II.	Mucinous cyst adenoma, adenocarcinoma.
III.	Mucinous (muconodular) adenocarcinoma.
IV.	Some of invasive ductal carcinoma.

文　献

1) 日本膵臓学会編：膵癌取扱い規約．第3版，金原出版，東京，1986
2) 大橋計彦，村上義央，丸山雅一ほか：粘液産生膵癌の4例—特異な十二指腸乳頭所見を中心として—．Prog Dig Endosc 20：348—350，1982
3) 黒田　慧：最近注目されている膵腫瘍．胆と膵 9：1459—1472，1988
4) 山雄健次，中澤三郎，芳野純治ほか：粘液産生膵腫瘍に関する新しい知見．胆と膵　11：61—66，1990
5) 黒田　慧，森岡恭彦：粘液産生膵腫瘍—概念，分類，臨床病理学的特徴と治療方針—．外科　51：328—335，1989
6) 高木國夫，太田博俊，堀　雅晴ほか：粘液産生膵腫瘍—粘液産生膵癌を中心に—．外科　51：355—363，1989
7) 永川宅和，太田哲生：粘液産生膵腫瘍の外科治療．中澤三郎，内藤靖夫，山雄健次 編．粘液産生膵腫瘍．医学図書出版，東京，1989，p79—87
8) 小宮山明，初瀬一夫，望月英隆ほか：広範に主膵管，分枝膵管に進展した粘液産生膵癌の2例．日消外会誌　23：1902—1906，1990
9) 宮川秀一，堀口祐爾，三浦　馥ほか：独立した二分枝に多発した粘液産生膵癌の1例．胆と膵　7：803—809，1986
10) 二村雄次，早川直和，神谷順一ほか：粘液産生膵腫瘍—治療と予後．消化器科　7：571—580，1987

A Case of Mucin-producing Pancreatic Cancer with Long-term Survival Following Operation

Takumi Tamura, Keizo Chikaishi, Hisao Wakabayashi, Takashi Maeba and Satoshi Tanaka
First Department of Surgery, Kagawa Medical School

A case of mucin-producing pancreatic cancer with long-term survival is reported. The patient, a 59-year-old woman, complained of general fatigue and thirst. ERCP revealed typical findings of Vater's papilla and filling defects in the dilated main pancreatic duct. Total pancreatectomy was performed under the diagnosis of so-called mucin-producing pancreatic cancer. A papillomatous tumor was observed macroscopically in the main pancreatic duct of the pancreatic head. Histologically, the tumor was non-invasive papillary adenocarcinoma and no lymph node metastasis was observed. The patient has been living without any specific restriction in daily life and with no signs of recurrence for 5 years after the operation. Because of the pathological features of this tumor, it is difficult to determine the spread of the tumor even at the operation and there are many controversies about the surgical margin. However, since the tumor has a better prognosis than ordinary pancreatic cancer and there is a possibility of long-term survival, it is necessary to select the most appropriate surgical resection including total pancreatectomy.

Reprint requests: Takumi Tamura　First Department of Surgery, Kagawa Medical School
1750-1 Ikenobe, Miki-cho, Kida-gun, 761-07 JAPAN