日消外会誌　25（8）：2162～2165，1992年

Strip biopsyにて切除しえた胃リンパ管腫の1例

千葉大学第1外科
中山　肇　布村　正夫　斎藤　典男　更科　広実

患者は53歳男性で，胃X線検査にて前庭部前壁に径4.5×3.0cmの表面平滑な隆起性病変を認めた．胃超音波内視鏡検査にて腫瘍は粘膜下層を主座とする境界明瞭な多嚢胞性疾患であり，内容物は液体のエコーレベルを呈し，また，内視鏡下に内容物の穿刺吸引細胞診を行い，多数のリンパ球を確認した．以上より，胃リンパ管腫と診断し当初外科的切除を考えたが，基本的に良性でありかつ粘膜下に限局することより，内視鏡的strip biopsyにて切除可能と考え，平成2年5月1日切除を施行した．組織学的には嚢状リンパ管腫と診断され，切除後1年半の経過にて再発は確認されていない．これまで，胃リンパ管腫の多くは胃嚢胞の診断のもとに外科的切除されることが多かったが，胃超音波内視鏡検査および穿刺吸引細胞診にてその質的診断，局在の同定は可能であり，過大な外科的侵襲を加えることなく，内視鏡的strip biopsyにて治癒可能であると考えられた．

Key words: lymphangioma of the stomach, endoscopic strip biopsy

はじめに

胃粘膜下腫瘍のなかでも，lymph-vascular tumorはまれな腫瘍であり，これまで胃嚢胞の診断のもとに外科的に切除されることが多かった[1]．しかし，最近では胃超音波内視鏡検査の普及につれて胃粘膜下病変の質的診断が向上し[2)3)]，その手術適応も見直されつつある．今回われわれは，超音波内視鏡検査および穿刺吸引細胞診にて胃リンパ管腫と診断され，内視鏡下に治癒可能であった1例を経験したので報告する．

症　例

患者：53歳，男性．

主訴：特になし．

現病歴：4年前に胃集団検診にて腫瘍を指摘されるが，特別な症状を自覚しないために放置していた．しかし，その後の検診では異常は指摘されなかった．平成2年1月，人間ドックにて検査の結果，胃前庭部に腫瘍を指摘され，平成2年4月18日当科入院となった．

現症：初診時，体格栄養ともに良好であり，腹部所見等に異常は認められなかった．末梢血液，生化学上も異常なく，また腫瘍マーカー（carcinoembryonic antigen：CEA，carbohydrate19-9：CA19-9）も正常範囲であった．

既往歴：特記すべきことなし．

家族歴：特記すべきことなし．

胃X線検査：二重造影像では，胃前庭部，大彎側前壁よりに径4.5×3.0cmの立ち上がりなだらかな隆起性病変を認めた（**Fig. 1a**）．

圧迫像では，腫瘍は表面平滑であり，そのほぼ中央に浅い陥凹を示す陰影欠損として認められた（**Fig. 1b**）．X線上は胃粘膜下腫瘍を疑わせる所見であり，その他の異常は認められなかった．

胃内視鏡検査：胃前庭部前壁側に表面軽度の発赤をともなう粘膜下腫瘍を認めた（**Fig. 2**）．中央は浅い陥凹を示すが潰瘍は認められず，また，鉗子での確認では柔らかい腫瘍であり，さらに針付き鉗子にて穿刺したところ，約2ccほどのやや粘稠な液体が吸引された．この吸引液の細胞診では，多数のリンパ球と赤血球を認めるのみで，悪性細胞は認められなかった．また，腫瘍被覆部の胃粘膜の生検では，過形成性胃炎の所見であった．

胃超音波内視鏡検査：腫瘍は粘膜下層に限局する病変（3.0×2.0cm）であり，周囲との境界は明瞭であった．また，固有筋層の構造は保たれていた．腫瘍内は液体のエコーレベルを示し，薄い隔壁で仕切られた多胞性の構造変化を認めた（**Fig. 3**）．超音波検査上は，多胞性胃嚢胞と診断された．

以上の所見より，腫瘍は胃前庭部前壁の粘膜下に限局性に発生した多胞性嚢胞病変であり，大きさは2.0cm以上を示し，また，液状内容物は多数のリンパ球を

＜1992年4月1日受理＞別刷請求先：中山　肇
〒260　千葉市中央区亥鼻1－8－1　千葉大学医学部第1外科

Fig. 1 Double contrast examination of the stomach
(a) A smooth, rounded mass lesion, measuring 45 by 30mm, was demonstrated in the antrum of the stomach. (b) At the compression study, the tumor had smooth surface with a slight depression in its center. These findings were suggestive of the submucosal tumor.

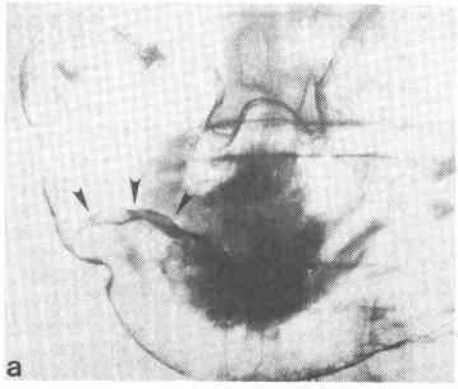

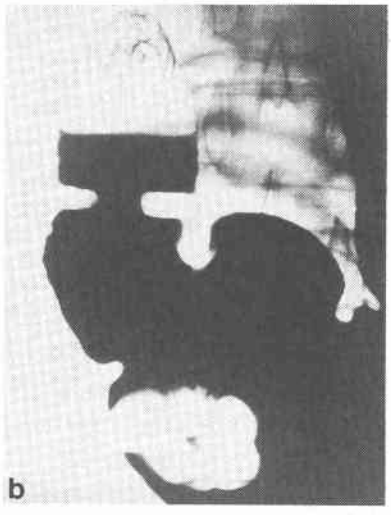

Fig. 2 Endoscopic examination. Upper endoscopy comfirmed a smooth, rounded polypoid lesion in the anterior wall of the antrum of the stomach. The tumor could be compressive by touching biopsy forceps.

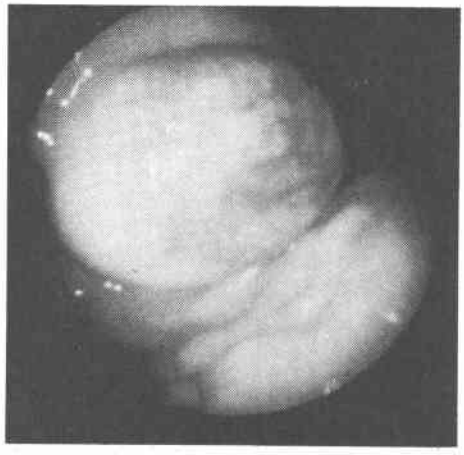

含んでいたことから，まれな疾患ながら胃リンパ管腫がもっとも考えられ，平成2年5月1日内視鏡下に切除を施行した．

病理所見：肉眼的には25×20×12mm大の割面多胞性の柔らかい腫瘍であり，液体を含んでいた．

組織学的には，腫瘍は正常胃粘膜に被覆された粘膜下腫瘍であり，粘膜下層の浮腫と脈管の嚢胞状の拡張を特徴としていた．中心部はリンパ管の拡張を主体とした多胞性の構造を呈し（**Fig. 4a**），嚢胞内にリンパ球を含むエオジン淡染性の分泌物の貯留を認め，隔壁は線維化と部分的に浮腫性変化を示していた（**Fig. 4b**）．また，嚢胞壁は立方～扁平な一層の内皮により裏打ちされていたが増殖性変化は認められなかった．その他，毛細血管の拡張とリンパ球の集合を部分的に認めるが，炎症性変化，平滑筋層の介在は認めず，組織的には嚢状リンパ管腫（cystic lymphangioma）と診断された．

経過：切除後，3か月で瘢痕治癒を認め，また，1年半後の検査においても再発の徴候は認められなかった．

考　察

リンパ管腫は頸部，腋窩に好発する腫瘍である[4]が，胃をはじめ小腸，大腸などの消化管にもその発生が報告されている[5)~7)]．

組織学的には，胃リンパ管腫は，①単純性リンパ管腫（微小リンパ管の拡張腫大），②海綿状リンパ管腫（拡張が高度かつ広範囲におよび海綿状を呈す），③嚢状リンパ管腫（拡張の結果嚢胞を形成）と分類され，このうち嚢状リンパ管腫がもっとも多い[2]とされ，また，胃前庭部に好発し，大多数は40歳以後に発見される傾向にある[8)9)]．これまでの報告例では，その大きさは2.5～28.0cm（平均4.0cm）であり，発育型式に関しては粘膜下型が一番多く，ついで漿膜下型，全層壁外型の順に多い[3)9)10)]．治療上，胃リンパ管腫はその質的診断が困難であったことより，そのほとんどは胃嚢胞の診断のもとに閉塞，出血，潰瘍形成の危険[1]を考慮して

Fig. 3　Endoscopic ultrasonographic examination. The tumor (T) was confined to the submucosal layer (SM) with no extention beyond the proper muscle layer (PM). The contents of the tumor showed water density and were separated by multiple chambers (arrow).
L: lumen of the stomach, S: serosal side of the stomach

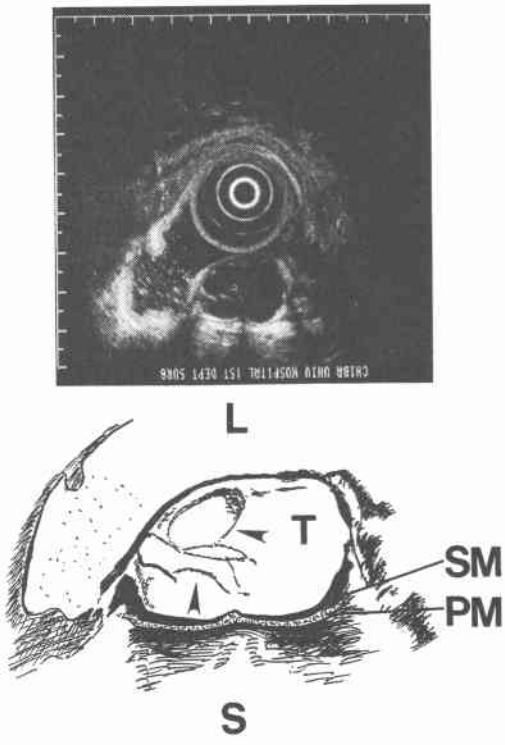

Fig. 4　Histological findings
(a) Low power magnification (HE, ×2.5). The tumor was covered by gastric mucosa and the submucosa showed cystic dilatations of lymphatic channels. (b) High power magnification (HE, ×200). Cysts of varing sizes were lined by lymphatic epithelium and contained lymphatic fluid.

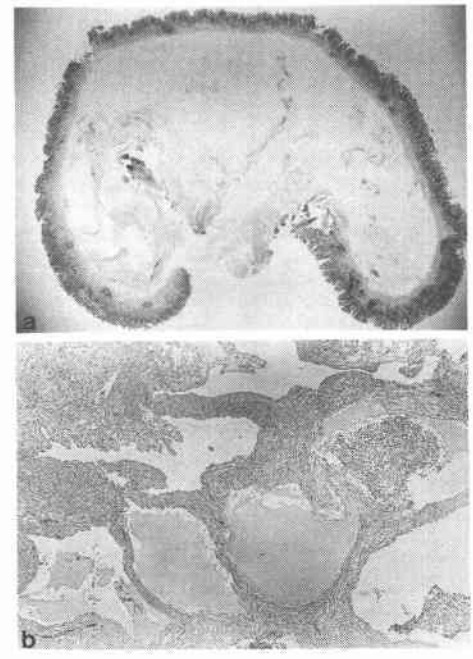

外科的切除が一般的であった．しかし最近では胃超音波内視鏡検査により，胃粘膜下病変の質的診断―①充実性か，嚢胞性か，②単発性か，多発性か，③局在部位の同定，④内皮の性状の把握―が可能となり，必ずしも外科的切除によらず内視鏡下 strip biopsy の手技により摘除可能か否かの判断ができるようになってきた．本治験例も当初は外科的切除を考えたが，胃超音波内視鏡検査および内視鏡下穿刺吸引細胞診により，粘膜下層に限局するリンパ管腫と診断され，内視鏡下 strip biopsy の適応と判断された．手技的には2チャンネル内視鏡を用い，腫瘍周囲粘膜下層にボスミン加生食を浸潤させ，十分に腫瘍を浮き上がらせることにより摘除可能であった．

近年，strip biopsy は全消化管において広く施行されるようになってきており，良性腫瘍はもとより一部では早期胃癌などにもその適応が拡大されつつある[11]．本治験例のように粘膜下層に限局する胃リンパ管腫（粘膜下型）も，リンパ管腫自体基本的に良性疾患であることを考慮すると strip biopsy の良い適応と考えられた．しかし，粘膜下型を示す胃リンパ管腫では経過観察のみで良いとする意見[9]もあり，さらに内視鏡的治療の適応について検討する必要があるものと思われた．また，胃リンパ管腫の中でも漿膜下型，全層壁外型や，海綿状リンパ管腫のように多発性，連続性に発生するもの，明らかな潰瘍形成，出血を認めるものでは，内視鏡的治療では治癒不可能であり外科的切除の適応と考えられた．

文　献

1) Chodack P, Hurwitz A: Lymphangiectasis of stomach simulating polypoid neoplasm. Arch Intern Med 113: 225—229, 1964
2) 三上泰徳，羽田隆吉，小澤正則ほか：胃リンパ管腫の1例．胃と腸　22: 219—224, 1987

3) 三上泰徳, 羽田隆吉, 小澤正則ほか：胃リンパ管腫の1例. 消外 11：121—125, 1988
4) Drago JR, DeMuth WE: Lymphangioma of the stomach in a child. Am j Surg 131：605—606, 1976
5) Shigematsu A, Iida M, Hatanaka M et al: Endoscopic diagnosis of lymphangioma of the small intestine. Am J Gastroenterol 83：1289—1293, 1988
6) 南條 環, 中山 卓, 中田 肇ほか：大腸リンパ管腫の1例. 臨放線 30：1021—1024, 1985
7) 久保修一, 工藤 節, 荻原 泰ほか：腸重積をきたした横行結腸リンパ管腫の1例. 日消病会誌 85：1686—1689, 1988
8) 池田成之, 高沢敏浩, 三国主悦ほか：胃リンパ管腫とI型早期胃癌の合併せる1例. 胃と腸 6：19—25, 1971
9) 谷 昌尚, 島津久明, 小堀鴎一郎ほか：胃嚢胞の2例と本邦報告例に関する文献的考察. 胃と腸 9：1067—1073, 1974
10) Yamaguchi K, Maeda S, Kitamura K: Lymphangioma of the stomach—Report of a case and review of the literature. Jpn J Surg 19：485—488, 1989
11) 布村正夫, 中山 肇, 更科広美ほか：Strip biopsyにて切除したIIa集簇型早期胃癌の1症例. 千葉医 66：389—393, 1990

A Case of Lymphangioma of the Stomach Removed by Endoscopic Strip Biopsy

Hajime Nakayama, Masao Nunomura, Norio Saito and Hiromi Sarashina
First Department of Surgery, School of Medicine, Chiba University

The patient was a 53-year-old man. Upper gastrointestinal X-ray examination revealed a submucosal tumor in the anterior wall of the stomach. On endoscopic ultrasonographic examination, the tumor was found to be a multiple cystic lesion limited to the submucosal layer and clearly separated from the surrounding tissue. By aspiration cytology, the contents of the cysts were found to be fluid with abundant lymphocytes. From these findings, the tumor was diagnosed as lymphangioma of the stomach. Based on the fact that lymphangioma is benign in nature and the present tumor was located in the submucosa, the tumor was removed by endoscopic strip biopsy on May 1, 1990. The pathologic diagnosis was cystic lymphangioma of the stomach. There was no recurrence by 1.5 year after removal of the tumor. The majority of lymphangiomas of the stomach have been treated surgically so far under a tentative preoperative diagnosis of cystic lesion of the stomach. However, lymphangioma of the stomach has come to be diagnosed correctly with the aid of endoscopic ultrasonographic examination and aspiration cytology. Therefore, it was thought that lymphangioma of the stomach could be removed endoscopic strip biopsy without unnecessary surgical intervention.

Reprint requests: Hajime Nakayama First Department of Surgery, School of Medicine, Chiba University
1-8-1 Inohana, Chiba, 280 JAPAN