日消外会誌　25（8）：2214～2218，1992年

空腸憩室内2次性胆汁酸腸石によるイレウスの1例

総合水沢病院外科
加藤　三博　　力山　敏樹　　高橋　良延　　木村　俊一

空腸憩室に生じた胆汁酸腸石によりイレウス症状を呈した1例を経験した．症例は88歳の男性で，嘔吐を主訴として救急外来を初診し，炎症性疾患を合併した，腫瘤による小腸イレウスとの診断で緊急手術のために外科入院となった．下腹部正中切開で開腹したところ腸石によるイレウスで，空腸憩室炎も認められた．腸石は摘出し，憩室炎はそのまま経過観察とした．術後経過は夜間せん妄を認めたものの順調であった．赤外線吸収クロマトグラフィー，高速液体クロマトグラフィーにより，腸石は2次性胆汁酸石と同定され，その形成機序や憩室の内腔と腸石の形態が一致することから考えて，この腸石は空腸憩室内で形成されたと判断した．空腸憩室内で形成された2次性胆汁酸石は本邦で2例目であり，きわめてまれな症例であったために若干の文献的考察を加えて報告した．

Key words: enterolith, jejunal diverticulum, small bowel obstruction

はじめに

腸石は，大半を占める下降胃石，胆石などの仮性腸石と，きわめてまれとされる胆汁酸腸石，カルシウム塩腸石の真性腸石に分けられる[1)2)]．胆汁酸腸石を最初に報告したのはMörnerら[3)]で，そののち現在までに，日本では14例，諸外国でも100余例の報告があるにすぎないとされている[4)]．著者らは，イレウス症状を呈した空腸憩室内に形成された胆汁酸腸石の1症例を経験したので，文献的考察を加えて報告する．

症　例

患者：88歳，男性．

主訴：嘔吐．

家族歴：特記すべきことなし．

既往歴：1）昭和51年，左大腿骨骨折．2）昭和54年，心房細動．3）昭和60年，マロリーワイス症候群，食道裂孔ヘルニア，うっ血性心不全．

現病歴：平成2年12月26日昼食後嘔吐したが，その後は症状なく経過した．2日後に再度昼食後に嘔吐を認め，当院内科を受診しイレウスの診断で入院となった．保存的療法でイレウス症状はやや改善したが，左下腹部に腫瘤を触知するため，12月29日に手術目的で外科転科となった．

入院時現症：体格中等度，栄養良．腹部は平坦で左下腹部に鶏卵大，硬い可動性不良の表面平滑な腫瘤を触知した．表在リンパ節は触知されなかった．腸蠕動はやや弱いものの聴取され，金属音ではなかった．内科入院時，夜間せん妄が強くハロペリドール5mgを筋注されていたため，意識がもうろうとしており，自覚症状，圧痛などは診断不能であった．

入院時検査成績：白血球数は19,100/mm³と著明に増多していた．赤血球数は538万/mm³，Hb 17.3g/dl，Ht 49.3%で，この成績からイレウスによる脱水状態が示唆された．血糖は152mg/dlとやや高いものの，肝，腎機能，電解質には異常を認めなかった（**Table 1**）．

腹部単純X線所見：内科入院時の立位写真である．小腸に鏡面形成像を認めるものの大腸ガスは少なく，小腸の閉塞によるイレウスが疑われた．陽性結石像など異常な石灰化像やpneumobiliaは認めなかった（**Fig. 1**）．

以上より，腫瘤による，炎症性疾患を合併した小腸

Table 1　Laboratory data on admission

Hematology			
WBC	19100 /mm³	BUN	37.4 mg/dl
RBC	538×10⁴ /mm³	CRE	1.2 mg/dl
Hb	17.3 g/dl	Na	134.5 mEq/l
Ht	49.4 %	K	4.2 mEq/l
Plt	13.3×10⁴ /mm³	Cl	97.6 mEq/l
Biochemistry			
GOT	21 mu/ml		
GPT	15 mu/ml		
BG	152 mg/dl		

＜1992年5月13日受理＞別刷請求先：加藤　三博
〒023　岩手県水沢市大手町3－1　総合水沢病院外科

Fig. 1 Supine abdominal radiograph showing small bowel obstraction. There was no obvious gas in the biliary tree.

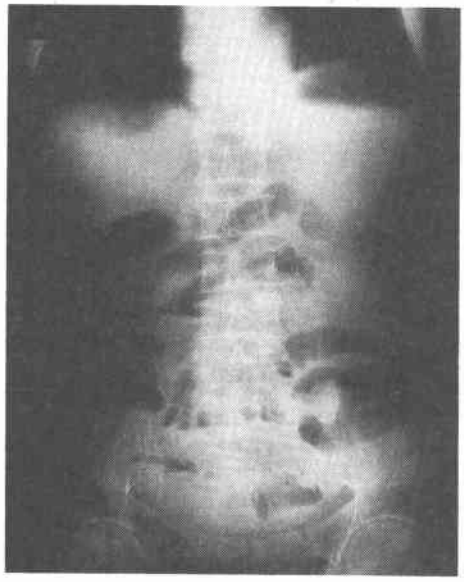

イレウスと診断し緊急手術を行った.

手術所見：中下腹部正中切開で開腹したところ，トライツ靱帯から50cmの空腸腸間膜側に，発赤，腫張した単発性の憩室を認め，そこから肛門側の空腸が1mに渡ってやや赤色調を帯び拡張していた(**Fig. 2, 3**). 拡張した空腸の肛門側に末端に固い可動性のある腫瘤を触知した．この腫瘤は腸管内に浮遊している状態で異物と診断した．そこで，健常部の空腸を切開し，この異物を摘出した．異物は4.5×3×2cmの結石であった．切開部は腸管の短軸に沿ってアルベルト・レンベルト縫合で閉鎖した．胆道系を視診，触診で精査したが，胆石は触知されず総胆管の拡張もなく，また，胆嚢十二指腸瘻の形成も認められなかった．さらに小腸も全長にわたって視診，触診で精査したが，ほかに狭窄，憩室などの異常は認めなかった．胃内容についても調べたが，胃石は認められなかった．空腸憩室炎は起こしていたものの，出血もなく，穿孔する可能性もないこと，また，高齢であることと術中の心電図モニターで心房細動が認められ心機能に不安があることを考慮して，憩室は切除せずにそのまま温存した．

摘出標本：空腸から摘出した4.5×3×2cmの灰白色を基調とした結石であった．割面では，中心部は中空で海草を核とした層状構造を呈する結石であること

Fig. 2 Operative findings. The distal jejunum from the diverticulum was dilated. (white arrow) Solitary diverticulum was seen at mesenteric side, and was moderately inflamed. (black arrow)

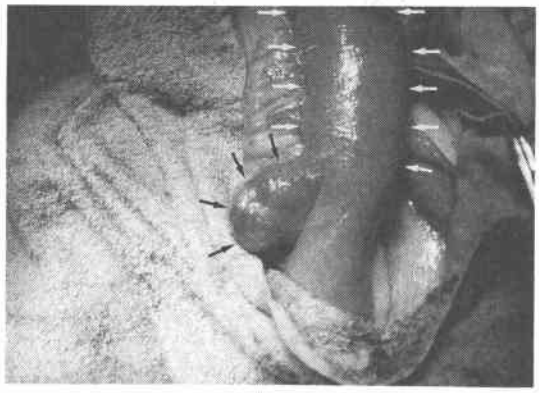

Fig. 3 Schmatic representation of the findings at surgery.

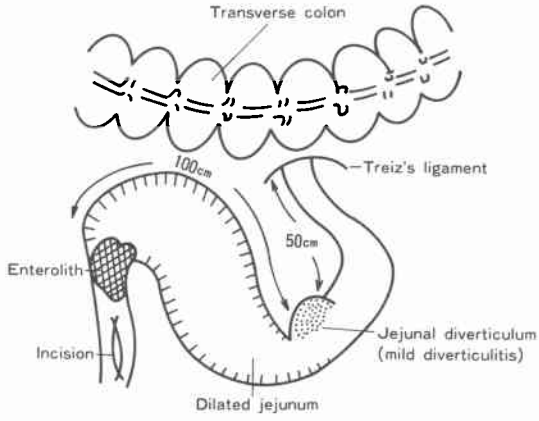

がわかった（**Fig. 4, 5**).

術後経過：夜間せん妄が10日間続いたこと以外，特に問題なく第27病日で退院した．

結石分析結果：結石の分析を赤外線吸収スペクトルによって行ったところ，デオキシコール酸が主体であることが判明した．さらに，詳細な検討を加えるために高速液体クロマトグラフィーで結石を分析してみた．2次性胆汁酸であるデオキシコール酸が70%を占め胆汁酸腸石であることが証明された（**Table 2**).

考　察

腸石は仮性腸石と真性腸石に分類されている[1)2)]．腸石の大部分は仮性腸石とされるが，下降胃石が最も多く[5)]，ほかに，植物繊維石[6)]，下降胆石[7)]，腸内異物[1)8)]な

Fig. 4 Enterolith removed from the jejunum, measuring. 4.5×3×2cm

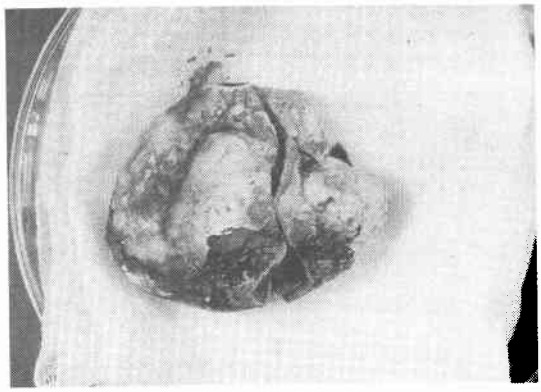

Fig. 5 Photograph of the enterolith cross-section after splitting.

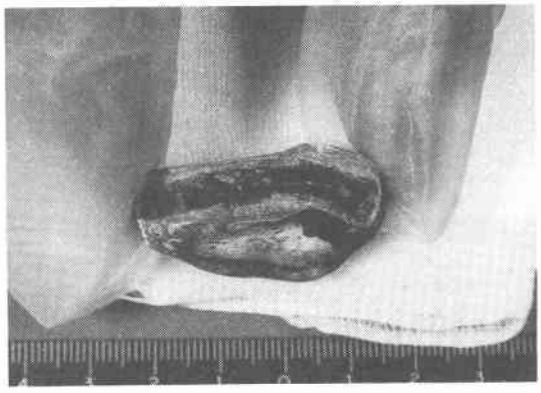

どが報告されている．一方，真性腸石はきわめてまれであり正常の腸内容を成分として腸内で形成される結石と定義され，胆汁酸腸石，カルシウム塩腸石に分類されている．高橋ら[4]の報告によれば，1988年12月の時点で日本では13例の真性腸石がみられ，その内，胆汁酸腸石が半数の7例とのことである．今回，著者も真性腸石の報告数を検索してみたが，1991年3月までの時点で高橋らの報告を含めた14例が確認された．本症例の腸石は，赤外線吸収スペクトル，高速液体クロマトグラフィーの分析の結果，2次性胆汁酸腸石と同定された．この結果より，本症例は日本では真性腸石として15例，胆汁酸石として8例目の症例報告ということになり，やはりまれな疾患であると考えられる．諸外国では100例近くの真性腸石の報告があり，そのうち，約4割を胆汁酸腸石が占め，性別は女性が約90%を示していたという報告[4]があるが，日本でも胆汁酸

Table 2 High performance liquid chromotography of bile acids from enterolith

Bile acid	Result (m mol/kg)
GUDCA	0.07
GCDCA	0.74
GDCA	10.30
TUDCA	0.03
TCDCA	0.37
TDCA	1.28
UDCA	1.86
CDCA	30.88
DCA	692.48
GCA	0.84
CA	290.77
GLCA	0.04
LCA	0.08

G : Glyco　T : Tauro　U : Urso　C : Cheno
DCA : Deoxycholic acid　CA : Cholic acid
LCA : Lithocholic acid

腸石の7例中6例が女性であった．また，年齢も日本で平均62.3歳，諸外国で59.9歳であったとされている[4]．本症例は男性であり，88歳の高齢であることから，胆汁酸腸石の症例の中でもさらにまれな症例といえる．真性腸石の形成機序としては，まず第一に機械的因子として腸内容が停滞することが必要であるといわれ，具体的には小腸での憩室[9]，盲嚢[10]，狭窄[4)6]などが報告されている．さらに化学的因子として，小腸内容のpH，沈澱物の溶解度，核になる物質の存在などがあげられている[1)2]．カルシウム塩腸石は，一般に下部腸管の慢性の腸内容停滞のもとに形成されるが，カルシウム塩が沈澱するにはアルカリ性の環境が必要であり，腸内容がアルカリ性なのは回腸であることによるとされている．一方，空腸では腸内容が酸性であることが回腸と異なる点で，胆道から排出された抱合型1次胆汁酸が腸内細菌や酵素系の作用により溶解度の低い遊離型2次胆汁酸に変わり，さらに腸内容のpHが酸性であるという化学的因子が加わって遊離胆汁酸が沈澱し胆汁酸腸石を形成すると考えられている[1]．本症例はトライツ靱帯から50cm肛門側の空腸に憩室がみられ，ここに腸内容が停滞し，さらに海草が核となって遊離胆汁酸が沈澱し，胆汁酸腸石を形成したと考えられる．ちなみに，本邦で空腸憩室内で形成された腸石の報告は山岡ら[9]の1例のみで，本症例は本邦では2例目となる．

ところで，憩室は消化管のどの部位にも発生するが，空回腸憩室はEdwards[16]によれば，X線で0.06%，剖検で0.3%であり，比較的まれな疾患である．全消化管憩室に占める割合は2.7～3.2%と報告[11)12)]されており，さらに，そのうちのほとんどが空腸憩室であり，回腸憩室は1.7%にすぎないとされている[13]．空腸憩室の好発部位はトライツ靱帯から50cmの空腸[12)14)]で，腸間膜側にほとんどみられる[15]．好発年齢は40歳，50歳以上の高齢[13)15)]であり，後天性のものが多く，男女比はEdwardsら[16]によれば3：1で男性に多い．以上より，本症例は空腸憩室としては典型的な症例であることがわかる．

本症例はイレウス症状を呈していたが，腸石による臨床症状としては，腹痛を含むイレウス症状がほとんどで，他に貧血[17)18)]，低蛋白血症[10)15)]などが認められた．イレウスの側からみると，岡田[19]は腸管内異物によるイレウスは3.2%で腸石によるものは0.04%としている．

治療については，山岡ら[9]は，腸切開後に腸石を摘出し，さらに2個の空腸憩室を切除している．本症例では腸切開して腸石を摘出したものの，空腸憩室は切除せずにそのまま温存した．腸石の摘出については異論のないところであろうが，空腸憩室の処置については考察を要する．牧野[12]は，空腸憩室は憩室切除のみを行った場合もあるが，多発性のものが多いために，一般に腸切除の方法が取られていると報告している．また，福田らは，手術の術式，方法は合併症の程度に左右され，単発で炎症がなければ憩室切除のみで十分なことが多く，多発する場合には腸切除を行い端端吻合を行うとしている[20]．これらの報告にみられるように空腸憩室に対する処置としては，合併症のあるものはもちろん，手術時に発見されたものでも切除すべきであるとする人が多い．すなわち，本症例の手術術式としては憩室切除も行うことが一般的といえる．しかし，本症例では，憩室炎という合併症は起こしていたものの軽度であり，切除の絶対的適応にならないと診断したこと，さらに，88歳と高齢で手術中に心房細動もみられハイリスク群であることを根拠に，手術時間のもっとも短い，手術侵襲のもっとも少ない術式を選択した．結果論ではあるが，術後経過が順調であったことを考えれば，本症例の術式については妥当性があったと判断している．

文　献

1) Grettve S: A contribution to the knowledge of priamry true concrements in the small bowel. Acta Chir Scand 95：387—410, 1947
2) Atwell JD: Intestinal calculi. Br J Surg 47：367—374, 1960
3) Morner KAH, Sjoquist J: Undersokning affect ovanligt tarmkonkrement. Hygiea. Festband 2., Nr. 48, 1908
4) 高橋　稔，幸田久平，中澤　修ほか：著明な消化管出血・低蛋白血症とイレウスを伴った胆汁酸真性陽石の1例．日消病会誌　87：1067—1073, 1990
5) 牧野惟義：本邦における植物胃石の統計的観察．外科診療　6：645—657, 1964
6) 腰塚　浩：腸狭窄に腸石嵌頓を伴ったイレウスの1例．臨外　14：170—172, 1959
7) 篠原幹男：胆石イレウスの1治験例．外科診療　13：1285—1291, 1971
8) 杉本雄三：腸内異物イレウスの3例．外科　28：653—657, 1966
9) 山岡博之，小林　衛，武藤正樹ほか：空腸憩室に生じた二次胆汁酸腸石．日消外会誌　15：108—113, 1982
10) 内藤誠二，川内章裕，五味　けほか：腸石症の超音波断層像—真性腸石および腸閉塞をきたした下降胃石の2症例—．Jpn J Med Ultrasonics 12：158—163, 1985
11) Case JT: Diverticula of the small intestine other than Meckel's diverticulum. JAMA 75：1463—1470, 1920
12) 牧野惟義：消化管憩室について．外科　23：667—676, 1965
13) Benson RB: Non Meckelian diverticule of the jejunum and ileum. Ann Surg 118：377—393, 1943
14) 大朏裕二，出根正隆，石合省三ほか：多発性空腸憩室の1例．外科　33：1093—1096, 1977
15) 佐々木順一，佐々木盛光，金森　裕ほか：食道裂孔ヘルニアを伴う多発性空腸憩室症の1例．外科　42：210—219, 1980
16) Edwards HC: Diverticulosis of the small intestine. Ann Surg 103：230—254, 1936
17) 長岡健一，植木秀実，川村光良ほか：空腸憩室狭窄に合併した二次胆汁酸腸石．日消外会誌　15：108—113, 1982
18) 秋山邦男，西沢諒一，須藤俊之ほか：小腸石の1例．青森自治体医会誌　9：13—14, 1980
19) 岡田耕平：本邦イレウス症例の統計的観察（No 15)腸管内異物によるイレウス402例について．日医大誌　24：370—371, 1957
20) 福田能啓，田村和民，平川博之ほか：小腸憩室．臨消内科　3：697—705, 1988

Small Bowel Obstruction due to an Enterolith Originating in a Jejunal Diverticulum

Mithuhiro Kato, Toshiki Rikiyama, Yoshinobu Takahashi and Shunichi Kimura
Department of Surgery, Mizusawa Hospital

A case of small bowel obstruction caused by an enterolith from a jejunal diverticulum is reported. An 88-year-old man was admitted because of vomiting for three days. Plain abdominal radiography revealed a small bowel obstruction. An operation was performed immediately, because of a diagnosis of a suspected small bowel obstruction due to tumor, however, the operative diagnosis was enterolith ileus and jejunal diverticulitis. The stone was removed from the jejunum. The diverticulum was not resected, because of mild diverticulitis. His postoperative recovery was uncomplicated. Chemical Analysis of the removed stone by high performance liquid chromatography, showed that it consisted mainly of deoxycholic acid. This is the second case of such obstruction reported in Japan and is therefore an extremely rare example.

Reprint requests: Mithuhiro Kato Department of Surgery, Mizusawa Hospital
3-1 Ootemachi, Mizusawa, 023 JAPAN