日消外会誌　25（9）：2354～2358，1992年

症例報告

皮膚筋炎を併存した食道癌の1例

防衛医科大学校第2外科，同　病理*
米川　甫　島　伸吾　吉住　豊
杉浦　芳章　田中　勧　玉井　誠一*

きわめてまれな皮膚筋炎を併存した食道癌の1手術例を報告した．
患者は66歳の男性で，1986年以来皮膚筋炎のためステロイド剤で治療を受けていたが，1988年5月に軽度の嚥下時咽頭違和感があり，食道造影・内視鏡で食道癌と診断された．手術を勧められたが症状軽微なため拒否した．その後食道癌の進行にもかかわらず皮膚筋炎は改善し，非ステロイド系消炎剤投与で管理可能であった．1989年秋より嚥下困難となり同年11月に胸部食道全摘術を施行．癌は胸部下部食道から上部食道に広がる高分化扁平上皮癌で，傍食道のほか気管分岐部リンパ節にも転移を認めた．術後経過は良好で皮膚筋炎の再燃はなく，消炎剤の投与も不要であった．
本例は14か月で癌再発のため死亡した．本邦で症例報告された他の4例の皮膚筋炎合併食道癌と合わせて文献的考察を行った．

Key words: carcinoma of the esophagus, malignant tumor, dermatomyositis

はじめに

皮膚筋炎はその経過中に悪性腫瘍を合併する頻度が高い疾患と考えられている[1)2)]．われわれは皮膚筋炎を併存した食道癌の1例を経験したので報告する．

症　例

症例：66歳，男性，もと市役所事務職．

主訴：嚥下困難，体重減少．

現病歴：1988年5月に軽度の食道つかえ感があり，市立釧路総合病院で食道造影を施行したところ，Iu[3)]の食道癌が見いだされた．患者は手術に同意せず，同年8月に埼玉に転居した．1989年9月より徐々に嚥下困難が出現し，10月初めからは固形物を摂取すると嘔吐も出現した．同年10月12日に食道造影を施行し，手術に同意したので外科に転科した．

既往歴：1986年6月に発熱・脱力感・皮疹のため近医を受診．生検などにより皮膚筋炎と診断されプレドニンの投与を受けた．当時のcreatine phosphokinase（CPK）は2714単位であった．その後ステロイドの離脱が可能となり，非ステロイド系消炎剤の投与が続けられた．その他に特記すべき疾病はない．

嗜好：飲酒歴，日本酒5合/日，30年間．タバコ，15本/日，30年間．

入院時現症：体格・栄養中等（159cm，52.5kg），貧血・黄疸なく，頸部などの体表のリンパ節を触知しなかった．顔面・頸部・胸部・上肢・下肢に皮膚発疹・筋萎縮・筋の攣縮などは認められなかった．

入院時検査成績：末梢血・生化学的検査に特記すべき異常は見られなかった（**Table 1**）．蛋白分画・免疫グロブリン分画にも異常は認められなかったがC-reactive protein（CRP）は1.4単位と軽度の増加を認めた．抗desoxyribonucleic acid（DNA）抗体，Jo-1抗体はともに陰性であった．腫瘍マーカーは正常範囲内であった．心電図・マスター負荷心電図・呼吸機能にも異常を認めなかった．

食道造影所見：1988年5月にはIuに1.5cmの表在型[3)]の腫瘍がみられた（**Fig. 1**）．一方，1989年10月には，主病変はEiに存在する6cmのラセン型の腫瘍であり，主病変の位置は前回より肛門側であった．

内視鏡所見：1988年の所見では上歯列から24cmにわずかの凹凸不整な面がある（**Fig. 2**）．89年の所見では，同部位の肛門側には台状に盛り上がる小隆起があり，その直下で食道はほぼ全周に狭窄を認めた．ヨード染色を行うと同部位を含めて上歯列より20cm以下で不規則な形の不染帯の広がりが認められた．

内視鏡生検所見：前医・当科における生検の結果は

＜1992年5月13日受理＞別刷請求先：米川　甫
〒157　世田谷区大蔵2－10－1　国立大蔵病院外科

Table 1 Laboratory data on admission

RBC	423	WBC	8700	Hb	12.9	Plate	39.2
T-bil	1.3	GOT	26	GPT	39	LDH	199
Che	2.28	CPK	187				
T-P	7.2	Alb	3.9	T-Chol	144		
BUN	11.0	Cr	0.6	CRP	1.4		
P-T	13.5	Fib	469	FDP	8		
CEA	1.2	SCC	1.7	AFP	1.3	TPA	65
PSP	15'…38%	ICG-R15	8.4 %				
VC	3.79(117.7%)	$FEV_{1.0}$	2.68(69.8%)				
MMF	1.62(l/s)	PEFR	8.28(l/s)	MVV	76.5(l/m)		
Pao2	79.1	Paco2	37.1	pH	7.416		
EKG	—WNL	Master's test—negative					

Fig. 1 Esophagograms.
(a) A superficial carcinoma (arrow) was found in the upper third of the esophagus in May, 1988. (b) An advanced carcinoma was seen in the lower third of the esophagus in Oct., 1989.

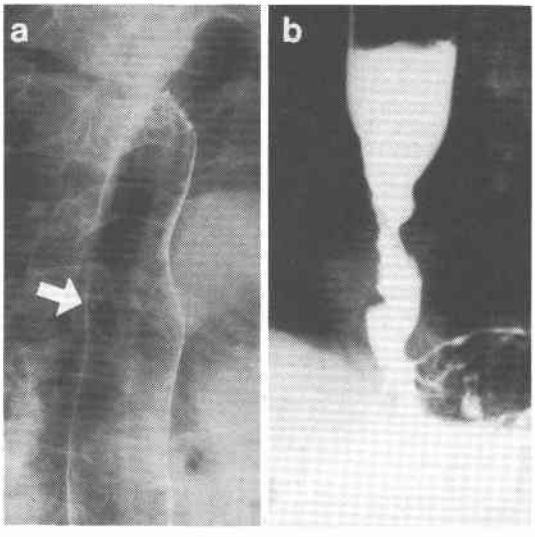

ともに中分化扁平上皮癌であった．

筋の生検所見：1988年の右三角筋からの生検所見では筋束の間に不規則なリンパ球浸潤があり，筋束には変性が散見される(**Fig. 3**)．以上は皮膚筋炎の筋の所見に矛盾しないと思われた[4]．当院で施行した1989年11月の筋生検では筋の炎症は消失していた．

以上から本例は皮膚筋炎を併存した食道癌であるが，皮膚筋炎は緩解期にあり呼吸機能などにも異常なく，手術可能と判定した．

Fig. 2 Esophagoscopic findings.
(a) A superficial carcinoma was located at 25cm from the incisor in May, 1988. (b) The same tumor became a plateulike elevation in Oct., 1989, and the esophagus became stenotic at 32cm from the incisor.

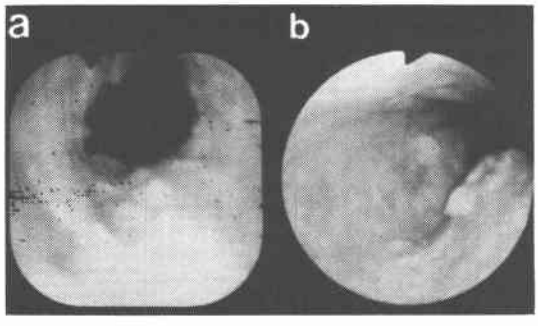

手術所見：1989年11月20日に手術．右第 6 肋間で標準開胸．皮膚の厚さ・硬さ，筋の肉眼所見は正常であった．癌は下部食道にあり，その所見は A1, N2, P10, M0と思われ[3]，胸部食道全剔（R2郭清）を行った．食道再建術は胸骨後食道胃吻合を施行した．

切除標本：Ei 中心に5×4cm のクレーターがあり，その口側に1.2cm の polypoid lesion とさらに口側に粘膜の陥凹がみられた（**Fig. 4**）．

病理組織検査：高分化扁平上皮癌，a2, ie(+), Ly(+), v (−), inf β, n2 (#105, 107, 110) pw (−), dw(−)[3](**Fig. 5**)．クレータ状の主病変と口側の病変はすべて粘膜下でつながり，また食道断端の近傍まで

Fig. 3 Histopathological picture of the left deltoid muscle biopsied in 1988. Many lymphocytes infiltrate into the muscle, and scattered degenerations of the muscle bundles are seen. (hematoxylin-eosin stain, ×100)

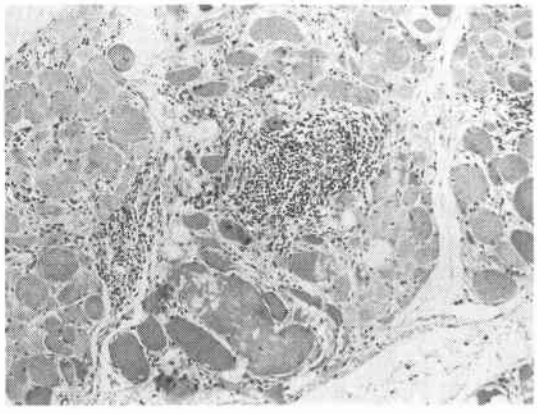

Fig. 4 Macroscopic findings of the resected specimen and the scheme.
A : An ulcerative type tumor (main tumor). B : A small elevated tumor with a shallow ulcer on the top. C : A superficial cancer. All of the lesions were connected with each other through submucosal layer.

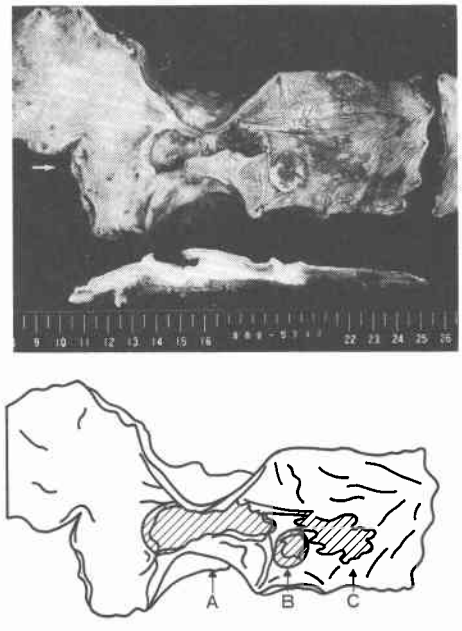

癌細胞が粘膜下にみられ，断端にはdysplasiaが認められた．肋間筋には巣状の萎縮と軽度の変性がみられたが炎症所見は見られなかった．

Fig. 5 Microscopic findings of the resected specimen. The tumor was well differentiated squamous cell carcinoma. (hematoxylin-eosin stain, ×200)

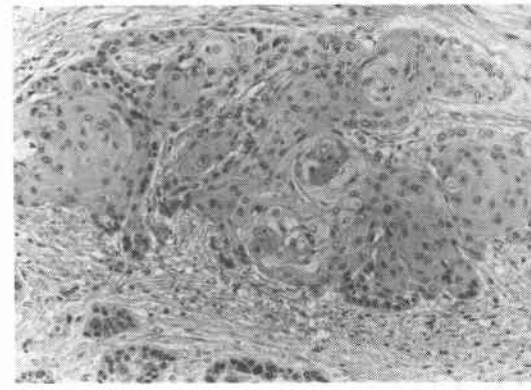

術後経過：術後は第2病日朝から呼吸器離脱の訓練を行い，午後に抜管できた．その後も経過は良好で，18病日から経口摂取を開始し，術後38病日に退院した．

退院後経過：外来で頸部から気管分岐部3cm下までの縦隔にL inacにより8MeVで50GyのT字照射を施行した．

本例は頸部・上縦隔再発のため1991年1月（術後1年2か月）に癌死したが，その間に消炎剤の投与を行わなかったにもかかわらず皮膚筋炎の再発はみられなかった．

考　察

皮膚筋炎は一般的に悪性腫瘍を合併しやすい難病として知られている．金子ら[1]は1983年までの10年間に認定された皮膚筋炎患者635名を検討し，うち170名(28.8%)の患者に悪性腫瘍が発生したと報告し，皮膚筋炎患者の死亡原因としては胃癌・肺癌・乳癌などの悪性腫瘍がもっとも多いと指摘している．しかし皮膚筋炎に食道癌が合併することはきわめてまれであり，著者らが1960年以後の記録を調べた限りでは本邦では重複して報告されたものを除くと症例報告・学会報告の行われたものは4例にすぎない（**Table 2**）[5)~8)]．

うち手術例は3例で，その1例は児玉ら[5)]による進行食道癌症例であり，他の1例は勝島ら[6)]による食道早期癌の症例である．また他の1例は食道胃重複癌の術後6か月に皮膚筋炎が発生した異時性症例である[7)]．非手術例としては食道・肺の重複癌で肝転移のため食道に関して無治療の1例がある[8)]．

Table 2 Reported cases of esophageal carcinoma associated with dermatomyositis in Japan

Author	age sex	location* and type of tumor	pathology*	CPK on admission	therapy	course of disease and remarks
Kodama[5]	53 M	Im ulcerative	por. scc. a3, n2 : stage 4	5800	esophagectomy	postoperative respiratory insufficiency
Katsushima[6]	56 M	? superficial	por. scc. sm, n0 : stage 1	?	esophagectomy	uneventful postoperative course
Ogawa[7]	63 M	Im superficial	mod. scc. mp, n2 : stage 3	1300	esophagectomy, total gastrectomy	dermatomyositis 6 months after surgery for gastric and esophageal carcinoma (double cancer)
Katayama[8]	66 M	? superficial	scc. early ca.	3687	no therapy of esophageal cancer	liver metastasis of small cell carcinoma of the lung (double cancer)
this case	66 M	Ei-Iu tumorous	well scc. a2, n2 : stage 3	187 (#2714)	esophagectomy	uneventful, dermatomyositis preceded esophgeal cancer by 2 years

*Abbreviations:
location : Iu…upper third of the esophagus, Im…middle third of the esophagus
Ei…lower third of the esophagus
pathology : por…poorly differentiated, mod…moderately differentiated
scc…squamous cell carcinoma
mp…invasion of the tumor limited to muscular layer
a2…invasion to adventitia but not to adjacent organs
a3…invasion to the adjacent organ (s) present.
#Elevation of serum CPK was found in 1986 when the diagnosis of dermatomyositis was established.

さらに1966年以後の欧米文献を検索したところ，皮膚筋炎と食道癌との合併はフランス[9]，英国[10]などから各1例ずつの合計5例の断片的な症例報告しか収拾できなかった．

本例を含む本邦の5例の患者は，すべて男性で年齢は50歳台の2名，60歳台の3名であり，4例では悪性腫瘍よりも皮膚筋炎の症状が先行し，他の1例では[7]癌の発生が皮膚筋炎の発症に先行していた．金子ら[1]は悪性腫瘍より皮膚筋炎の症状が先行したものが82.4%と多いことを述べているが，Lakhanpal ら[11]によると皮膚筋炎の患者では悪性腫瘍の検索が徹底して行われるため，このような結果となるともいわれている．

本例では，皮膚筋炎の経過と食道癌の経過について解離がみられた．皮膚筋炎ではステロイドを中止できるような緩解例はわずかに5%と報告されているが[1]，本例は食道癌の進行にもかかわらず皮膚筋炎の症状はステロイドで軽快し，術前からその離脱が可能であった．すなわち両疾患の進行には一見関係がないように思われた．

しかしその逆に食道癌の切除が皮膚筋炎の経過によい影響を与えたと考えられる所見も見られた．すなわち本例の術後経過はきわめて良好で，術後には非ステロイド系の消炎剤すら不要となった．また術後1年の経過において，特別の治療なくCPKは正常内であり，すでに皮膚筋炎は治癒していると思われた．

皮膚筋炎患者では，しばしば合併する呼吸筋の萎縮，心筋障害などが麻酔や手術のリスク要因となるとされ，また嚥下性肺炎の発症も多いとされ，筋症状の悪化時には麻酔を行うべきでないとの見解が出されている[12]．

しかし本例や勝島ら[6]の症例のように悪性腫瘍の切除が皮膚筋炎の症状を軽快させる場合もあり，著者らは本例のように皮膚筋炎の緩解期に手術を行うことは禁忌ではないと考えている．すなわち麻酔や手術の適応は個々の症例ごとに考えるべきであろう．

なお皮膚筋炎に合併した食道癌の治療成績は，本例を含む本邦5例中の2例は他臓器との重複癌症例であり[7][8]，また勝島ら[6]の早期癌の症例も術後1年1か月で再発し，いずれも長期生存は期待されないのが現状である．

稿を終わるにあたり，本例の皮膚筋炎を診断され，ご紹介

下さった市立釧路総合病院内科・阿部　敬博士に謝意を表します.

文　献

1) 金子佳世子, 菊池りか, 荒井洋子ほか：皮膚筋炎と悪性腫瘍. 皮膚臨　27：499—505, 1985
2) Okayasu I, Mizutani H, Kurihara H et al: Cancer in collagen disease, A statistical analysis by reviewing the annual of pathological autopsy cases. Cancer 54：1841—1844, 1984
3) 食道疾患研究会編：臨床・病理. 食道癌取扱い規約. 第6版, 金原出版, 東京, 1984
4) 荒畑喜一：炎症性筋疾患. 檜澤一夫, 埜中征哉, 小沢鋹二郎 編. 筋病理学. 文光堂, 東京, 1989, p327—346
5) 児玉　憲, 桜井武雄, 西村　治ほか：皮膚筋炎を合併した食道癌の1例. 癌の臨　27：147—151, 1981
6) 勝島慎二, 徳田康孝, 大西良男ほか：皮膚筋炎に合併した早期食道癌の1例. 日消病会誌　80：2035, 1983
7) 小川喜美子, 山秋孝子, 海上雅光ほか：虎ノ門病院臨床・病理検討会—食道・胃重複癌術後に発症した皮膚筋炎. 診断と治療　71：1243—1260, 1983
8) 片山一朗, 竹田裕子, 山下紀子ほか：肺, 食道の重複癌の合併を認めた皮膚筋炎の1例. 皮膚　29：138, 1987
9) Treluyer JM, Largenton C, Guesnon P et al: Dermatomyosite et cancer de l'oesophage, Observation, revue de la litterature et discussion de la relation entre dermatomyosite et cancer. Chirurgie 114：130—133, 1988
10) Karp SJ：Acute dermatomyositis associated with squamous carcinoma of the oesophagus. J R Soc Med 78：770—771, 1985
11) Lakhanpal S, Bunch TW, Ilstrup DM et al: Polymyositis-dermatomyositis and malignant lesions: does an association exist? Mayo Clin Proc 61：645—653, 1986
12) 荻野隆光, 山下正夫, 松木明知ほか：悪性腫瘍を伴った皮膚筋炎患者の麻酔経験. 麻酔　33：198—203, 1984

A Case of Carcinoma of the Esophagus Associated with Dermatomyositis

Hajime Yonekawa, Shingo Shima, Yutaka Yoshizumi, Yoshiaki Sugiura,
Susumu Tanaka and Sei-ichi Tamai*
Department of Surgery and Laboratory Medicine*, National Defense Medical College

A case of esophageal carcinoma associated with dermatomyositis is presented. The patient was a 66 year-old man who had suffered from dermatomyositis since 1986. Because of mild pain on swallowing, esophagography and esophagoscopy were performed in May 1988, and carcinoma of the upper third of the esophagus was disclosed. He refused surgical treatment at that time, and no treatment was given for his carcinoma. His dermatomyositis had improved despite progression of his carcinoma, and he needed only a non-steroidal anti-inflammatory drug. He agreed to receive an esophagectomy in November 1989. Pathological examination of the resected specimen revealed well differentiated squamous cell carcinoma spreading from the lower to the upper esophagus and invading the adventitia. Metastases were found in the para-esophageal and subcarinal lymph nodes. The post-operative course was uneventful, and his dermatomyositis seemed to be in complete remission without medication. He survived for 14 months, and died of recurrence of the carcinoma.

Reprint requests: Hajime Yonekawa　Department of Surgery, National Okura Hospital
2-10-1 Okura, Setagaya-ku, Tokyo, 157 JAPAN