日消外会誌　25（9）：2364～2367，1992年

Borrmann 2型胃癌に併存した胃絨毛状腺腫内癌の1例

石川県済生会金沢病院外科
道伝　研司　　川浦　幸光　　大竹由美子

胃絨毛状腺腫内癌の1例を経験した．症例は74歳の女性．主訴は上腹部痛，食欲不振，黒色便，胃透視と胃内視鏡検査にて，胃前庭部のBorrmann 2型胃癌と診断された．入院時，carbohydrate antigen 19-9は10U/ml，carcinoembryonic antigenは98.8ng/mlであった．幽門側胃亜全摘が施行された．切除標本にて，7.0×5.5cmのBorrmann 2型胃癌に接し，3.0×3.5cmの腫瘍を認めた．病理組織診断にて，Borrmann 2型胃癌に並存する胃絨毛状腺腫と診断された．さらに，絨毛状腺腫の一部に癌化が認められた．大腸に比べ，胃の絨毛状腺腫は極めてまれである．しかし，本症例も合わせ，過去に報告されている胃の絨毛状腺腫の全例が癌化していた．胃の絨毛状腺腫はまれであるものの，臨床上は癌に準じた治療が必要と思われた．

Key word：gastric villous adenoma

はじめに

絨毛状腺腫または絨毛状腫瘍は，大腸ではしばしばみられるが[1]，胃ではきわめてまれである[2]．われわれは，Borrmann 2型胃癌に併存し，癌化した絨毛状腺腫の1例を経験したので，若干の文献的考察を加え報告する．

症　例

患者：74歳，女性．

主訴：上腹部痛，食欲不振，黒色便．

家族歴：特記すべきことなし．

既往歴：特記すべきことなし．

現病歴：平成3年8月下旬より，上腹部痛，食欲不振を認めるようになった．便の色も黒色を呈するようになった．同年，10月12日，近医にて胃透視施行されたところ，前庭部に陰影欠損を指摘され，10月15日当科紹介入院となった．

入院時現症：身長138cm，体重51kg，眼瞼結膜に貧血あり，眼球結膜には黄疸なし．胸部および腹部には理学的異常所見を認めず．また，頸部をはじめ表在リンパ節を触知しなかった．直腸診でも異常所見はみられなかった．

入院時検査成績：RBC $254\times10^4/mm^3$，Hb 6.2g/dl，Ht 19.7%と貧血を呈したが，生化学検査では異常を認めなかった．Tumor markerではcarbohydrate antigen 19-9（CA19-9）は10U/mlと正常範囲内であったが，carcinoembryonic antigen（CEA）は98.8ng/mlと高値を示した．

上部消化管造影検査所見：胃前庭部に狭窄を伴う陰影欠損像がみられ，角上部まで壁の硬化がみられた．圧迫像の所見とあわせ，Borrmann 2型胃癌と診断した．

胃内視鏡検査所見：前庭部小弯および後壁を中心とした大きなBorrmann 2型胃癌を認めた．また，前庭部大彎前壁寄りに，芋虫様の隆起性病変を認めたが，検査時にはBorrmann 2型胃癌の周堤の一部とみなされた（**Fig. 1**）．

腹部computed tomography（以下CT）検査所見：肝左葉S_3に約2cmの転移巣を一つ認めた．

腹部超音波検査所見：CTで認められた肝転移巣は死角に入り，描出しえなかった．

手術所見：平成3年10月23日，手術を施行した．胃癌取扱い規約[3]上は$P_0H_1N_2S_1$であった．幽門側胃亜全摘術および肝左葉S_3のsubsegmentectomyを施行した．

摘出標本：前庭部小彎から後壁にかけて，7.0×5.5cmのBorrmann 2型の腫瘍を認めた．また，この腫瘍に接した前庭部前壁に，表面乳頭状を呈する3.0×3.5cmの腫瘍を認めた（**Fig. 2**）．

病理組織検査：Borrmann 2型腫瘍は，中分化型腺癌を主体とし，低分化型腺癌および一部印環細胞癌と粘液癌の部分を混じていた．深達度はssβ，脈管侵襲は

＜1992年5月13日受理＞別刷請求先：道伝　研司
〒920　金沢市本町1－2－45　石川県済生会金沢病院外科

Fig. 1 Gastroendoscopic examination showed the tumor adjacent to Borrmann type 2 cancer, as indicated with arrowheads.

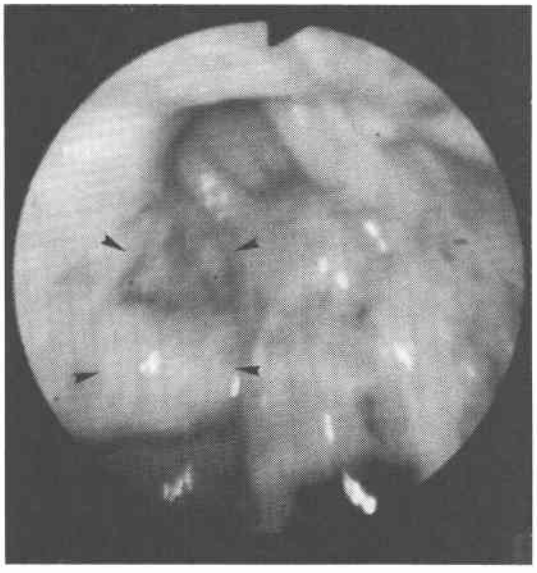

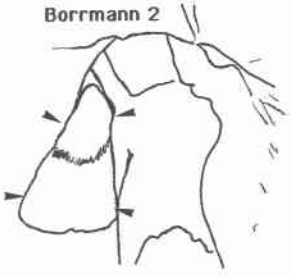

Fig. 2 As indicated with arrows, the tumor with papillary surface, which measured 35×30mm, existed near Borrmann type 2 cancer.

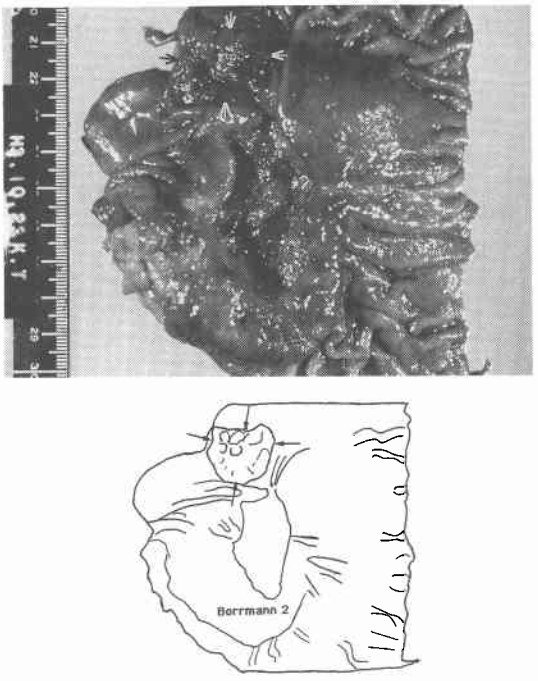

Fig. 3 Histological findings of the villous adenoma.

ly_1, v_1であった．一方，前庭部前壁の腫瘍は絨毛状腺腫であり(**Fig. 3**)，その一部が癌化して高分化型腺癌の像を呈していた(**Fig. 4**)，深達度はｍであった．これら２つの腫瘍の間には明瞭な境界が存在していた．

術後経過：術後経過は良好であり，術後４週間目にCDDP-UFT療法を施行した後，平成３年11月27日退院した．術後５か月経た現在，再発の兆候はみられていない．

考　察

佐野[4]は，胃の多発癌の頻度は，進行癌で2.3%，早期癌で7.0%であったと報告している．また，多発癌において個々に生じた癌の組織型は，その90%以上が同一の組織像であり，同じ環境に発生した癌が同一の組織像を呈することが多いのは当然のことであろうと報告している．

本症例の２つの腫瘍のうち，一方は通常のBorrmann 2型胃癌であり，他方は癌化したvillous adenomaであった．Borrmann 2型胃癌の中に，腺腫や高分化型腺癌の部分がみられなかったこと，組織所見上，２つの腫瘍の境界が明瞭なことより，本症例は発生過程が異なる胃の多発癌と考えられる．

中村[2]は，611個の胃ポリープ中，39個(6.4%)が大

Fig. 4 Well differentiated adenocarcinoma in the villous adenoma.

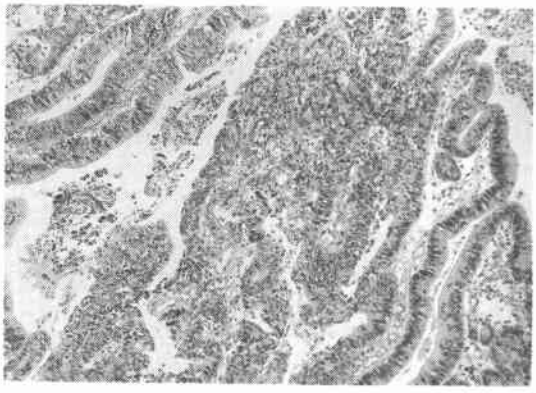

腸の腺腫に類似したポリープであり，これらをⅣ型ポリープと分類した．さらに，Ⅳ型ポリープに含まれる villous adenoma は胃ポリープ総数611個中3個(0.5%)であったとしている．大腸の villous adenoma の頻度が大腸ポリープの5.6%という報告[1]もあることを考えると，胃の villous adenoma の頻度は少ないといえる．

大腸の villous adenoma の高い癌化率はよく知られている．Olson ら[5]は villous adenoma の癌化率について，2cm 未満のもので24.9%，2～5cm のもので58.5%，5cm のもので80%であったと報告している．また，villous adenoma に限らず，大腸癌の6割以上は腺腫に由来するとする意見もある[6]．しかし，胃癌の発生において，腺腫との関連を重視している報告はあまり見られない．胃の前癌病変とされる異型上皮や腺腫でも，その癌化率や癌の合併する頻度は，佐野[7]は4.5%，遠城寺ら[8]は9.2%と報告している．ただ，中村のⅣ型ポリープの癌化率は高率である．中村は，Ⅳ型ポリープの33%に癌化を認めたとしている．特に，39個のⅣ型ポリープのうち，3個（胃ポリープ全体の0.5%）は絨毛状腺腫であり，その3個とも癌化していたと報告している[2]．Borrmann 2型に併存した本症例の腫瘍は，中村のⅣ型ポリープに属するとみなしうる．

大腸の腺腫が1cm 以上ですでに癌化しているものがみられるのに対し，胃の異型上皮または腺腫は，2cm 以上にならないと癌化率は高くならないことから，大腸の腺腫と胃の腺腫ではその性質が異なると考えられる[7]．また，大腸の villous adenoma 自体を非常に分化した malignant tumor とみなす考えもあるのに対し[9]，胃の villous adenoma の同様な生物学的位置づけはまだなされていない．

胃の大腸型腺腫（中村のⅣ型ポリープ）はその絶対数が少なく，注意をはらうことがあまりないと思われる．しかし，中村によれば，胃の大腸型腺腫の30%以上が癌化しており，特に，胃の villous adenoma に至っては，本症例も含め，すべて2cm 以上であり，また，全例が癌化している[1]．したがって，胃の2cm 以上の villous adenoma は，生検にて癌の存在が確認できなくても，癌に準じた治療をすべきであろう．また，1cm 以下でも，内視鏡的切除などの処置を行うことが望ましいと思われる．

文　献

1) 佐々木喬敏，王本文彦，丸山雅一ほか：大腸 villous adenoma 37例の検討．胃と腸　17：1151—1160，1982
2) 中村卓次：胃ポリープの病型—腺腫を中心に—．最新医　36：5—20，1981
3) 胃研究会編：胃癌取扱い規約．改訂第11版．金原出版，東京，1985
4) 佐野量造：胃疾患の臨床病理．医学書院，東京，1974，p71—77
5) Olson RO Jr, Davis WC: Villous adenomas of the colon, benign or malignant? Arch Surg 98：487—492，1969
6) 味岡洋一，渡辺英伸，本間　照ほか：小さな大腸癌の意義—早期発見と組織発生の観点から—．消内視鏡　2：969—977，1990
7) 佐野量造：胃の良・悪性境界領域病変—私はこう思う—胃と腸　10：1433—1435，1975
8) 遠城寺宗知，渡辺英伸：胃の良・悪性境界領域病変．胃と腸　10：1443—1447，1975
9) 岩下明徳，飯田三雄，岩下俊光ほか：大腸 villous tumor の病理診断—生検診断，癌化の問題を含む—．胃と腸　21：1303—1316，1986

A Case of Gastric Carcinoma in Villous Adenoma, Coexisting with Borrmann 2 Type Advanced Gastric Carcinoma

Kenji Dohden, Yukimitsu Kawaura and Yumiko Otake
Department of Surgery, Saiseikai Kanazawa Hospital

We experienced a case of gastric villous adenoma containing carcinoma. The patient, a 74-year-old woman, underwent subtotal gastrectomy for Borrmann 2 type advanced gastric carcinoma. Resected specimens showed another tumor measuring 25 × 30 mm near the Borrmann 2 type carcinoma. The tumor was diagnosed histopathologically as gastric villous adenoma, coexisting with Borrmann 2 type advanced carcinoma. Part of this villous adenoma was well-differentiated adenocarcinoma Gastric Villous adenoma is rare compared with large bowel villous adenoma. On the other hand, all gastric villous adenomas reported to date, including that in our case, contained carcinoma. Though gastric villous adenoma is rare, its treatment should be the same as treatment of cancer.

Reprint requests: Kenji Dohden Department of Surgery, Saiseikai Kanazawa Hospital
1-2-45 Honmachi, Kanazawa, 920 JAPAN