日消外会誌　25（9）：2378～2382，1992年

胃癌手術後に肝門部リンパ管の嚢状拡張を来した1例

名古屋大学分院外科，協立総合病院外科*

金子健一朗　伊藤　喬廣　安藤　久實　原　春久*

肝十二指腸間膜のリンパ節郭清では肝の主要なリンパ路は切断される．通常は問題とならないが，われわれは胃癌手術後，肝門部のリンパ管の嚢状拡張を来したまれな例を経験した．症例は58歳の男性で，胃癌のため幽門側胃切除・R2＋12番リンパ節郭清（胃癌取扱い規約による）・胆嚢摘出術を施行した．術後に大量の腹水貯留を来したが保存的に治癒した．術後6か月して心窩部膨満感を来したため腹部超音波検査を施行したところ，門脈左枝に沿い無エコー域が認められた．無エコー域の穿刺・吸引によって得られた内容液は淡黄色透明で高蛋白であり，血清とほぼ等しい電解質濃度など肝リンパの性状を呈していた．穿刺造影ではくびれをもつ脈管様構造が描出された．経皮経肝リンパ液ドレナージにより治癒した．

Key words: dilatation of the lymphatic vessels, distal gastrectomy with lymph node dissection

はじめに

肝臓はリンパ管系が良好に発達しており，多くのリンパ液が産生され[1]，主に肝十二指腸間膜内を通って胸管に排出されている[1)2)]．胃癌手術ではしばしば肝十二指腸間膜のリンパ節郭清が行われるために，肝リンパの主要な排導路が障害される．しかし，通常は側副排導路が形成され，臨床的に問題となることは少なく，まれに難治性リンパ腹水をきたすことが知られるのみである[3)4)]．今回われわれは胃癌手術後，門脈左枝周囲にリンパ管の嚢状拡張を来した例を経験したので報告する．

症　例

症例：58歳，男性．

主訴：心窩部膨満感．

既往歴：胃潰瘍（45歳）．

家族歴：特記すべき事項なし．

現病歴：1988年7月心窩部痛にて来院し，胃透視，上部消化管内視鏡検査の結果，胃角部小彎にIIc advancedの胃癌が認められた．Computed tomography（CT）・腹部超音波検査では軽度脾腫と胆嚢結石が，肝機能検査ではGOT 90IU/l，GPT 98IU/l，ICG R_{15} 18.1%，ZTT 16.3単位と軽度異常が認められた．同年10月5日に開腹した．胃角小彎の進行癌であったため転移率が高いことを考慮して幽門側胃切除・R_2リンパ節郭清[5]（以下胃癌取扱い規約に従って記載する．）にNo. 12（a_1，a_2，b_1，b_2，c，p_1，p_2）リンパ節郭清を追加した．胆嚢結石に対し胆嚢摘出術が施行され，Wins low孔にドレーンが留置された．肝表面は小顆粒状を呈していた．手術所見はMA，Min，2.3×1.5cm，S_0，N_1（＋）N_2（－），P_0，H_0，5型，Stage IIであった．病理組織学的所見はtub 2，intermediate type，INFα，ssα，ly1，v0，n（－），stage Iであった．術後2日目よりドレーンから1日平均700mlの淡黄色透明の腹水の流出が認められ，利尿剤を投与しても流出量は低下しなかった．術後21日目よりドレーンから逆行性感染を起こし，術後35日目にはドレーンからの腹水流出はみられなくなった．患者はこの頃から下痢を併発したが利尿剤により腹水が減少したため，腹部は平坦となった．1989年2月20日に退院し，以後外来にて経過観察を行っていたところ，次第に心窩部膨満と嘔気が増強してきたので，同年4月1日に再入院した．

再入院時現症および検査所見：体重36kg，身長159cmでやせていたが全身状態は良好であった．貧血・黄疸は認められなかった．血圧130/70mmHg．腹部は心窩部に軽度の膨隆と強い圧痛が認められた．主な検査所見はWBC 7,200/mm³，RBC 387×10⁴/mm³，plt 28.6×10⁴/mm³，血清総蛋白7.6g/dl，アルブミン4.0g/dl，GOT 54IU/l，GPT 41IU/l，LDH 282IU/l，コリンエステラーゼ2,355mu/ml，γ-GTP 50IU/l，アルカリフォスファターゼ11.1KAU，総ビリルビン0.6

＜1992年5月13日受理＞別刷請求先：金子健一朗
〒461　名古屋市東区大幸南1－1－20　名古屋大学医学部附属病院分院外科

Fig. 1 Ultrasonography showing three anechoic areas (A-a, b, c ; B-a, b) at the porta hepatis and a valve-like structure (B-＊). PV : portal vein, IVC : inferior vena cava.

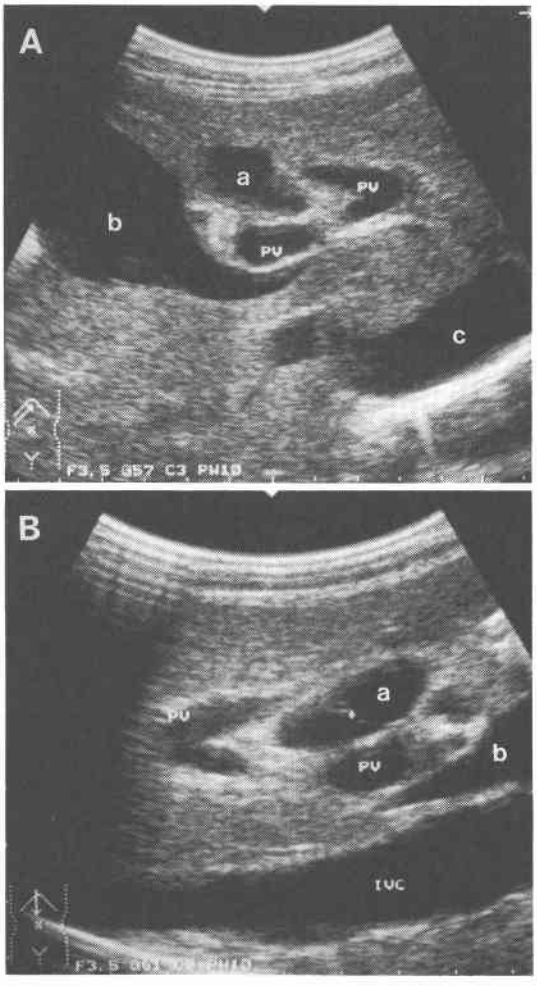

Fig. 2 Computed tomography showing low density areas (a, b, c) at the porta hepatis. (a), (b), and (c) correspond to those shown by ultrasonography.

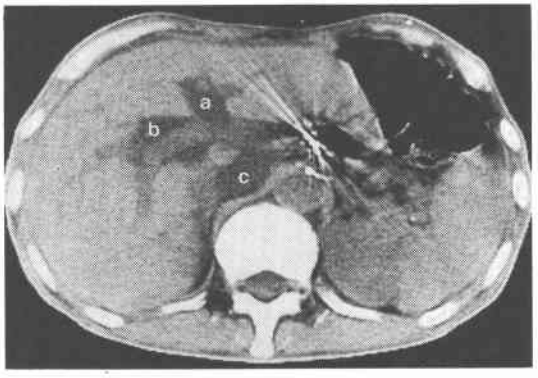

Table 1 Laboratory data of the aspirated fluid

T.P.	4.5 g/dl	GOT	28 IU/l
Albumin	2.5 g/dl	GPT	15 IU/l
T.bil	0.4 mg/dl	ALP	1.3 KAU
Na	135 mEq/l	UN	9 mg/dl
K	3.9 mEq/l	Cr	0.7 mg/dl
Cl	100 mEq/l	Glucose	88 mg/dl
Ca	7.7 mg/dl	T.cholesterol	88 mg/dl
P	2.6 mg/dl		
CEA	1.6 mg/dl		
Appearance	: yellow serous		
Rivalta R.	: (+)		
Specific gravity	: 1.032		
Microscopic findings	: 300cells/mm^3 lymphocytes, histiocytes		

mg/dl, CRP 0.6mg/dl であった．胸部ならびに腹部単純 X 線写真では異常は認められなかった．

腹部超音波検査：門脈臍部の右背側，門脈水平部の背尾側から内側区と前下区域に及ぶ領域，ならびに左尾状葉下面から横隔膜にかけて無エコー域が認められた（**Fig. 1**）．

CT：単純 CT では腹部超音波検査で認められた無エコーの領域に一致して低吸収域が認められ（**Fig. 2**），その低吸収域は造影 CT および cholangio-CT により血管や胆管と区別された．

再入院後経過：5 月26日に超音波ガイド下に無エコー域の穿刺吸引を行ったところ門脈臍部の右背側から5ml，門脈水平部の背尾側より内側区と前下区域に及ぶ領域から70ml の淡黄色透明な液体が吸引された．内容液の性状は蛋白濃度が高く，血清とほぼ同様の電解質濃度を示した（**Table 1**）．門脈臍部の右背側の部分を造影すると，境界明瞭な管状構造物として造影され，門脈水平部の背尾側から内側区と前下区域の部分はくびれを有した脈管様に造影された（**Fig. 3A**）．造影剤はすべて吸引したが，翌日の超音波検査では以前と同じ大きさを呈する無エコー域が観察された．CRP や末梢血液像で炎症所見などはみられなかったが，心窩部膨満感，胸部圧迫感，嘔気・嘔吐などの症状が悪化したため，6 月16日に超音波ガイド下に門脈水平部の背尾側と肝左葉下面の液体貯留部にドレナージチューブが挿入された．ドレナージチューブからは 1

Fig. 3 Percutaneous transhepatic injection of contrast material into the retention cavity showing a vessel-like structure with constriction (A). One month after the drainage, the cavity decreased in size and leakage into the abdominal cavity was observed (arrow) (B).

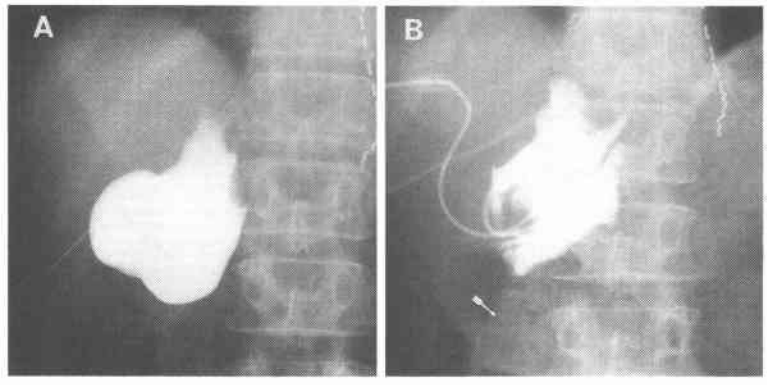

Fig. 4 One year and a half after the operation, ultrasonography showing only a small anechoic area (*).

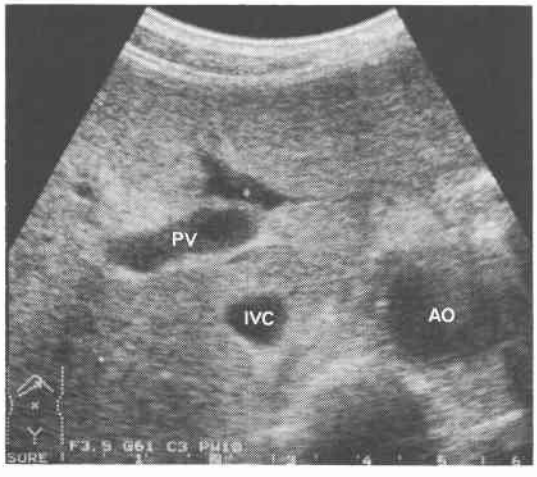

日に10～80mlの淡黄色透明な液が流出していたが，8日目以降は流出はほとんどみられなくなった．7月26日にドレナージチューブより造影を行ったところ，貯留腔は縮小し，かつ造影剤が腹腔へ漏出していた(**Fig. 3B**)．7月30日にドレナージチューブを抜去したが症状は軽減したため8月10日に退院した．術後1年6か月を経過した時点では，超音波検査でわずかに無エコー域を認めるのみで無症状である（**Fig. 4**）．

考　察

肝リンパはDisse腔で産生され，前リンパ管通液路を経てリンパ管に入る[1]．リンパ管は肝小葉内類洞領域には存在せず，Glisson鞘と肝静脈内皮下に毛細リンパ管として出現し，それぞれ門脈―胆管系リンパ管系，肝静脈―下大静脈リンパ管系となる[1]．これは深在性肝リンパ管とも呼ばれている[6]．一方肝表面には浅在性肝リンパ管が発達している[6)7)]．主要な肝排導リンパ管は門脈―胆管系リンパ管系であり，肝門部で数本に集合して肝十二指腸間膜内を下降し，腸間膜リンパ管と合流して腸リンパ管となり胸管に流入する[1)2)6)8)10)]．肝静脈―下大静脈リンパ管系は肝静脈壁内にあり横隔膜リンパ管へ入った後，主に胸管に流入するが，一部は胸骨旁リンパ管にも流入する[1)9)]．浅在性肝リンパ管は肝門へ流れるものと横隔膜から胸腔へ流れるものとがある[1)2)6)7)10)]．これら，門脈―胆管系リンパ管系，肝静脈―下大静脈リンパ管系，浅在性リンパ管系には相互に交通がみられ，側副排導路と呼ばれている[1)2)6)10)]．

胃癌手術では肝十二指腸間膜(No. 12[5])の郭清がしばしば行われるために，肝リンパの主要排導路が障害されることとなる．しかし，前述の側副排導路が存在するために，ほとんど臨床的に問題となることはない．まれに難治性のリンパ腹水が生じ，肝十二指腸間膜のリンパ管よりの漏出が確認されて，漏出部を結紮することにより治癒した報告がある[3)4)]．これらの症例ではもともと側副排導路の発達障害が存在したと思われるが，漏出部を結紮した後には新たな問題は生じていない．本例での腹水は淡黄色透明で蛋白濃度とA/G比の高値，血清とほぼ同じ電解質濃度を示す点で肝リン

パの性状を満たしている[11]．また，本例では軽度の肝硬変が存在し，手術侵襲による一過性の腹水貯留を来したとも考えられるが，術前の画像診断では腹水は認められておらず，栄養状態も良好であった点から，術後の腹水は肝硬変による漏出性の腹水よりは，むしろ肝十二指腸間膜の郭清による肝リンパの流出と考えられる．利尿剤などの保存的治療に抵抗したが，ドレーンからの逆行性感染を契機に治癒した．これは感染による癒着がリンパ管結紮と同じ結果をもたらしたものと思われる．

肝門部の貯留液はその性状から，肝リンパと考えられる．尾状葉左側下面から横隔膜に至る貯留部は解剖学的に網嚢の上陥凹[12]に一致し，感染による癒着によって肝リンパが網嚢の上陥凹に閉じ込められたものと理解される．また肝内側区と前下区域の間の貯留部はくびれを有する脈管様に造影されたことより，門脈水平部に沿う門脈—胆管系リンパ管と考えられる．門脈臍部の右背側の貯留部は超音波検査で弁状構造がみられ，これも拡張した門脈—胆管系リンパ管と考えられる．既報の症例でも門脈臍部から水平部にかけてのリンパ管拡張がみられている[13]．このことは門脈左枝に沿う門脈—胆管系リンパ管の側副排導路の形成が未熟である可能性を示し，興味深い．文献的に同様の症例は自験例を含めまだ2例しか報告がなく，今後の症例の蓄積により病態がさらに明らかになるものと思われる．

文　献

1) 鈎スミ子：肝とリンパ系．脈管学　18：233—238, 1978
2) Schaffner F, Popper H ; Structure of the liver. Edited by Berk JE. Gastroenterology, vol 5, Fourth edition. Saunders, Philadelphia, 1985, p2625—2645
3) 宮川周士，山口時雄，川原央好ほか：胃癌術後に発生した難治性腹水の1治験例．外科診療　25：219—225, 1983
4) 梅原靖彦，宮原　透，吉田雅行ほか：胃癌根治術後に発生した難治性肝リンパ漏の1手術治験例．日消外会誌　22：2441—2444, 1989
5) 胃癌研究会編：胃癌取扱い規約．改訂第11版．金原出版，東京，1985
6) 忽那将愛：日本人のリンパ系解剖学．金原出版，東京，1968, p165—168
7) 北爪伸二：ヒト肝表在リンパ管の正常構築に関する観察．肝臓　24：581—591, 1983
8) 佐藤健次，佐藤達夫：肝十二指腸間膜内のリンパ系について．リンパ学　9：69—79, 1986
9) 山口英男：肝臓内血管壁(静脈系)のリンパ管について．熊本医会誌　44：433—440, 1969
10) Williams P, Warwick R: Gray's anatomy. 36th edition. Churchill Livingstone, Edinburgh, 1980, p793—800
11) 西丸和義，八田博英：肝臓と肝臓リンパ管・リンパ流・リンパ液について．最新医　11：377—384, 1956
12) Williams P, Warwick R : Gray's anatomy. 3th edition. Churchill Livingstone, Edinburgh, 1980, p1321—1333
13) 安藤久實，伊藤喬廣，石黒士雄ほか：胃癌術後に左肝内リンパ管拡張を来した1例．腹部救急診療の進歩　8：621—625, 1988

Dilatation of the Lymphatic Vessels at the Porta Hepatis Following Gastrectomy for Gastric Cancer

Kenichiro Kaneko, Takahiro Ito, Hisami Ando and Haruhisa Hara*
Department of Surgery, Branch Hospital, School of Medicine, Nagoya University
*Department of Surgery, Kyoritsu General Hospital

Lymph node dissection of the hepatoduodenal ligament interrupts the main lymphatic drainage of the liver. This interruption usually causes no trouble clinically, but we report a rare case of dilatation of the lymphatic vessels at the porta hepatis following gastrectomy for gastric cancer. The patient was a 58-year-old man who had undergone distal gastrectomy with R2 + No12 lymph node dissection and cholecystectomy for gastric cancer. A large amount of ascitic fluid developed after the operation, but the ascites was treated successfully with conservative treatment. Six months after the operation he was readmitted because of epigastric fullness. Ultrasonography showed anechoic areas around the left branch of the portal vein. Fluid aspirated from the anechoic areas was clear, serous and yellowish. It had a high protein content and almost the same electrolyte concentration as the serum. The retention fluid consisted of the lymph of the liver. Introduction of contrast material into the

retention cavity revealed vessel-like structures with constriction. The patient recovered after percutaneous transhepatic lymphatic drainage.

Reprint requests: Kenichiro Kaneko　Department of Surgery, Branch Hospital, School of Medicine, Nagoya University
1-1-20 Daikominami, Higashi-ku, Nagoya, 466 JAPAN