日消外会誌　25（9）：2383～2387，1992年

胆管内に発育し閉塞性黄疸をきたした肝細胞癌の1切除例

千葉労災病院外科，同　病理*

志村　賢範　　鈴木　　秀　　塚本　　剛　　真田　正雄
茂木　健司　　野沢　聡志　　平田　正雄　　今野　暁雄*

胆管内発育にて閉塞性黄疸を呈し術前，胆管細胞癌との鑑別が困難であった肝細胞癌の1切除例を経験したので報告する．

症例は43歳の男性，背部痛を主訴に来院した．腹部超音波およびcomputed tomography検査にて肝左葉に径6cmの腫瘤とその周囲胆管の限局性拡張を認めた．入院後，次第に黄疸が増強し，percutaneous transhepatic cholangiographyを施行し左肝管から総胆管までおよぶ辺縁平滑な大きな透亮像を認めた．以上より胆管細胞癌の疑いにて尾状葉合併肝左葉切除兼胆管切除を施行した．腫瘍は外側区域中心に存在し，そこから連続性に腫瘍栓が左肝管と総胆管まで延びていた．組織学的にはEdmondson II型の肝細胞癌であった．

患者は現在再発の兆候なく外来通院中である．

Key words: hepatocellular carcinoma, obstructive jaundice, bile duct invasion

はじめに

肝細胞癌の胆管内発育は比較的まれな発育形式である[1)2)]が，近年，画像診断の進歩によりこのような胆管内発育型肝細胞癌の報告例は増加している．しかるに，これらの多くは診断時にすでに切除不能であることがほとんどであり，本症例のような5cm以上の比較的大型の肝細胞癌の切除症例の報告例は少なく，若干の文献的考察を加えて報告する．

症　例

患者：43歳，男性．

主訴：背部痛．

家族歴：特記すべきことなし．

既往歴：特記すべきことなし．

現病歴：平成3年4月下旬より背部痛出現し，近医にて理学療法を受けるも改善せず，同年5月1日，当院内科を受診し血液検査にて肝機能障害を指摘され，さらに腹部超音波検査（ultrasonography以下US）にて肝左葉に肝内胆管拡張を伴うhypoechoic massを認めたために精査目的で入院となった．

入院時現症：身長166cm，体重61kg，血圧104/70 mmHg，脈拍72/分，体温36.5℃，体格・栄養は中等度であり，胸腹部に異常所見は認めなかった．皮膚および眼球結膜に黄疸は認めず，表在リンパ節も触知しなかった．

入院時検査所見：末梢血では貧血は認めなかった．生化学ではGOT 257IU/l，GPT 426IU/l，ALP 984 IU/l，LAP 380IU/l，γ-GTP 799IU/lと著明に上昇していたが，総ビリルビンは1.3mg/dlと軽度上昇であった．HBs抗原・抗体，HCV抗体はともに陰性であった．腫瘍マーカーでは，α-fetoprotein(AFP)1,722 ng/ml，human pancreatic adenocarcinoma-associated antigen（DUPAN-2）460U/ml，carbohydrate antigen（CA19-9）83U/mlと上昇していた（**Table 1**）．

腹部超音波検査：肝左葉$S_{2,3,4}$[3)]に61×44mmの辺縁やや不鮮明で内部は不均一でmosaic patternを示すhypoechoic massを認めた（**Fig. 1a**）．さらに腫瘤周囲の左肝内胆管の拡張を認め，左肝管内には左右肝管合流部付近までisoechoic massがのびていた（**Fig. 1b**）．

腹部computed tomography（以下CT）検査：肝左葉に周囲の肝内胆管の拡張を伴う境界不鮮明な低吸収域を認め，さらに肝門部では左肝管が著明に拡張していた（**Fig. 2**）．

腹部血管造影：左肝動脈の内側区域枝の圧排と外側区域枝の口径不同を認めるが，明らかな腫瘍血管の増生は認めなかった．しかし毛細血管相では淡い濃染像

＜1992年5月13日受理＞別刷請求先：志村　賢範
〒290　市原市辰巳台東2－16　千葉労災病院外科

Table 1　Laboratory data on admission

Urinalysis		Blood chemistry	
Protein	(−)	GOT	257 IU/l
Sugar	(−)	GPT	426 IU/l
Urobilinogen	(−)	LDH	411 IU/l
Bilirubin	(−)	Al-P	984 IU/l
		LAP	380 IU/l
Feces		γ-GTP	799 IU/l
Occult blood	(+)	Ch-E	306 IU/l
		T.P	6.3 g/dl
Hematological exam.		Alb	4.2 g/dl
RBC	505×10^4 /ml	T.B	1.3 mg/dl
Hb	14.7 g/dl	D.B	0.6 mg/dl
Ht	44.9 %	ZTT	2.5 U
WBC	8100 /ml	TTT	1.2 U
St	2 %	BUN	10 mg/dl
Seg	38 %	Cr	0.5 mg/dl
Eo	10 %	AFP	1722 ng/ml
Ba	1 %	CEA	1.6 ng/ml
Ly	41 %	DUPAN-2	460 U/ml
Mo	8 %	CA19-9	83 U/ml
Platelet	25.9×10^4 /ml	ICG R_{15}	12.0 %
Prothrombin time	112 %		
Hepaplastin test	82 %	Serological exam	
		CRP	(−)
ESR	11 mm/hr	HBsAg	(−)
		HBsAb	(−)
		HCV Ab	(−)

Fig. 1　Ultrasonography : (a) A hypoechoic mass with mosaic-pattern measuring 61×44mm in the left lobe is shown. (b) An isoechoic mass is shown in the dilated hepatic duct (arrow).

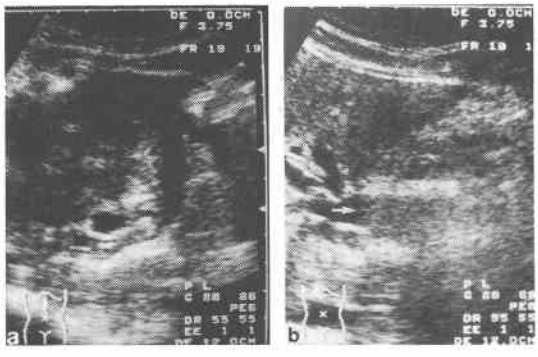

が疑われた．経上腸間膜動脈性門脈造影では肝内外の門脈枝に異常所見は認めなかった（**Fig. 3**）．

経皮経肝的胆道造影（percutaneous transhepatic cholangiography 以下 PTC）：入院後，次第に黄疸が増強し総ビリルビン値9.5mg/dl まで上昇したために

Fig. 2　Enhanced CT shows a low density area with dilatation of its peripheral bile duct in the left lobe, and tumor in bile duct of hepatic hilus (arrow).

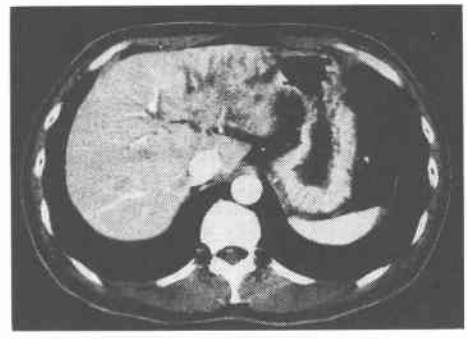

Fig. 3　Angiography shows compression and stretching of A3 and A4 branch of the left hepatic artery (arrow).

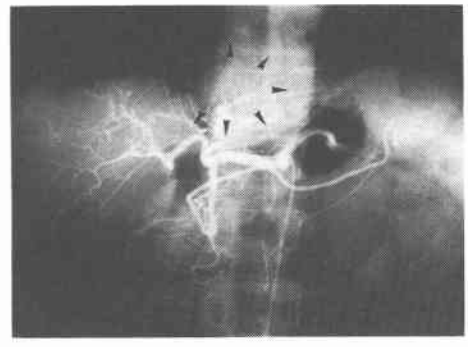

PTC を施行し，総胆管の著明な拡張とその内部に辺縁が比較的柔らかな透亮像を認めたが，胆管壁の硬化不整は認めなかった（**Fig. 4**）．

以上より各種画像診断所見からは肝左葉に発生し左右肝管合流部まで浸潤発育した胆管細胞癌が最も疑われたが，AFP 値の上昇も認めることより肝細胞癌も否定できなかった．そこで平成3年7月17日，尾状葉合併肝左葉切除兼胆管切除術を施行した．

手術所見：腹腔内には腹水・腹膜播種などは認めず，肝外側区域中心で一部内側区域におよび表面に癌臍を伴う淡黄白色の径約7cm の腫瘤を認めた．さらに総胆管も約2cm と拡張し内部に腫瘤を触知した．所属リンパ節の腫大も認められたのでこれらの郭清を伴う尾状葉合併肝左葉切除兼胆管切除を行い，右肝管空腸 Roux-en Y 吻合で再建した．

切除標本肉眼所見：外側区域中心で一部内側区域に

Fig. 4 PTC shows radiolucent shadow in the common bile duct (arrow).

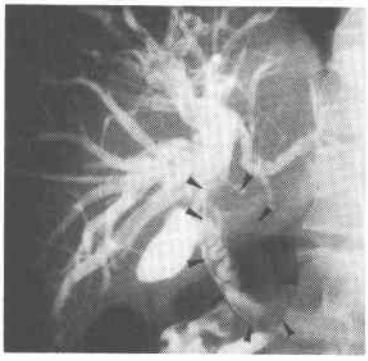

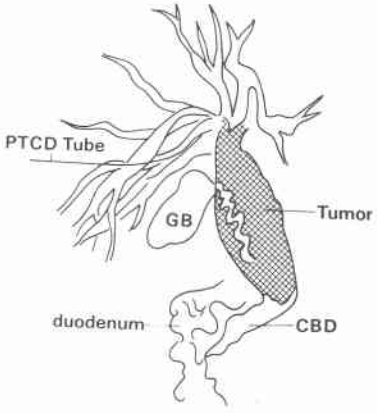

Fig. 5 Resected specimen: HCC with invasion followed by tongue-like protrusion (arrow) into the left hepatic duct is shown.

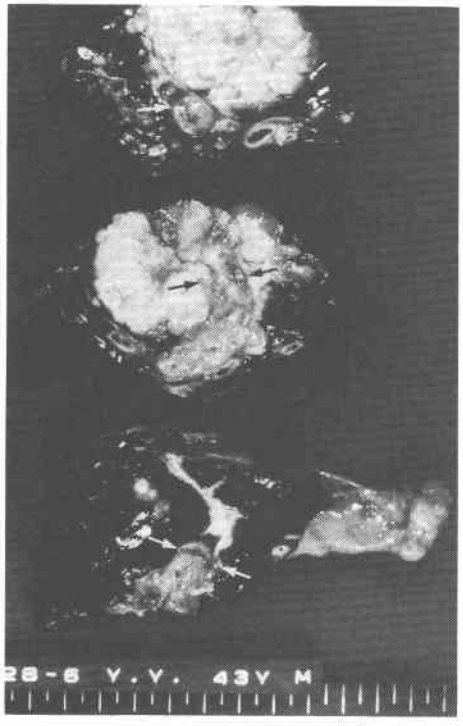

Fig. 6 (a) Photomicrograph of the main tumor shows HCC (Edmondson II) with a travecular pattern of growth. (b) Invasion of the tumor cell into the intrahepatic bile duct (arrow) is shown. (H & E ×25)

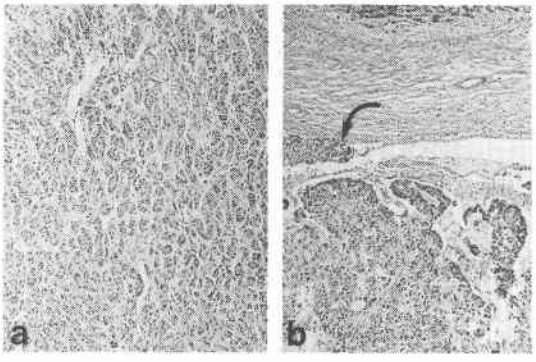

かかる直径約7cm の黄白色の腫瘍であり，その腫瘍から連続性に腫瘍栓が外側区域胆管枝から左肝管まで発育進展していた．さらに総胆管にもその腫瘍栓と連続して赤褐色の凝血壊死組織が充満していた．また，主腫瘍の周囲には明らかな被膜形成は認められなかった(**Fig. 5**).

切除標本組織所見：腫瘍は travecular pattern, Edmondson II 型の肝細胞癌であり(**Fig. 6a**)，その周囲には小さな娘結節を伴っていた．さらに主腫瘍に連続して肝内胆管に浸潤増殖する腫瘍細胞が随所に認められ同様の組織像であった(**Fig. 6b**)．しかし非癌部には肝硬変の所見は認められなかった(**Fig. 6**).

原発性肝癌取扱い規約[4]では，Fc(−)，T_2，S_1，N_0，Vp_0，Vv_0，B_2，IM_2 (L, M)，P_0，M_0，stage II の肝細胞癌であった．

患者は術後順調に経過し現在再発の兆候なく元気に社会復帰している．

考　察

原発性肝癌のうちで胆管内発育によって閉塞性黄疸を呈する例は比較的まれな発育形式であり，Lin ら[5]は，1.9%，奥田[6]は0.7%と報告しておりさらに第7回肝癌追跡調査[7]でも3.5%であった．本疾患は1947年のMallory[6]の報告が最初であり，本邦では佐川[2]の報告以来，すでに100例を超えている．しかるにこれらの報告の多くは剖検例についての検討が多く[9]，肝切除を行いえた症例の報告はいまだ少ないのが現状である[10]．

黄疸発生の機序に関しては以前より種々の説明がなされているが[11]，堀口ら[12]は，1）胆管内増殖型（胆管内に有茎性に増殖した腫瘍そのものにより閉塞），2）嵌頓型（腫瘍先進部の脱落による壊死組織や凝血塊の胆道末端における嵌頓），3）圧排型（肝門部付近での腫瘍による胆管圧排）に分類しているが，これらのうちで胆管内に発育した腫瘍塊によって閉塞性黄疸をきたすものが大部分である．自験例でも肝外側区域に発生した肝細胞癌が左肝管まで連続性に，有茎性に発育し，さらにその先進部において出血壊死を起こし，総胆管内にその凝血塊が充満したために閉塞性黄疸が出現したものと思われた．

本疾患の術前診断においては胆管細胞癌との鑑別において難渋することが多い．画像診断では，PTC, endoscopic retrograde cholangiography（ERC）などの直接胆道造影が有用であり，矢田貝ら[13]は，1）辺縁が淡く柔らかい感じの透亮像，2）造影剤注入や体位変換で透亮像が容易に変形する，3）閉塞部の胆管壁は平滑で硬化不整が見られない，4）胆管閉塞は完全閉塞ではなく造影剤が胆管壁との間隙を容易に通過することが特徴であり，鑑別診断上重要であると述べている．他に超音波検査[12]，経皮経肝胆道鏡検査（percutaneous transhepatic cholangioscopy 以下 PTCS）[14]などの有用性を示す報告も見られる．尾関ら[15]は，胆管拡張あるいはリンパ節転移があるからといって肝細胞癌より胆管細胞癌の可能性が高いとはいえず，「胆管細胞癌も十分考慮する必要がある」程度の所見と考えるべきで，鑑別のためには，1）肝硬変の有無，2）AFP, carcinoembrionic antigen（CEA），CA19-9などの腫瘍マーカー，3）US, CT，血管造影などの画像診断による主腫瘍自体の質的診断あるいは肝内転移，門脈腫瘍栓の有無などすべての所見によらなければならないと述べている．しかるに近年の画像診断の進歩によっても依然として肝細胞癌と胆管細胞癌との鑑別困難な症例は多く，腫瘍マーカーについても胆管細胞癌でもAFP 高値例[16][17]があり今後さらに検討を要する問題であると思われる．自験例では術前の画像診断で肝硬変を伴わず末梢の胆管拡張を伴う vasucularity のそれ程強くない腫瘤であり，腫瘍栓の充満した胆管を肝門部リンパ節腫大と診断したためにAFP の上昇は認めたものの胆管細胞癌を最も疑い手術を行った．

治療に関しては，診断時すでに切除不能となっていることが多く切除例に関する報告はいまだ少ない．しかし最近の画像診断法の進歩により，より早期に診断されることも多くなっており[18][19]，さらに武藤ら[20]は閉塞性黄疸を呈する肝癌は比較的一葉に限局することが多く，また肝硬変非合併も多く手術には好都合なので術前に積極的に黄疸に対する的確な処置を行い手術を行うべきであると述べている．自験例も肝左葉に限局し肝硬変もなく径7cm と比較的大型の肝細胞癌でありながら肝切除しえた数少ない症例と思われた．

予後に関しては不良との報告が多く[21]長期生存例は富田ら[22]の6年5か月，石橋ら[10]の6年が最長と思われる．いずれにしても本疾患は肝細胞癌のなかでも特異な病型であり胆管細胞癌などとの鑑別も困難ではあるが，常に本症の可能性も念頭におき各種画像診断を慎重に行い，さらに必要ならば的確な黄疸軽減処置を行い根治切除可能例には積極的に手術を行うべきであると思われる．

文　献

1) Hirsch EF: Cirrhosis and primary carcinoma of the liver. Illinois Med J 79: 285—288, 1950
2) 佐川英二：稀有なる胆道の血腫を伴へる原発性肝臓癌のI例．グレンツゲビート　5：278—284, 1932
3) Couinaud C: Le Foie, etudes anatomiques et chirurgicales. Masson and Cie, 1957, p312—325
4) 日本肝癌研究会編：臨床病理，原発性肝癌取扱い規約．金原出版，東京，1987
5) Lin TU, Chen KM, Chen UR et al: Icteric type hepatoma. Med Chir Dig 4：267—270, 1975
6) Okuda K: Clinical aspects of hepatocellular carcinoma—Analysis of 134 cases. Edited by Okuda K, Peters RL. Hepatocellular carcinoma. Wiley Medical Publication, New York, 1976, p387—436
7) 日本肝癌研究会：原発性肝癌に関する追跡調査—第7報—．肝臓　27：1161—1169, 1986
8) Mallory TB, Castleman B, Parris EE: Case records of the Massachusetts general hospital. Case 33441. N Engl J Med 237：673—678, 1947

9) 中島敏郎, 神代正道, 伊藤祐司ほか：原発性肝癌の病理形態学的研究—肝細胞癌の胆管内発育. 久留米医会誌 47：808—819, 1984
10) 石橋宏之, 蜂須賀喜多男, 山口晃弘ほか：肝切除後6年生存中の胆道内発育型肝細胞癌の1例. 日消外会誌 21：901—904, 1988
11) 日野真一, 五十嵐正彦, 隆 元英ほか：閉塞性黄疸で発症した肝細胞癌の1剖検例. 肝臓 25：94—103, 1984
12) 堀口祐爾, 大鹿正夫, 北野 徹ほか：胆管閉塞型肝細胞癌の画像診断. 胆と膵 7：1453—1462, 1986
13) 矢田貝凱, 大沢二郎, 滝 吉郎ほか：胆管内発育型肝癌の臨床. 日外会誌 82：622—632, 1981
14) 岸本秀雄, 二村雄二, 高江州裕ほか：経皮経肝胆道鏡検査(PTCS)にて術前診断した胆管内発育型肝細胞癌のI切除例. 日消外会誌 18：1888—1891, 1985
15) 尾関 豊, 鬼束惇義, 林 勝知ほか：限局性肝内胆管拡張を伴い胆管細胞癌と鑑別困難であった肝細胞癌のI切除例. 日臨外医会誌 49：1063—1068, 1988
16) 小林達則, 三村 久, 金 仁洙ほか：胆管細胞癌の診断および進展様式. 日消外会誌 20：2572—2578, 1987
17) 藤田 徹：肝内胆管癌切除例の臨床病理学的検討. 日消外会誌 23：36—46, 1990
18) 山本雅一, 高崎 健, 武藤春臣ほか：胆管内への発育が顕著であった小結節型肝細胞癌のI切除例. 日消外会誌 22：2849—2852, 1989
19) 伊藤俊雄, 森井和彦, 武南達朗ほか：胆管内発育による閉塞性黄疸を初発症状とした細小肝細胞癌のI症例. 肝・胆・膵 20：115—120, 1990
20) 武藤良弘, 正 義之, 外間 章ほか：胆管内発育により閉塞性黄疸をきたした肝癌の2剖検例. 日消外会誌 16：110—113, 1983
21) 田口久雄, 荻野隆章, 宮田昭海ほか：胆道内発育をした肝細胞癌の2例と本邦報告例の臨床的解析. 日消病会誌 80：2259—2268, 1983
22) 富田壽児, 大山廉平, 丸谷 巌ほか：黄疸の初期症状で肝左葉切除を行い, 5年後に特異な再発形式を示した肝癌のI例. 日消外会誌 14：495—500, 1981

A Case of Hepatocellular Carcinoma Presenting Obstructive Jaundice as a Result of Growing into the Bile Duct

Takanori Shimura, Masaru Suzuki, Tsuyoshi Tsukamoto, Masao Sanada, Kenji Mogi, Satoshi Nozawa, Masao Hirata and Akio Konno*
Department of Surgery and Department of Pathology*, Chiba Rosai Hospital

We experienced a case of hepatocellular carcinoma (HCC) presenting as obstructive jaundice as a result of its growth into the bile duct, and it was difficult to distinguish HCC from cholangiocellular carcinoma (CCC). The patient is a 43-year-old man complaining of back pain. Abdominal echography and CT revealed a 6 cm diameter tumor with localized bile duct dilatation in the left lobe of the liver. After admission, he gradually presented a clinical picture of obstructive jaundice, and percutaneous transhepatic cholangiography (PTC) was carried out. On the PTC, a soft radiolucent shadow from the left hepatic duct to the common bile duct was seen. A celiotomy was carried out under the suspected diagnosis of CCC, and left lobectomy with resection of the caudate lobe and the bile duct was performed. Macroscopic examination of the surgical specimen showed a tumor in the lateral segment, and from the tumor a thrombus was serially growing into the left hepatic duct and common bile duct. Histologically, all lesions were HCC of Edmondson's grade II without any component of CCC. The patient has been followed up with no evidence of recurrence.

Reprint requests: Taknori Shimura Department of Surgery, Chiba Rosai Hospital
2-16 Tatsumidai Higashi, Ichihara, 290 JAPAN