日消外会誌　25（9）：2388～2392，1992年

胆嚢炎に起因する胆嚢出血の1例

道北勤医協一条道病院外科
坂本　洋一　　松毛　真一　　高橋　康幸

症例は72歳の女性．1990年10月に胆石症，胆嚢炎の診断で当院に入院した．第3病日目に大量吐血をおこし，緊急内視鏡検査でVater乳頭からの出血を確認し胆道出血の診断となった．腹部超音波，CTでは緊満腫大した胆嚢を認めた．腹腔動脈造影では胆嚢動脈から造影剤の血管外漏出は認められなかった．第7病日目に再吐血し，経皮経肝胆嚢ドレナージを施行した．凝血塊と鮮血が大量に排出され出血性胆嚢炎を疑い緊急手術となった．胆嚢径は15×7cmと緊満腫大していた．胆嚢摘出，総胆管切開を施行し胆道鏡で他の胆道系に出血が無いことを確認した．胆嚢内に4個の混合石が存在した．胆嚢粘膜は壊死脱落が強く潰瘍は無かった．病理所見では胆嚢壁は肥厚し強い炎症像，浮腫，出血巣を認めた．腫瘍性病変，動脈硬化性変化は認めなかった．胆嚢出血はまれであり，われわれの集計でも本邦における報告は61例であった．吐下血をおこした場合には胆道出血も念頭におく必要がある．

Key words：hemobilia，hemorrhage of the gallbladder，hematemesis

はじめに

胆嚢出血は欧米では1948年にOwen[1]，Sandblomら[2]が，本邦では1934年に永橋[3]が最初に報告して以来いくつかの報告例がある．本症は比較的まれであり，吐下血をおこした場合には胃十二指腸出血や原因不明の消化管出血と診断されるものが多い．今回，われわれは胆石症，急性胆嚢炎の診断で入院中に吐血し，胆嚢出血を疑い治療しえた1症例を経験したので若干の文献的考察を加えて報告する．

症　例

患者：72歳，女性．

主訴：上腹痛，背部痛，嘔吐．

家族歴：特記すべき事項無し．

既往歴：1969年より糖尿病，高血圧にて治療中であった．1989年に脳梗塞をおこした．

現病歴：糖尿病，高血圧のため当院に通院中，1989年に腹部超音波検査で胆石症と診断され経過観察していた．1990年10月24日突然の腹痛，背部痛，嘔吐あり来院し急性胆嚢炎の診断にて緊急入院となった．

入院時現症：右季肋部痛，圧痛，軽度黄疸を認めた．

入院時検査成績：肝機能障害，黄疸，低蛋白血症，軽度貧血を認めた（**Table 1**）．

腹部超音波検査所見：腫大した胆嚢内部にdebris様の高吸収域が存在した．総胆管の拡張は認められなかった（**Fig. 1**）．

Table 1　Laboratory findings

	On admission	At hematemesis
GOT	1092	163 IU/l
GPT	664	198 IU/l
ALP	758	1122 IU/l
LDH	2024	575 IU/l
T-Bil	1.8	1.9 mg/dl
D-Bil	1.1	1.2 mg/dl
AMY	165	1136 IU/l
T-P	5.6	5.7 g/dl
CRP	5.4	6.4 mg/dl
WBC	8100	7300 /mm^3
Hb	9.4	9.3 g/dl
Ht	28.5	26.7 %
PLT	14.2×10^4	16.8×10^4 /mm^3
PT		150 %
APTT		21.1″
Bleeding time		1′30″

入院後の経過：抗生剤投与により翌日には症状は軽快し血液・生化学検査成績は改善傾向であった．第3病日目に上部消化管内視鏡検査を施行し異常所見は認められなかったが，検査終了後15分程で突然腹痛を伴い約200mlを吐血した．Mallory-Weisis syndromeを疑い再度緊急内視鏡検査を施行した．

吐血時の血液・生化学検査成績：肝機能障害，閉塞性黄疸，血中アミラーゼ値の上昇，低蛋白血症，軽度

＜1992年5月13日受理＞別刷請求先：坂本　洋一
〒070　旭川市豊岡1条1－7－3　道北勤医協一条道病院外科

Fig. 1 Ultrasonography showed debris like high density area (black arrow) in the expansive gallbladder on admission (A), high (black arrow) and low (white arrow) density area in the expansive gallbladder at hematemesis (B).

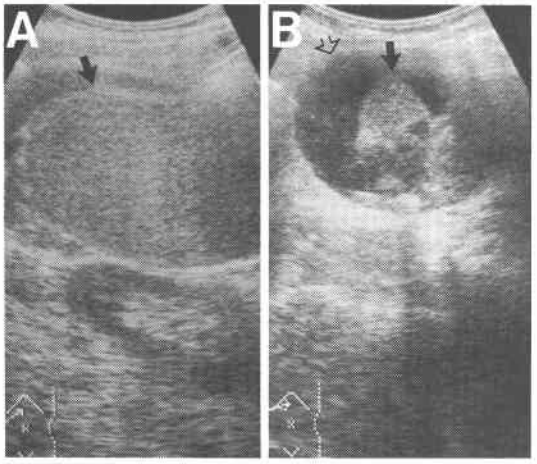

Fig. 2 On the emergency gastroendoscopy, blood was seen spurting from the papilla of Vater.

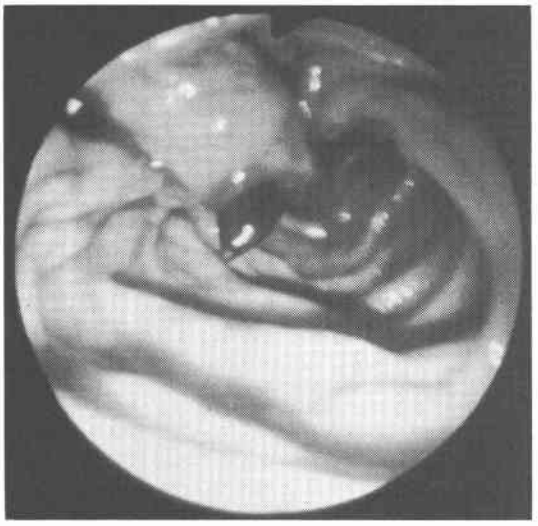

貧血を認めた．止血，凝固機能は正常であった．入院時と比較しアルカリフォスファターゼ，アミラーゼ値が著明に上昇していた（**Table 1**）．

緊急内視鏡検査所見：食道には異常を認めなかったが胃内には大量の凝血塊が存在した．洗浄を繰り返し粘膜面を丹念に観察したが出血源を確認できなかった．内視鏡を十二指腸に進めるとVater乳頭から十二指腸内腔に鮮血が流出しているのを確認した（**Fig. 2**）．

2回目腹部超音波検査所見：胆嚢内部には新たに低吸収域の混在を認めた．総胆管は15mmと拡張していた（**Fig. 1**）．

腹部CT検査所見：腫大した胆嚢が腸骨稜上縁まで描出された．

腹腔動脈造影所見：右肝動脈前区域枝から分岐する2本の胆嚢動脈と腫大した胆嚢全体像が描出された．造影剤の血管外漏出は認められなかった．

腹痛は軽減し，胃ゾンデからの血液流出は減少した．出血部位を確定できず，胆道系の他の部位の検索を十分に施行していなかった理由により経過観察，待機手術の方針とした．以後症状は軽快し，血液検査成績も改善傾向であったが第7病日目に再吐血した．症状は進行性で総ビリルビン4.8mg/dl，直接型ビリルビン3.2mg/dlと黄疸が増強したため経皮経肝胆嚢ドレナージ（以下PTGBD）を施行した．

PTGBD所見：凝血塊と鮮血が大量に排出された．造影すると胆嚢内に凝血塊を思わせる不整形の透亮像が認められた．超音波，CT検査による胆嚢腫大の所見を考慮し出血性胆嚢炎を疑い1990年10月31日緊急手術を施行した．

手術所見：上腹部正中切開により開腹した．肝下面から右下腹部に向かう15×7cm大の緊満した胆嚢を認めた．腹腔内触診にて他疾患は認められなかった．順行性に胆嚢床から剝離を施行した．胆嚢壁は浮腫性，易出血性であった．胆嚢摘出，総胆管切開を施行し胆道鏡で他に出血性病変がないことを確認しT字管を挿入した．術後胆道鏡検査でも異常所見を認めず経過良好にて1か月後に全治退院した．

切除標本肉眼所見：胆嚢粘膜は広範囲に壊死脱落し，壁は肥厚し強い線維化を認めた．潰瘍形成はなかったが，粘膜の壊死脱落した部位より滲み出すような出血を認め，出血源は胆嚢と判断した（**Fig. 3**）．胆嚢内に1～2cm大の混合石が4個存在した．

組織学的所見：粘膜は好中球を伴う急性炎症像が強く，広範囲に出血壊死，脱落を認めた．粘膜下は線維化と円形細胞浸潤，出血巣形成が主体であった．胆嚢壁血管の動脈硬化性変化は認められず結石の刺激による急性炎症のため粘膜壊死，脱落が起こり露出血管からの出血を起こしたものと判断した（**Fig. 4**）．

考　察

本邦の胆嚢出血の報告例は1983年に富田ら[4]が23

Fig. 3 Surgical specimen shows necrotic and denuted mucosa, but ulcer is not seen.

Fig. 4 Microscopic findings of the gallbladder shows thickened wall with severe inflammation, edema, and hemorrhage. There is no evidence of neoplasm and arteriosclerotic changes (H.E. staning, ×40).

Table 2 Reported case of hemorrhage of the gallbladder in the Japanese literature

Cause	Number	Gallstone			Author (The year of the report)
		Found	Not found	Unknowm	
Inflammation	26	13	11	2	Nagahashi (1934), Yamada (1951), Chida (1952), Tuda (1953), Syojiro Izumi (1953), Maki (1956), Shimada (1961), Kuchiba (1975), Toshio Sato (1975), Munahisa (1982), Shinya (1983), Izumida (1984), Muto (1985), Kikuichi (1986), Mukaeyama (1986), Sugiyama (1986), Arimoto (1987), Fukushima (1987), Miyakawa (1988), Kihara (1988), Haraguchi (1988), Toshimasa Izumi (1989), Kurohane (1989), Tohru Sato (1989), Our case (1990)
Ulcer	9	6	1	2	Miyagi (1936), Kitamura (1952), Maeda (1953), Funakoshi (1954), Hatano (1967), Tomida (1983), Tanaka (1988), Kawamura (1989)
Stone	3	3	0	0	Maejima (1976), Nagata (1978), Sasaki (1983)
Vessel					
Cholecysto apoplexy	1	0	1	0	Matsuno (1951)
Arteriosclerosis	3	0	3	0	Katoh (1971), Sugie (1976), Koga (1984)
Blunt trauma	4	0	4	0	Yokoyama (1983), Kohno (1984), Ageo (1988), Torii (1988)
Carcinoma	4	0	2	2	Sakakibara (1987), Takemura (1987), Takamasu (1987), Takeuchi (1987)
Unknown	2	0	1	1	Matsuno (1954), Funakoshi (1955)
Not mentioned	9	6	3	0	Sohno (1954), Maki (1956), Tohru Sato (1975), Yuasa (1983), Miyaji (1986), Nakatsuka (1987), Hadafu (1988)
Total	61	28	26	7	

例，1988年に田中ら[5]が25例を集計している．今回われわれが集計しえた本邦報告例は富田らの報告に加え学会発表，自験例も含め61例であり，胆嚢炎を原因とするものに限れば本症例は26例目である（**Table 2**）．

Kerrら[6]は上部消化管出血における胆道出血の割合を2～5％，さらにSandblom[7]は胆道出血における胆嚢出血の割合を23.1％としている．以上のごとく頻度的に少ないため吐血しても鑑別診断に含まれないことが多く，診断に難渋する症例もある．

われわれの集計では発生年齢は22～79歳（平均年齢55.5歳）で男性48例，女性12例，記載無し1例と男性に多かった．主な症状は疝痛，閉塞性黄疸，吐下血である．Grove[8]はこれらを胆道出血の3徴とし，Sandblomは各症状の出現頻度を消化管出血90％，胆道疝痛70％，黄疸60％と具体的に報告している[9]．自験例でも症状の3徴を満たしていた．

診断はVater乳頭から流出する鮮血が確認され画像検査にて緊満腫大した胆嚢が描出された場合には比較的容易であるが，報告例の多数は消化性潰瘍，原因不明の消化管出血，急性腹症などと診断されている．胆道出血が疑われても緊急的処置を要するため術前に出血源が確定しえない場合も多い．われわれの集計でも術前に診断しえた症例は11例（18％）であった（**Table 3**）．したがって吐下血をおこした場合には胆道出血，さらに胆嚢出血も念頭におく必要がある．術前に診断しえた11例の内訳は血管造影による造影剤の血管外漏出が6例，超音波による胆嚢内腔への血液噴出像が3例，PTGBDによる鮮血のドレナージが自験例を含め2例であった（**Table 4**）．吐下血をおこした症例の緊急内視鏡検査で食道，胃に出血源を確認しえない場合，必ず十二指腸も確認することが重要である．胆道出血が診断しえた場合の部位診断には血管造影が一般的だが，本症例のごとく明らかな所見がえられない場合もある．超音波検査で胆嚢の緊満腫大を認めた場合にはPTGBDを試みるのも有効と思われる．

Table 3 Preoperative diagnosis of 61 reported cases

Gastrointestinal ulcer	12 (19.9)
Hemorrhage of the gallbladder	11 (18.0)
Peritonitis	3 (4.9)
Gastrointestinal hemorrhage	3 (4.9)
Acute abdomen	3 (4.9)
Carcinoma of the gallbladder	3 (4.9)
Acute cholecystitis	3 (4.9)
Cholecystopathy	2 (3.3)
Internal fistula between gallbladder and duodenum	2 (3.3)
Aneurysm of gallbladder artery	2 (3.3)
Hemorrhage of the blliary tract	1 (1.6)
Internal biliary fistula	1 (1.6)
Obstruction of cystic duct	1 (1.6)
Not mentioned	14 (23.0)
Total	61 (100.0)

(%)

Table 4 Method of diagnosis of 61 reported cases

Operation	45 (73.8)
Angiography	6 (9.8)
Autopsy	4 (6.6)
Ultorasonography	3 (4.9)
PTGBD	2 (3.3)
Not mentioned	1 (1.6)
Total	61 (100.0)

(%)

治療は胆嚢出血が確定しえれば胆嚢を摘出する．胆道出血の死亡率は40～50％とされている[9]．本邦では1984年に泉田らHemobiliaの報告例を集計しているが，炎症が原因とされるものでは56例中31例，胆嚢に限れば18例中12例死亡している．しかし胆嚢出血は診断され遅れなければ胆嚢摘出術により手術的止血が容易であり予後も良好である[10]．

Hudsonら[11]は胆嚢内出血の原因について胆嚢壁の動脈硬化性病変を重視しており本邦でも加藤ら[9]，杉江ら[12]，古賀ら[13]が同様な見解で報告している（**Table 2**）．前多ら[14]，松野ら[15]，槇ら[16]も数例の無石胆嚢出血の報告をしており組織学的検索では血管病変が指摘されている．一方Stahl[17]，鴇田ら[18]は原因を急性壊死性胆嚢炎にあるとし，田中ら[5]は胆石による胆道壁の損傷，潰瘍形成が原因と考えられる症例を報告している．その他，胆嚢癌，鈍的外傷，出血傾向を伴う疾患，ステロイド剤の使用などが原因となる症例の報告もある．発症過程を厳密に追及することは困難だが，本症例は組織学的検査にて胆嚢壁血管の動脈硬化性変化が軽度で，炎症細胞の浸潤が強いことから胆石による急性壊死性胆嚢炎が原因となっていると判断した．

文　献

1) Owen HK: Case of Lacerated liver. London Med Gazette (third series) 7: 1048, 1848
2) Sandblom P: Hemorrhage into the biliary tract following trauma "Traumatic Hemobilia". Surgery 24: 571—586, 1948

3) 永橋正利：急性出血性胆嚢炎の1例．九州医会誌 36：382—384, 1934
4) 富田　隆, 中井昌弘, 東口高志ほか：大量胆道出血を来たした壊死性胆嚢炎の1治験例．日消外会誌 16：1824—1827, 1983
5) 田中　譲, 羽生富二夫, 中村光司ほか：下血の原因診断に難渋した胆石症・胆道出血の1例．胆と膵 9：123—127, 1988
6) Kerr HH, Mensh M, Gould EA et al: Biliary tract Hemorrhage; A souce of massive gastrointestinal bleeding. Ann Surg 131：790—794, 1950
7) Sandblom P: "Hemobilia". Tomas Co, Springfield, Ilinois, 1972, p5—117
8) Grove WJ: Biliary tract hemorrhage as a cause of hematemesis. Arch Surg 83：67—72, 1961
9) 加藤紘之, 鮫島夏樹, 今村光男：Hemobiliaの1例．北海道外科誌 16：107—110, 1971
10) 泉田洋司, 和泉　宏, 安井　達ほか：胆嚢結石に起因したhemobilia—治療例および本邦hemobilia報告例の集計と検討—．消外 7：611—616, 1984
11) Hudson PB, Johnson PP: Hemorrhage from the Gallbladder. N Engl J Med 234：438—441, 1946
12) 杉江三郎, 加藤紘之：胆嚢結腸瘻, 胆道出血および肝内結石を発生, 長い経過を示した78歳の症例．Gastric Med 14：195—300, 1976
13) 古賀正哲, 西元寺秀明, 寺内明子ほか：胆嚢出血の1手術症例．日消外会誌 17：1382, 1984
14) 前多豊吉, 松野　清：胆道出血について．日臨 11：454—450, 1953
15) 松野　清, 豊田恭助：胆嚢卒中症．外科 13：389—391, 1951
16) 槇　哲夫, 対馬慎一郎：肝及び胆道の出血．臨外 13：975—987, 1956
17) Sthal WM Jr: Gastrointestinal tract hemorrhage due to gallbladder disease. N Engl J Med 260：471—474, 1959
18) 鴇田尚彦, 寺田懿徳：胆道炎症に続発せる胆道内大出血の1治験例．外科 23：740—742, 1961

A Case of Hemorrhage of the Gallbladder Complicated with Cholecystitis

Youichi Sakamoto, Shinichi Matsuge and Yasuyuki Takahashi
Department of Surgery, Dohokukinikyo Ichijodori Hospital

A case of hemobilia in a 72-year-old woman is reported. The patient was admitted to our hospital with acute cholecystitis caused by cholelithiasis in October 1990. Three days after admission the patient vomited large amount of blood. A diagnosis of hemobilia was made at emergency gastroendoscopy when blood was seen spurting from the papilla of Vater. Ultrasonography and computed tomography of the abdomen showed a large and expansive gallbladder. On the celiac arteriogram, active bleeding was not demonstrated. Seven days after admission sudden hematemesis recurred. Percutaneous transhepatic gallbladder drainage was performed, and massive old and fresh blood flowed out through the drain. Under the diagnosis of hemorrhage of the gallbladder, surgical exploration was performed. The gallbladder was very large and tense, and it measured 15 cm in length by 7 cm in diameter. The gallbladder was removed. The common bile duct was explored and endoscopic examination of the biliary tract was carried out. There was no evidence of bleeding arising from parts of the other biliary tract. There were four mixed gallstones in the gallbladder. The mucosa of the gallbladder was necrotic and denuted, but was not ulcerated. Microscopic examination showed a gallbladder thickened wall with severe inflammation, edema and hemorrhage. There was no evidence of neoplasm or arteriosclerotic changes. Hemorrhage of the gallbladder is rare. We found sixty one cases in the Japanese literature. If hematemesis or melena are found, hemobilia should be considered a possible cause.

Reprint requests: Youichi Sakamoto　Department of Surgery, Dohokukinikyo Ichijodori Hospital
1-1 Toyooka, Asahikawa Hokkaido, 078 JAPAN