日消外会誌　25（9）：2397～2401，1992年

後腹膜灌流が有効であった感染性壊死性膵炎の1例

長崎大学医療技術短期大学部，西諫早病院*，長崎大学医学部第2外科**
伊藤　俊哉　　千葉　憲哉*　井上　啓爾**　元島　幸一**
山口　　孝**　角田　　司**　兼松　隆之**

症例は50歳の男性で，腹痛，発熱を主訴として来院し，諸検査の結果，重症急性膵炎と診断され，ICU管理のもとで輸液，薬剤，高圧酸素療法を行う．その結果，全身状態と臨床検査成績は急速に改善の方向に向かった．しかし，入院3週目より，再び腹痛，高熱が出現し，WBC 15,500，CRP強陽性，computed tomographyによる画像所見の増悪傾向を示したので，感染性膵壊死の診断で開腹した．手術は後腹膜ルートで膵を含む後腹膜腔に存在する融解した感染壊死組織を用手的に除去し，術後に持続的後腹膜灌流を行った．後腹膜灌流期間は8週を要した．なお，壊死巣よりStaphylococcus aureusを検出した．本法は今までに例をみない新しい術式であり，その意義は後腹膜の感染壊死巣の浄化とともに，術後に新しく産生される感染壊死物質や生物学的活性物質の排除であり，その結果，創傷治癒が促進され，全身状態が改善される．

Key words：infectious necrotizing pancreatitis，retroperitoneal lavage

はじめに

われわれは1970年以来，重症急性膵炎の外科的治療法として，膵病変の主体が後腹膜下組織に波及することに着目して，膵授動兼膵床ドレナージ術を48例に施行してきた[1)2)]．しかし，感染性融解壊死巣が後腹膜下組織に広範に波及する症例では，ドレナージ効果が不十分となり，後腹膜腔膿瘍や敗血症に進行するリスクも高い．そこで広範性感染性膵壊死に対して，後腹膜腔ルートで液化した壊死組織を用手的に除去し，術後に後腹膜腔の持続灌流を行うことにより，著効を呈した症例を経験したので，本術式の意義とともに報告する．

症　例

症例：50歳，男性．

主訴：上腹部痛，発熱．

既往歴ならびに家族歴：特記事項なし．

飲酒歴：20年以上にわたり，機会あるごとに酒を約5合飲んでいた．

現病歴：1991年5月12日に上腹部痛が出現し，近医を受診して鎮痛剤の投与を受けるも疼痛は次第に増強して，嘔吐，腹満，発熱を生ずるようになり，5月22日に入院した．

＜1992年5月13日受理＞別刷請求先：伊藤　俊哉
〒852　長崎市坂本町7－1　長崎大学医療技術短期大学部

現症：体格中等度，栄養良好で，貧血，黄疸はなく，血圧，脈拍に異常はない．腹部はやや膨隆して，右季肋下部ならびに心窩部の圧痛と腸雑音の減弱を認めた．

入院時検査成績では白血球増多，肝機能障害，膵機能障害の所見が認められた（**Table 1**）．胸部単純X線撮影では右側に胸水の貯留を認めた．超音波検査，computed tomography（以下CT）検査，経皮経肝的胆道造影検査などより，胆嚢結石嵌頓，急性胆管炎，急性膵炎の所見が得られた．膵領域のCT所見では膵頭部の腫大が著明で，辺縁不整，低濃度領域の混在，さらに膵周囲，左右腎周囲腔，後腹膜腔，腹腔，右胸腔への液体貯留が認められた（**Fig. 1-1**）．

そこでICU管理のもとに経皮経肝的胆嚢ドレナージ，高カロリー輸液療法，化学療法，高圧酸素療法を施行した．胆嚢穿刺時の胆嚢内胆汁中には細菌は証明されなかった．高圧酸素療法は入院第5病日より開始し，1日当たり2気圧80分間を8日間施行した．その結果，全身状態と臨床検査成績は急速に改善の方向に向かったが，CT画像上，膵病変の改善傾向は認められなかった．入院3週目ごろより再び上腹部痛と高熱が出現し，WBC 15,500，CRP強陽性となり，感染性膵壊死の診断のもとに同年6月24日に開腹術を行った．

手術所見：上腹部横切開にて開腹した．腹水は少量でやや混濁．膵を含む膵領域は著明に腫大し，黒褐色

Table 1　Laboratory data (date of operation: '91. 6/24)

		on admission	preoperative	postoperative	
		'91. 5/22	6/19	7/1	7/24
WBC	/mm³	16,400	15,500	13,900	8,900
RBC	×10⁴ /mm³	4.79	3.77	3.33	3.13
Ht	%	41.9	33.2	29.2	26.5
Plat	×10⁴ /mm³	23.4	25.8	54.3	31.4
PT	second	—	14.2	13.9	14.1
TP	6.4-8.4 g/dl	7.8	6.8	6.7	7.0
GOT	10-40 IU/L	314	17	34	23
LDH	200-430 IU/L	799	567	603	471
γ-GTP	<50 mU/ml	874	260	82	43
T.Bil	0.1-1.2 mg/dl	1.8	1.0	1.0	0.3
FBS	60-110 mg/dl	208	230	122	93
BUN	6-21 mg/dl	14	14	9	6
Ca	8.7-10.4 mg/dl	9.2	8.4	8.3	8.3
CRP	<0.9 mg/dl	+	++	25.8	4.8
PaO_2	mmHg	—	69.2	45.4	—
BE	mEq/L	—	3.2	2.6	—
s-amylase	45-165 S.U.	1141	71	62	56
s-lipase	13-48 U/L	3818	32	67	43
PLA_2 active	1.3-4.0 ng/ml	—	5.6	3.7	2.1
s-trypsin(RIA)	110-460 ng/ml	—	—	520	480
PSTI(RIA)	6.1-14.7 ng/ml	—	—	34	33
elastase I	<400 ng/dl	—	253	445	396

の融解した壊死物質で満たされ，これらの病変は骨盤腔を除いた後腹膜下に広く波及していた．そこで，上行結腸ならびに下行結腸の外側縁の腹膜を全長にわたり切開し，上行結腸と下行結腸をその支持組織とともに後面より授動して，後腹膜下の壊死巣に達した．ついで，融解した壊死巣を指標に手指を挿入して，膵頭部ならびに膵尾部後面に達し，左右より交通させる．すなわち，開腹は行うものの，膵には盲嚢を切開すること無く，後腹膜ルートのみで到達した．

まず，融解した壊死組織を用手的に取り残しの無いように丁寧に掻把した．いまだ融解遊離していない膵実質の壊死部分ならびに血管などの索状物は温存させる．さらに，これら壊死腔内壁に，導尿用のカテーテルを挿入して，注射器を用いて生理的食塩水にて噴射式に繰り返し洗浄した．最後に，膵床部を含む後腹膜腔に灌流用の silicon rubber catheter（22Fr）を4本設置した(**Fig. 1-2**)．これらカテーテルの出口は結腸の裏側の後腹膜ルートで，側腹部の中腋窩線上に出し閉腹した．なお，灌流中に灌流液が腹腔内に流出してくるものを排除する目的で，直腸膀胱窩にドレーンを1本挿入した．しかし，灌流中に灌流液の直腸膀胱窩への漏出はほとんど認められず，ドレーン管は術後3日目に抜去した．

なお，術中に採取した壊死巣の細菌培養で Staphylococcus aureus を検出した．

術後経過：術後は生理的食塩水3～6l/日で後腹膜腔灌流を連日施行した．術後3週目の灌流用カテーテルからの後腹膜腔造影所見を **Fig. 2** に示す．灌流液中の沈殿物は徐々に減少するが，ほぼ透明になるのを待って，カテーテルを徐々に抜去した．灌流期間は8週間であった．栄養管理は術前より高カロリー輸液療法によったが，術後3週目より経口摂取を併用しえた．

術直後より高熱は治まり，膵炎所見を示した血液生化学検査ならびに膵酵素の異常値は徐々に改善し，術後4週目には血清 trypsin 480ng/ml，血清 PSTI 33 ng//ml と軽度異常を示したに過ぎなかった（**Table 1**）．本例は術後4か月目に軽快退院したが，退院時の75g OGT 検査による血糖値（mg/dl）は，前値99，30分値123，60分値155，90分値167，120分値178と lineal pattern を示し，耐糖能障害が持続した．退院1か月目の CT 検査では膵ならびに膵周囲の病変はほぼ正常に復し，社会復帰が可能になった（**Fig. 1-3**）．

Fig. 1 Abdominal CT scans: 1. A scan on admission showing the swelling and irregular margin of the pancreas accompanying low density areas and fluid retention in areas around the kidneys. 2. A scan 6 weeks after the operation. Arrows indicate the lavage tube. 3. A scan about 5 months after the operation. The findings in and around the pancreas were markedly improved. The cystic image in the median frontal region is the stomach after taking a meal.

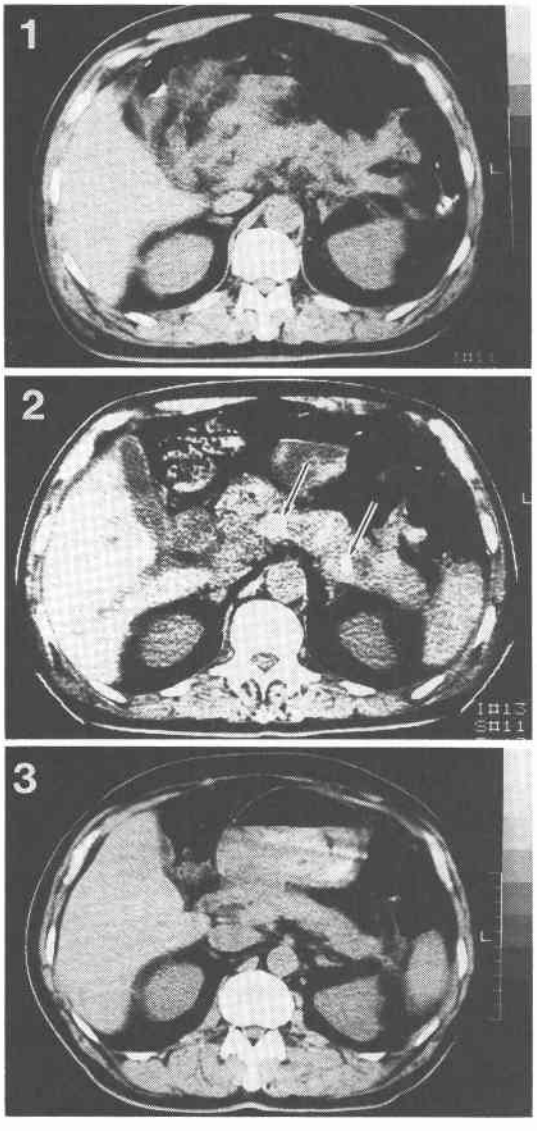

Fig. 2 A retroperitoneogram obtained by infusion of the contrast medium through the lavage tube 3 weeks after the operation. No efflux of the contrast medium into the peritoneal cavity was noted.

考　察

近年，重症壊死性膵炎に対する基本的な手術術式は，膵壊死組織切除術と適切な膵周囲ドレナージ術に大別される．重症壊死性膵炎に対する最も根治的な手段として，古くは，膵全摘術ならびに尾側の膵亜全摘術が試みられた．しかし，回復可能な膵組織をも切除するために，術後に重篤な膵内外分泌機能障害を残したり，また，元来全身状態不良な重症急性膵炎患者にたいして過大な手術侵襲を加えることになり，合併症発生率ならびに手術死亡率が高く，広く普及するには至っていない．これに対して壊死性膵炎例に対する壊死組織除去術は死滅組織のみを用手的に除去するものである．ただし，いまだ壊死巣の境界が不鮮明な場合は，切除範囲の設定が困難である．Howard[3]は急性膵炎発作後1か月ないし1か月以上経過すると，基本的には病変が後腹膜に限局し，容易に死滅組織が識別され，用手的壊死組織除去が可能であると報告した．Begerら[4]は重症急性膵炎例では少なくとも3日間のICU管理下における集中治療を行い，改善の傾向のみられない症例には，臨床的基準によって症例ごとに手術適応を決定するべきであると述べている．彼らによる臨床

的基準とは進行性急性腹症，ショック，敗血症，進行性多臓器不全である[4)5)]．近年，dynamic CT 検査所見によって術前に膵病変の虚血範囲や程度をかなり正確に把握しうるようになり，膵壊死組織切除術の手術適応や手術至適時期の判定の参考に供しうるようになった．

一方，単なる膵周囲ドレナージ術或いは膵床ドレナージ術は急性膵炎のどのような時期でも，またどのような病変であっても実施しうるものである．ただ，粘張度の高い血腫やいまだ液化していない壊死物質の存在下では，たとえ術後に洗浄を繰り返しても，ドレナージ効果が不十分となり，膵を含む後腹膜腔に広く膿瘍を形成することもある．また，ドレナージ術を腹腔内操作で行うと，術後の腸管癒着も避け難い．われわれは膵授動兼膵床ドレナージ術を48例に行ってきたが，そのうち5例に術後膵周囲ならびに後腹膜腔膿瘍の合併を認め，後腹膜腔ドレナージ術を追加した．また，術後に癒着性腸閉塞症を2例に認め，再開腹術を余儀なくされた．

ドレナージ効果をより一層向上させる方法として，open drainage 術[6)]と持続的後腹膜灌流術がある．両術式とも後腹膜に広範囲に感染壊死巣を合併している症例に有効であると思われるが，感染の有無を Ranson 分類やわが国の重症急性膵炎判定基準によって判定することは必ずしも容易ではない．感染の指標としては，高熱の持続，白血球増多と核の左方移動，CRP 陽性，血液細菌培養，血中 endotoxin 検査などがある．孤立性膵膿瘍例に対して応用されている超音波誘導下試験穿刺法も有用であるが，逆に腹腔内感染合併の危険性もありうる．CT 画像検査は感染の有無を判定する上では，ガス像を証明するような特殊な症例を除き，あまり参考にならないと思われる．さて，open drainage 法は開腹によって感染壊死組織除去後，閉腹せずにそのまま開放創としてガーゼ交換によって処置するものであるが，術後の創処置と全身管理が長期間に及び，また膵液瘻，創ヘルニア，創部ならびに消化管出血などの合併症が報告されている[6)]．

本報告は，開腹後に主として後腹膜ルートによって感染壊死巣の排除と後腹膜灌流術を行うものである．後腹膜灌流を円滑に行うためには，術中に後腹膜腔を広く開放し，孤立した壊死巣を残存させないことである．それには各壊死巣間をトンネリングさせて一連の単房性の開放創にした後，壊死巣内の死滅組織を用手的に除去し，かつ十分に洗浄することである．この結果，術後の灌流時に浮遊した感染壊死組織が腹腔内に散布されたり，灌流管が閉塞されることが防止される．

さて，重症壊死性膵炎に対する後腹膜灌流術の報告は僅少である．Beger は重症壊死性膵炎に対して，壊死組織除去兼膵周囲灌流術を行っているが，膵へのアプローチは主として胃結腸間膜ならびに十二指腸間膜の切開による膵前面からのものであり，灌流は盲嚢内を中心とした局所灌流である[4)5)]．Pederzoli ら[7)]も壊死性膵炎における後腹膜下病変の重要性を指摘して，腹腔内ならびに後腹膜腔のドレナージと灌流を行っているが，そのアプローチは腹腔内より直接に膵周囲の後腹膜を切開する方法である．したがって，腹腔と後腹膜腔は交通しており，術後の灌流時に感染壊死物質の腹腔内散布の危険性が無いとはいえない．われわれの後腹膜ルートによる後腹膜灌流法では，灌流液の腹腔内漏出は僅少であり，術後の腸管癒着も回避しうる．

後腹膜灌流術の適応は，感染性膵壊死例であるが，非感染例でも経過中若しくは術後に感染合併の可能性が大であるので適応に含める．膵壊死例の細菌感染率は，発症1週で25%，2週で45%，3～4週で60%と経過を追うに従い上昇する[5)]．なお，急性膵炎に合併する感染性仮性嚢胞などの孤立性膵膿瘍例に対しては従来の膿瘍内ドレナージ術で十分であろう．自験の急性膵炎48手術例のうち，浮腫性膵炎を除いた，出血壊死性膵炎40例の後腹膜下病変は，浮腫性12例，30%，血腫形成4例，10%，出血壊死性24例，60%であった．すなわち，出血壊死性膵炎のうち，70%の症例において出血壊死病変が後腹膜下組織に波及しており，これらの症例は後腹膜灌流の適応と考えることができる．なお，後腹膜下病変が浮腫性ないし非血性液体貯留例では，従来の膵授動兼膵床ドレナージ術で十分と思われるが，術後の腸管癒着を回避するためには後腹膜ルートによるドレナージ術を奨めたい．

後腹膜灌流に腹膜灌流を併用する適応は膵膿瘍が腹腔内に破裂した症例に限られる．なお，単なる腹膜灌流は，腎不全の予防と治療効果は期待できるものの，後腹膜腔の感染壊死巣に対しては無力と思われる[8)9)]．

文　献

1) 伊藤俊哉，赤司光弘，小武康徳ほか：重症急性膵炎に対する Mobilizatin and drainage of the pancreatic bed の効果．日外会誌　72：1354－1356，1971
2) Ito T, Tsuchiya R: Surgical treatment of

acute pancreatitis : the significance of mobilization and drainage of the pancreatic bed. Edited by Sato T, Yamauchi H. Pancreatitis. University of Tokyo Press, Tokyo, 1985, p231—238
3) Howard JM : Delayed debridement and external drainage of massive pancreatic or peripancreatic necrosis. Surg Gynecol Obstet 168 : 25—29, 1990
4) Beger HG, Buchler M, Bittner R et al : Necrosectomy and postoperative local lavage in necrotizing pancreatitis. Br J Surg 75 : 207—212, 1988
5) Beger HG : Surgical management of necrotizing pancreatitis. Surg Clin North Am 69 : 529—549, 1989
6) Bradley EL III : Management of infected pancreatic necrosis by open drainage. Ann Surg 206 : 542—550, 1987
7) Pederzoli P, Bassi C, Vesentini S et al : Retroperitoneal and peritoneal drainage and lavage in the treatment of severe necrotizing pancreatitis. Surg Gynecol Obstet 170 : 197—203, 1990
8) Mayer AD, McMahon MJ, Corfield AP et al : Controlled clinical trial of peritoneal lavage for the treatment of severe acute pancreatitis. New Engl J Med 312 : 399—404, 1985
9) Ihse I, Evarder A, Holmberg JT et al : Influence of peritoneal lavage on objective prognostic signs in acute pancreatitis. Ann Surg 204 : 122—127, 1986

Retroperitoneal Lavage in the Treatment of Infectious Necrotizing Pancreatitis —Report of a Case—

Toshiya Ito, Kenya Chiba*, Keiji Inoue**, Kouichi Motoshima**, Takashi Yamaguchi*, Tsukasa Tsunoda** and Takashi Kanematsu**
The School of Allied Medical Sciences, Nagasaki University
*Nishi-isahaya Hospital
**Second Department of Surgery, Nagasaki University School of Medicine

The patient was a 50-year-old man who visited our hospital with abdominal pain and fever as the primary complaints. A diagnosis of severe acute pancreatitis was made by various examinations, and infusion therapy, chemotherapy and hyperbaric oxygen therapy were administered in the ICU. As a result, the general condition and clinical laboratory findings improved rapidly. However, as abdominal pain and high fever recurred about three weeks after admission, with a WBC of 15,500, strongly positive CRP, and aggravation of CT findings, a diagnosis of infectious pancreatic necrosis was made, and laparotomy was carried out. The operation consisted of removal with the fingers of lysed infected necrotic tissues in the retroperitoneum including the pancreas by the retroperitoneal route, followed postoperatively by continuous retroperitoneal lavage, which was maintained for eight weeks. Staphylococcus aureus was detected in the necrotic foci. This operation was a new procedure. Its objective was elimination of infectious necrotic materials and biologically active materials that may be produced after an operation as well as debridement of infectious necrotic foci in the retroperitoneum. The procedure therefore promotes wound healing and improved the general condition.

Reprint requests: Toshiya Ito The School of Allied Medical Sciences, Nagasaki University
7-1 Sakamoto-machi, Nagasaki, 825 JAPAN