日消外会誌　25（9）：2402～2406，1992年

黄疸を主訴とした膵の漿液性嚢胞腺腫の1治験例

順天堂大学伊豆長岡病院外科，同　病理*

冨木　裕一　李　慶文　船曳　均　森本　俊雄
秋本　亮一　佐々木　浩　桜井　秀樹　中川　敏行
津村　秀憲　渡部　洋三　松本　道男*

今回われわれは，きわめてまれな黄疸を伴った膵の漿液性嚢胞腺腫の1切除例を経験したので報告する．

症例は56歳の男性．黄疸を主訴に来院した．腹部超音波検査および腹部CT検査では，膵頭部に一致して嚢胞性病変を認め，血管造影では腫瘍はhypovascularであった．手術により漿液性分泌物を含む多房性の嚢胞（cystadenoma，serous type）と診断された．

1988年末までの膵の漿液性嚢胞腺腫の本邦報告例に，自験例を加えた69例を集計し検討した．本症の診断は，画像診断による腫瘤の内部構造の描出と内容液の分析によって行われるが，悪性化傾向を有する粘液産生型と良く似た画像所見を示す症例も認められていることから，可能なら積極的に手術することが望ましい．

Key words：serous cystadenoma of the pancreas，mucinous cystadenoma of the pancreas

1．はじめに

膵原発の嚢胞性腺腫は，膵嚢胞性病変の約15％を占める比較的まれな疾患であり[1]，膵管上皮から発生する粘液性嚢胞腺腫（mucinous cystadenoma）と，膵腺房細胞から発生する漿液性嚢胞腺腫（serous cystadenoma）に分類される[2)3)]．今回われわれは，黄疸を主訴としたserous cystadenomaのきわめてまれな1切除例を経験したので報告する．

2．症　例

患者：56歳，男性．

主訴：黄疸．

既往歴：昭和50年，膵炎にて約1か月入院．

家族歴：特記すべきことなし．

現病歴：1989年10月より，黄疸，全身倦怠感が出現し，12月26日に近医を受診し，当院を紹介され入院となった．

入院時現症：体格中等度，栄養状態良好．眼球結膜および皮膚に高度の黄染を認めた．腹部は平坦で，腹部腫瘤は触知しなかった．

入院時検査所見：血液生化学検査では，T-Bil 20.1 mg/dl，D-Bil 13.4mg/dlと著明な増加を認め，腫瘍マーカーはcarbohydrate antigen（CA19-9）が139U/mlと高値を示した．

Ultrasonography（以下US）：肝内胆管と総胆管の著しい拡張と，膵頭部に多発性嚢胞様の低エコー領域を認めた．

Computed tomography（以下CT）：単純CTでは，膵頭部に低濃度影を有する分葉状の隔壁構造を持つ腫瘍を認め，造影CTでは腫瘍の濃染像と，膵体部から尾部にかけて，膵管の著明な拡張と膵石を認めた（**Fig. 1a，b**）．

Percutaneous transhepatic cholangiography（以下PTC）：総胆管径は15mmと拡張し，極度の屈曲，変位を認めた．膵内胆管は途絶し，完全閉塞像を示したが，腫瘍との交通は認めなかった（**Fig. 2**）．

Endoscopic retrograde cholangiopancreatography（以下ERCP）：主膵管は頭部に拡張を認め，慢性膵炎の像を示していたが，頭体部から尾部にわたり，著明な拡張，蛇行と造影剤のpoolingを認めた．また副膵管の下方への圧排像も認めた．総胆管は造影されず，膵管と膵頭部嚢胞内との交通も認めなかった（**Fig. 3**）．

血管造影：膵に明らかな腫瘍血管増生などの異常は認めなかったが，動脈相では前・後膵十二指腸動脈，および横行膵動脈の枝に嚢胞に起因する圧排像が認め

＜1992年5月13日受理＞別刷請求先：冨木　裕一
〒410-22　静岡県田方郡伊豆長岡町長岡1129　順天堂伊豆長岡病院外科

Fig. 1 a: Abdominal plain CT showing a low density mass with septal structures in the head of the pancreas. b: Enhanced abdominal CT showing a markedly dilated pancreatic duct and a multilocular cyst covering the head to the tail end of the pancreas.

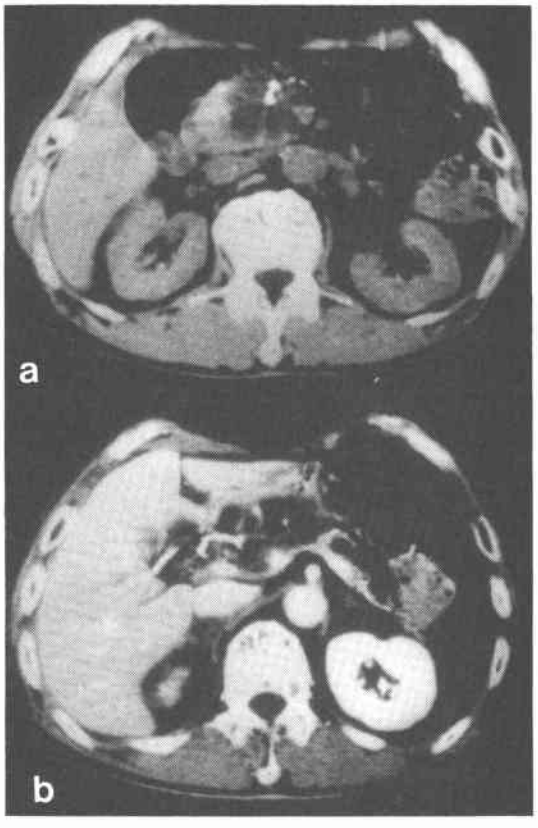

Fig. 2 PTC examinations showing dilation and curving of the common bile duct and total obstruction of the intrapancreatic duct.

Fig. 3 ERCP shows dilation and meandering of the main pancreatic duct, pooling of contrast medium, and inferior compression of the accessory pancreatic duct.

られた．静脈相では，膵頭部に一致してわずかに多房性嚢胞の隔壁と，腫瘍の一部に血管新生を認めた．

以上より，膵嚢胞性腫瘍，慢性膵炎の診断で1990年1月22日開腹手術を施行した．

手術所見：膵頭部に，多数の小嚢胞が蜂巣状に集簇し，嚢胞内容液は漿液性であった．手術は，胃十二指腸球部温存膵頭十二指腸切除術（Traverso's method[4]）を施行した．

切除標本所見：膵頭部に，4.0×3.0×3.0cm 大の膵実質との境界が比較的明瞭な大小多数の漿液性嚢胞が集合した腫瘍を認めた．主膵管は腫瘍の中心部を通過し，拡張した膵管内に数個の膵石が嵌頓していた．総胆管は嚢胞の総胆管壁外からの圧迫により著しく屈曲し，嚢胞の一部は膵内胆管内腔へ突出発育し，内腔を閉塞していた（**Fig. 4**）．

組織標本所見：腫瘍は多数の小嚢胞の集簇からなり，その配列は一層ないし数層の立方上皮で覆われ，上皮細胞の核は小型類円形で大きさも比較的整っていた（**Fig. 5**）．

術後経過は良好で，1990年 3 月16日に退院し，現在

Fig. 4 Resected specimens: The tumor excised is 4×3×3cm in size and consited many small cysts. The size of each cyst is less than 1cm in diameter. Marked dilation and several pancreatic stones are also evident in the main pancreatic duct (arrow).

Fig. 5 Pathological findings: The cystic wall is covered with cuboidal epithelium. (Hematoxylin and Eosin, ×40)

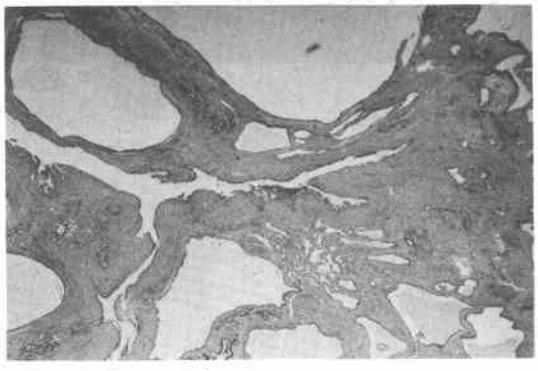

外来でfollow up中である.

3. 考　察

膵嚢胞腺腫はHodgkinson[2]やCompagnoら[3]により，嚢胞に含まれる内容液の性状により漿液性嚢胞腺腫（serous cystadenoma）と粘液性嚢胞腺腫（mucinous cystadenoma）に分類されている.

粘液産生型（mucinous type）は，悪性化傾向が高いとされ，現在まで報告されている膵嚢胞腺癌は，すべてこのタイプから生じたものと考えられている.一方，本症例のごとく漿液産生型（serous type）は，明らかな悪性化の報告は認められていない.

和田ら[5]によると，serous typeはmucinous typeの約1/2の頻度であるとされている.

われわれが集計した1988年末までの本邦報告例は68例で，これに自験例を加え検討した.

年齢は21歳から85歳にわたり，平均年齢は59.6歳であった．性別は男性18例，女性47例と女性に多く，男女比は1：2.6であった.

症状は無症状で発見されたものが19例（28%）と最も多く，そのうちの15例が検診で偶然発見されていた．また胆石症の手術中に発見されたものが2例認められた．ついで腹部腫瘤17例(24%)，腹痛，腹部不快感が10例（14%）であり，その他，嘔気，食欲不振などの消化器症状が少なからず認められた．自験例のような閉塞性黄疸を伴ったserous typeは，6例（9%）[6)~9)]であった．Friedmanら[10]は，黄疸を有する症例はserous typeに多く，その理由に膵頭部に発生する頻度が比較的多いことをあげている．しかし，本邦報告例の発生部位は頭部23例，頭体部2例，体部14例，体尾部12例，尾部13例，全体1例で，部位別の特徴はみられなかった．また頭部に発生した23例のうち，7例に腫瘤を触知しているが，黄疸を伴った6例において腫瘤触知は1例のみであり，本症の黄疸をきたす機序は腫瘤の大きさとは相関していないと考えられる．しかしながら自験例を含む4例にcysticに拡張した病変の総胆管内腔への浸潤性発育による閉塞が認められており，これが本症の黄疸発生の機序の主因と推定される.

腫瘍の大きさ（長径）は，最小1.0cmから最大21.0cmで平均5.8cmであった．個々の嚢胞の大きさについてみると，serous typeは，microcystic adenomaの別名のごとく，その径は数mmであり，最大でも2cmを超えないとされている．しかし，肉眼的に明らかに嚢胞と識別できるほど比較的大きな嚢胞で構成されているものもいくつか認められる.

上部消化管透視では，30%に膵嚢胞による胃・十二指腸の圧排所見を認め，無症状で発見された19例のうち，7例が上部消化管の検診で発見されている.

USにより発見された症例は，無症状であった症例も含め18例で，微小な膵嚢胞の発見にUSは有用である．しかし，本症のエコーレベルに特徴的なものはなく，尾関ら[11]は，微小嚢胞が密在する場合は高エコー均一で，1～2cmの肉眼的に明らかな嚢胞からなる場合は無エコー多房性嚢胞像となり，両者の中間型が種々存在すると述べている．本邦報告例では，低エコー像13例，高エコー像7例，充実性腫瘍像6例，多房性嚢胞像5例とさまざまで，腫瘍の内部構造を考慮に入れ診断することが重要である．さらに嚢胞のUSガイド

下での経皮的穿刺術により，嚢胞内容液を分析することも質的診断に有用と思われる[12]．

CTでは，単純CTでlow density areaを示したものは30例（71%）で最も多く，ついで多房性嚢胞と記載されたものが6例であった．また造影CTでは，腫瘍の実質部が造影され，中心部に放射状の高吸収値領域が認められることが本症の特徴である．さらに腫瘍内部の石灰化"Sunburst Calcification"を約20%に認めるとされている[10]．記載のあったものに限ってみると，造影により腫瘍周囲に濃染像を認めた症例は17例（40%），腫瘍内部に石灰化を認めた症例は9例（21%）であった．一方mucinous typeのCT像は，単胞性もしくは多房性の均一なlow density areaを示し，造影CTによって壁あるいは隔壁の一部に強いenhancementが認められる特徴がある．また，壁の一部にfocal calcificationがみられることもある[13]．したがって単純CTでlow density areaを認めた場合は，必ず造影CTを行う必要があると思われる．

ERCPでは，serous typeでは嚢胞が膵実質内で発育するため，主膵管の変位屈曲，狭窄，拡張，壁不整などの変化が認められる．mucinous typeでは主膵管は屈曲伸展が主体で狭窄，拡張，壁不整は伴わず萎縮性であり，分枝は造影されにくい特徴がある．また主膵管と嚢胞との間に交通が認められることはきわめてまれである[14]．

血管造影ではmucinous typeが全体としてhypovascularを示すのに対して，serous typeはhypervascularな腫瘍として描出され，腫瘍血管増生と毛細管相での腫瘍濃染がみられるという報告が多く，血管造影を施行した41例中34例（83%）がhypervascular tumorの所見を示した．したがって，本症の質的診断には血管造影は欠かせぬものと思われる．しかし，自験例を含むhypovascularを呈した7例は，大きさがいずれも4cm以下の比較的小さい腫瘍であることの他に，特徴は認められず，その鑑別診断は容易ではない．

本邦報告例の術前診断について記載のあった35例のうち，術前にserous cystadenomaと診断されたものは10例で，そのうち7例が疑診例であり，本症の診断の難しさを現している．しかし，serous typeとmucinous typeは，それぞれ生物学的悪性度も異なるため，治療方針も自ずから違ってくるので，術前の画像診断や嚢胞内容液の分析により，総合的に判断することが重要であると思われる．

治療に関しては，ほぼ全例に切除術が施行されており，切除術式がはっきりしないものも少なくないが，膵頭十二指腸切除術12例，膵体尾部切除術20例，膵尾部切除術5例，腫瘤摘出術8例，試験切除術1例であった．本症は，はっきりした悪性化傾向が認められていないことから，診断が確定すれば必ずしも切除術を必要としない[3]との意見もある．しかし，術前診断がつきにくく，悪性も否定できないことや，serous typeでありながらmucinous typeと良く似た画像所見を示す症例も少なからず認められているため，可能なら積極的に切除術を行うべきであると考える．

文　献

1) Freeny PC, Weinstein CJ, Taft DA et al: Cystic neoplasms of the pancreas. New angiographic and ultrasonographic findings. Am J Roentgenol 131：795—802, 1978
2) Hodgkinson DJ, ReMine WH, Weiland LH: Pancreatic cystadenoma. A clinicopathologic study of 45 cases. Arch Surg 113：512—519, 1978
3) Compagno J, Oertel JE: Microcystic adenomas of the pancreas (glycogen-rich cystadenomas). A clinicopathologic study of 34 cases. Am J Clin Pathol 69：289—298, 1978
4) Traverso LW, Longmire WP: Preservation of the pylorus in pancreatic duodenectomy. Surg Gynecol Obstet 146：959—962, 1978
5) 和田祥元，黒田　慧，森岡恭彦ほか：腫瘍性膵嚢胞とその外科治療．胆と膵　5：1145—1163, 1984
6) 岸　清志，竹内　勤，日野原徹ほか：胆管造影ならびに組織学的上興味ある所見を示した膵頭部嚢胞腺腫の1例．外科　41：404—406, 1979
7) 林　仁守：膵癌が疑われた2症例．診断と治療 75：1358—1361, 1987
8) 藤森恭孝，木元正利，岩本末治ほか：膵Serous Cystadenomaの1例．川崎医誌　14：690—694, 1988
9) 平田　勝，長堀順二，紙田信彦ほか：閉塞性黄疸を伴った漿液性膵嚢胞腺腫の1例．胆と膵　9：1111—1116, 1988
10) Friedman AC, Lichtenstein JE, Dachman AH: Cystic neoplasms of the pancreas. Radiological-pathologicl correlation. Radiology 149：45—50, 1983
11) 尾関　豊，鬼東惇義，林　勝知ほか：漿液性膵嚢胞腺腫の1例と本邦報告例の検討．膵臓　3：577—584, 1988
12) 長堀　萎，河野哲夫，在原文夫ほか：膵嚢胞性疾患の鑑別診断—特に嚢胞内容液の分析を中心として．日消外会誌　21：1269—1276, 1988

13) 仲田文造, 西脇英樹, 佐竹克介ほか：漿液性膵嚢胞腺腫の1症例. 胆と膵　8：1703—1707, 1987
14) 渡辺五郎, 宇田川晴司, 鈴木正敏ほか：嚢胞性膵腫瘍の画像診断と臨床. 腹部画像診断　17：427—431, 1987

A Case of Serous Cystadenoma of the Pancreas with a Main Complaint of Obstructive Jaundice

Yuichi Tomiki, Yoshifumi Ri, Hitoshi Funabiki, Toshio Morimoto, Ryoichi Akimoto,
Hiroshi Sasaki, Hideki Sakurai, Toshiyuki Nakagawa, Hidenori Tsumura,
Yozo Watanabe and Michio Matsumoto*
Department of Surgery and Department of Pathology*, Juntendo-Izunagaoka Hospital

We recently resected a serous cystadenoma of the pancreas with obstructive jaundice in our department and the case report is presented in this article. A 56-year-old man visited our hospital with a main complaint of jaundice. An abdominal ultrasonogram and CT scan revealed a cystic lesion corresponding with the head of the pancreas, and angiography showed the tumor to be hypovascular. Serous cystadenoma was then diagnosed after laparotomy. Up to the end to 1988 a total of 69 patients, including ours, with serous cystadenoma of the pancreas were reported in Japan and are reviewed in this study. This disease is routinely diagnosed by imaging, description of the internal structure of the mass, and analysis of its contents. However, because some cases show image findings similar to those of mucinous type which tend to be malignant, it is desirable to confirm the diagnosis surgically.

Reprint requests: Yuichi Tomiki　Department of Surgery, Juntendo-Izunagaoka Hospital
1129 Nagaoka Izunagaoka-cho, Tagata-gun, Shizuoka, 410-22 JAPAN