日消外会誌　25（9）：2417～2420，1992年

膵体尾部癌に対する腹腔動脈合併切除を伴う全胃温存膵体尾部切除術

熊谷総合病院外科，千葉大学第2外科*

中郡　聡夫　　三好　弘文　　角田　洋三　　竹内　英世
岩下　　力　　浅野　武秀*　　磯野　可一*

全胃を温存して消化吸収機能を考慮するとともに，腹腔動脈を根部から合併切除した膵体尾部切除により治癒切除しえた膵体尾部癌を経験したので報告する．症例は75歳の女性．食欲不振と体重減少を主訴に当院受診し，精査の結果，膵体尾部癌と診断された．入院時 cartinoembryonic antigen 57.8 ng/ml，carbohydrate antigen 19-9 775U/ml，elastase-1 510ng/dl と腫瘍マーカーが高値を示した．腹部血管造影検査上，脾動脈は起始部から造影されず，脾静脈の閉塞も認めた．腹部超音波検査および computed tomography でも膵癌は腹腔動脈周囲まで浸潤していた．以上より，Appleby 手術にならい腹腔動脈を根部より合併切除する膵体尾部切除術を施行するとともに，右胃大網動脈を温存して全胃を温存しえた．術後経過は順調で第21病日に退院した．本術式は根治性を高めると同時に消化吸収機能も温存しえる優れた術式で，膵体尾部癌に対して推奨しえる術式と考えられた．

Key words：distal pancreatectomy，dissection of the celiac axis，preservation of the entire stomach

はじめに

Appleby 手術と同様に腹腔動脈を根部から合併切除しながら，全胃は温存する膵体尾部切除術により治癒切除しえた膵体尾部癌を経験した．膵体尾部癌に対する Appleby 手術の報告は散見されるが[1)~3)]，腹腔動脈を根部で切除し全胃を温存する術式の報告は少ない．そこで症例の概略と施行した手術術式を報告する．

症　例

患者：75歳，女性．

主訴：食欲不振および体重減少．

既往歴：特記すべきことなし．

家族歴：母が肝臓癌で死亡．

現病歴：1991年4月ごろより食欲不振出現し，その後半年間で5kg の体重減少を認めた．同年9月近医受診し，cartinoembryonic antigen（以下 CEA）17.0ng/ml，carbohydrate antigen 19-9（以下 CA19-9）524U/ml と高値を指摘されて精査目的で熊谷総合病院内科に入院した．

入院時現症：黄疸なし．腹部に，自発痛および圧痛を認めず，腫瘤も触知しなかった．

入院時検査成績：血算および血液生化学検査には異常を認めなかった．腫瘍マーカーは CEA 57.8ng/ml，CA19-9 775U/ml とさらに高値となり，また elastase-1も510ng/dl と高値を示した．

腹部超音波所見（ultrasonography；US）：膵体尾部に30×40mm の低エコーを示す腫瘍を認め，腫瘍は腹腔動脈および上腸間膜静脈に一部接していた．

Computed tomography（CT）所見：Slow injection CT で膵体尾部を占拠する不整形の low density mass を認め，一部腹腔動脈に接していた（**Fig. 1**）．

内視鏡的逆行性膵管造影：主膵管は膵体尾部で途絶像を認めた．頭側膵管には異常を認めなかった．

血管造影所見：脾動脈は起始部より全く造影されなかった（**Fig. 2**）．腹腔動脈，背側膵動脈，左胃動脈および上腸間膜動脈には encasement を認めなかった．脾静脈は造影されず膵癌の浸潤が示唆されたが，上腸間脈静脈への浸潤を疑わせる所見はなかった．

以上の諸検査より膵体尾部癌と診断した．腹腔動脈合併切除を伴う膵体尾部切除術を施行すれば切除可能と判断し，1991年10月23日手術施行した．

手術所見：正中切開で開腹．腹水，肝転移および腹膜播種は認めなかった．膵体尾部に長径約5cm の腫瘍を認めた．本症例では胆嚢結石症を合併していたので，

＜1992年5月13日受理＞別刷請求先：中郡　聡夫
〒360　熊谷市中西4－5－1　熊谷総合病院外科

Fig. 1 Slow injection CT

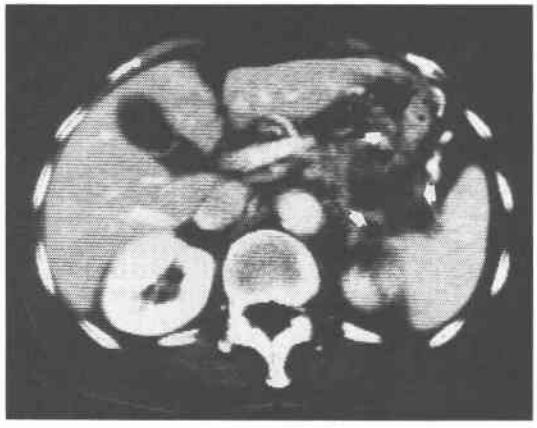

Fig. 2 Abdominal angiography. The splenic artery is occluded at its origin from the celiac artery.

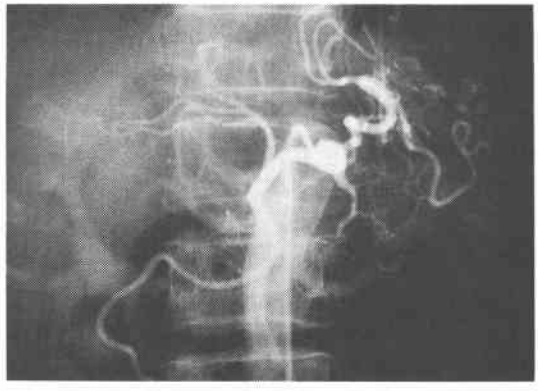

まず胆嚢摘出術を行った．肝十二指腸間膜を郭清し，門脈，固有肝動脈および胃十二指腸動脈にテーピングした．膵体尾部癌は脾動脈根部まで浸潤しており術前の血管造影所見と一致した．腹腔動脈根部を露出してテーピングしえたので，腹腔動脈合併切除を伴う膵体尾部切除により切除可能と判断した．右胃動脈はリンパ節郭清のため切除した．次いで膵の切離を上腸間膜静脈上で行い，膵断端を縫合閉鎖した．No. 8およびNo. 9リンパ節を郭清し，腹腔動脈を根部で切離した．総肝動脈は胃十二指腸動脈分岐直前で切離した．脾静脈も根部で切離した．胃への血流は右胃大網動静脈のみ温存し，その他の流入血管は切離した．膵癌は後面で左副腎と癒着していたので左副腎全摘も施行して，腹腔動脈合併切除を伴う膵体尾部切除兼脾摘術を終了した（**Fig. 3**）．膵癌取扱い規約[4]に従い所見を整理すると以下のごとくである．

Fig. 3 Schema of gastric-preserving distal pancreatectomy with dissection of the celiac trunk. The right gastric artery was divided at its origin from the common hepatic artery. The right gastroepiploic artery was only preserved for supplying blood flow to the stomach.

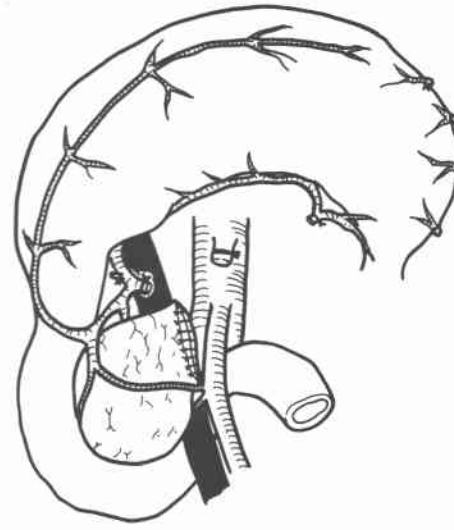

手術所見：Ptb, T_3, 5.0×4.0×3.0cm, sclerosing type, S_2, Rp_3, PV_3, A_3, Plx(−), P_0, H_0, N_1(+), M (−), stage IV

病理組織所見：well diff. tubular adenocarcinoma, scirrhous type, INFγ, ly_2, v_0, ne_1, d (+), se, rpi (左副腎), $pvsp_2$, a_2 (asp), plx (−), pw (−), ew(−)リンパ節転移はNo. 10, No. 11, No. 14Vに認め，N1(+)．R2郭清手術のため絶対治癒切除であった．

術後経過：術後の経過は順調で第21病日に退院した．肝機能検査では第1病日に，GOT 211IU/l, GPT 142IU/lと上昇したものの以後漸減し術後7病日には正常化した．腫瘍マーカーでは退院時すでに，CEA 0.8 ng/ml, CA19-9 34U/mlと正常化した．術後3カ月に施行した内視鏡検査では胃および十二指腸に異常を認めず胃内容の停滞も認めなかった．術後6か月現在再発を認めていない．

考　察

膵体尾部癌の治療成績は今日なおきわめて不良である．一般に膵体尾部癌の切除率は膵頭部癌と比べて低く，尾形らは膵頭部癌（Ph）の切除率75.0%に対し膵

体尾部癌の切除率は37.5%であったと述べている[5].

膵体尾部癌の切除率向上の一つの試みとして，腹腔動脈を根部より切離し胃全摘も施行するAppleby手術が報告されている[1)~3)]. 藤田[3)]は膵体尾部癌に対するAppleby手術症例8例を集計報告し，根治性に優れた術式と述べている.

しかし今日膵癌の術式選択の上では，根治性にもまして患者のquality of life（以下QCL）がより重要視される傾向にある. 著者は膵体尾部切除を伴うAppleby手術の経験はないが，膵頭部浸潤胃癌に対して胃全摘兼膵頭十二指腸切除術を2例に施行し，2例とも術後の栄養管理に大変苦労した経験を持っている. また膵頭十二指腸切除術に関しても術後の消化吸収機能を考慮して，慢性膵炎や乳頭部癌ばかりでなく膵頭部癌に対しても幽門輪温存膵頭十二指腸切除術(pylorus-preserving pancreatoduodenectomy：以下PPPD)が施行されるようになりつつある. 全胃を温存するPPPDは，術後遠隔期のQOLが非常に優れており膵頭部癌の予後においても差が無いとする報告も多い[6)~11)].

そこで膵体尾部癌のAppleby手術でもQOLを考慮し全胃を温存する試みがなされつつある. 菱沼[12)]は全胃を温存し腹腔動脈合併膵体尾部切除を施行した膵体尾部癌の2例を報告し，術後のQOLは良好であったと述べている. 真辺[13)]も同様の術式で切除しえた膵体尾部癌を1例紹介している.

この3例では胃への血流として右胃動脈と右胃大網動脈を温存している. われわれの症例ではリンパ節郭清と手術操作上の便宜のために右胃動脈を切離したため，胃への血流は右胃大網動脈と食道からの枝のみとなった(**Fig. 3**). しかし術後経過は順調で，退院後の胃内視鏡検査でも胃粘膜に異常所見を認めず，胃内容の停滞も認めなかった. 患者は75歳と高齢にも関わらず，退院後のQOLも良好で日常生活に全く支障を認めていない.

また本症例は脾動脈根部および左副腎に癌浸潤を認めたが腹腔動脈を起始部より合併切除し左副腎も合併切除したため，膵臓癌取扱規約上の治癒切除であった. CEAおよびCA19-9も術後正常化し予後の期待しえる症例である. 実際，術後6か月現在も再発の兆候を認めていない.

本術式に関しては，全胃を温存することによって根治性の面で劣る可能性が問題となる. これは従来の胃切除を伴うPDとPPPDとの間でも問題になる点であるが，簡単には結論を出しえぬ問題である. 膵癌が胃へ直接浸潤する場合や胃周囲リンパ節転移陽性例に関しては胃切除が必要と思われる. 膵癌の胃周囲リンパ節への転移率の検討や再発形式からみた検討がさらに必要であろう. しかしPPPDに関しては従来のPDと遠隔成績に差が無いことが報告されており[7)~9)]，本術式も症例の長期追跡から遠隔成績を検討する必要があろう.

全胃を温存し腹腔動脈合併切除を伴う膵体尾部切除は，切除率を向上させ根治性を高めると同時に良好なQOLを得られる優れた術式で膵体尾部癌では考慮すべき術式と考えられる. 今後はさらに本術式を多くの症例に適応しその成績を検討する所存である.

文　献

1) 二村雄次, 服部龍夫, 三浦　馥ほか：Appleby術式による進行膵体尾部癌の切除経験. 手術　30：885—889, 1976
2) 今泉俊秀, 中村光司, 高田忠敬ほか：Appleby手術によって切除しえた膵体尾部癌の1例. 外科　41：532—537, 1979
3) 藤田　徹, 今泉俊秀, 吉川達也ほか：Appleby手術兼門脈合併切除によって切除し得た膵体尾部癌の1例. 膵臓　2：122—128, 1987
4) 日本膵臓学会編：膵癌取扱い規約. 第3版. 金原出版, 東京, 1986
5) 尾形佳郎, 高橋　伸, 相浦浩一ほか：膵癌に対する血管合併切除術の評価. 外科　53：1409—1418, 1991
6) Traverso LW, Wpjun L: Preservation of the pylorus in pancreaticoduodenectomy. Surg Gynecol Obstet 146：959—962, 1978
7) Grace PA, Pitt HA, Longmire WP: Pylorus preserving pancreatoduodenectomy. An overview. Br J Surg 77：968—974, 1990
8) Grace PA, Pitt HA, Longmire WP: Pancreatoduodenectomy with pylorus preservation for adenocarcnoma of the head of the pancreas. Br J Surg 73：647—650, 1986
9) Braasch JW, Rossi RL, Watkins E et al: Pyloric and gastric preserving pancreatic resection. Ann Surg 204：411—418, 1986
10) 鈴木　敞, 濱中裕一郎, 丹黒　章ほか：幽門輪温存膵頭十二指腸切除—その後の知見—. 外科　53：1419—1428, 1991
11) 尾形佳郎, 白部多可史, 菱沼正一ほか：術後の病態からみた膵頭十二指腸切除の再建術式の評価. 消外　13：1217—1225, 1990
12) 菱沼正一, 尾形佳郎, 松井淳一ほか：全胃を温存し腹腔動脈合併膵体尾部切除術を施行した膵体尾部癌の2例. 日消外会誌　24：2782—2786, 1991
13) 真辺忠夫, 大塩学而, 戸部隆吉：膵癌. 外科治療　65：415—420, 1991

A Case of Carcinoma of the Body and Tail of the Pancreas Treated by Gastric-preserving Distal Pancreatectomy with Dissection of the Celiac Trunk

Toshio Nakagori, Hirohumi Miyoshi, Yozo Tsunoda, Hideyo Takeuchi, Riki Iwashita,
Takehide Asano* and Kaichi Isono*
Department of Surgery, Kumagaya General Hospital
*Second Department of Surgery, Chiba University School of Medicine

A case of carcinoma of the body and tail of the pancreas treated by gastric-preserving distal pancreatectomy with dissection of the celiac artery is reported. A 75-year-old woman was admitted to our hospital complaining of loss of appetite and weight loss. Computed tomography and abdominal angiography revealed invasion of both the splenic artery and the splenic vein by carcinoma of the body and tail of the pancreas, so we performed gastric-preserving distal pancreatectomy with dissection of the celiac trunk. The right gastric artery was divided at its origin from the common hepatic artery. The right gastroepiploic artery was preserved only for supplying blood to the stomach. The post-operative course was uneventful. At the time of discharge from the hospital on the 21st postoperative day, she was eating a regular diet. An upper gastrointestinal series showed normal gastric activity. We believe gastric-preserving distal pancreatectomy with dissection of the celiac artery has a significant role to play in the management of patients with pancreatic carcinoma.

Reprint requests: Toshio Nakagori Second Department of Surgery, Chiba University School of Medicine
1-8-1 Inohana-cho, Chiba-shi, 280 JAPAN