日消外会誌　25（9）：2421～2425，1992年

脾内に波及した膵仮性嚢胞の2手術治験例

鹿児島大学第2外科，同　第2内科*

石部　良平　　田中　紘輝　　山田　和彦　　石崎　直樹
西村　明大　　吉嶺　巡　平　明　　松元　淳*

脾内に発生した膵仮性嚢胞の2手術治験例を経験した．症例1は27歳の男性で，約10年間の飲酒歴を有していた．術前診断は脾嚢胞で開腹したが，膵尾部の強い炎症性癒着を認め膵尾部・脾合併切除術を施行した．嚢胞内容液のアミラーゼ値が63,600So.Uと高値を示し，また病理組織学的にも脾内膵仮性嚢胞と診断された．症例2は40歳の男性で，飲酒歴は約20年であった．術前，腹部エコーなどにより脾内嚢胞を発見され，エコーガイド下に穿刺ドレナージが施行された．嚢胞内容液のアミラーゼ値が162,780So.Uと高値であったため，脾内膵仮性嚢胞と診断し，膵尾部・脾合併切除術を施行した．本症はまれな疾患で，本邦では教室例を含めて27例の論文報告をみるのみである．また，嚢胞穿刺により本症を診断しえたものはわれわれの1例を含めて3例のみである．本症の治療として膵尾部・脾合併切除術が第1選択である．

Key words: pancreatic pseudocyst involving the spleen, alcoholic pancreatitis, splenectomy and distal pancreatectomy

はじめに

脾内膵仮性嚢胞の多くは膵炎が原因とされるまれな疾患である．術前に診断されることは少なく，術中もしくは術後の診断が一般的である．われわれは，アルコール性膵炎が原因と思われ，脾内に波及した膵仮性嚢胞の2手術治験例を経験したので報告する．

症　例

症例1：27歳，男性．

主訴：左季肋部痛．

家族歴：特記事項なし．

既往歴：外傷の既往はなく，6年前に急性膵炎を指摘されている．

飲酒歴：日本酒3合程度，3～4回/週を約10年間継続．

現病歴：昭和58年4月，誘因なく左季肋部痛，発熱などが出現し，近医を受診した．Computerized tomography（CT）などより膵嚢胞，慢性膵炎を疑われて当科を紹介された．

現症：栄養状態，良好．腹部では肝，腎は触れず，左季肋部に圧痛を伴う表面平滑な腫瘤を約3cm触知した．

＜1992年5月13日受理＞別刷請求先：石部　良平
〒890　鹿児島市桜ケ丘8―35―1　鹿児島大学医学部第2外科

検査所見：入院時，白血球数が9,600/mm³とやや多く，血中，および尿中アミラーゼ値も各々329So.U（正常値：50～200So.U），1359So.U（正常値：50～800So.U）と高値であった．腹部エコー検査では，左上腹部に10.7×11.9cm大の嚢胞性腫瘤が認められた（**Fig. 1a**）．CTでは，左上腹部にwater densityを有する腫瘤を認め，脾臓実質は圧排され，ほとんど抽出されていない（**Fig. 1b**）．また腹腔動脈造影では，脾動脈が下方に圧排伸展されており，さらに脾動脈分枝は強く伸展されていた（**Fig. 1c**）．以上より脾嚢胞と診断し，開腹術を施行した．膵は全体的に硬く，上縁が胃後面に癒着していた．腫瘤は膵上縁，胃後面，左横隔膜下に存在する小児頭大の嚢胞で，脾実質は下方に圧排されていた．穿刺吸引した嚢胞内容液は黒褐色で，量は約2,000mlであった．手術は膵尾部，脾合併切除術を施行した．内容液のアミラーゼ値は63,600So.Uと高値を示した．摘出標本で嚢胞は脾臓の被膜に包まれており，膵実質内との交通を示す小孔が認められた（**Fig. 2a**）．病理組織学的には嚢胞壁は線維性結合組織からなっており，膵仮性嚢胞と診断した（**Fig. 2b**）．

症例2：40歳，男性．

主訴：左側腹部痛．

家族歴：特記事項なし．

既往歴：外傷の既往なく，1年前に急性膵炎の診断

Fig. 1 Case 1. a : Echogram, b : Computerized tomogram, c : Celiac angiogram

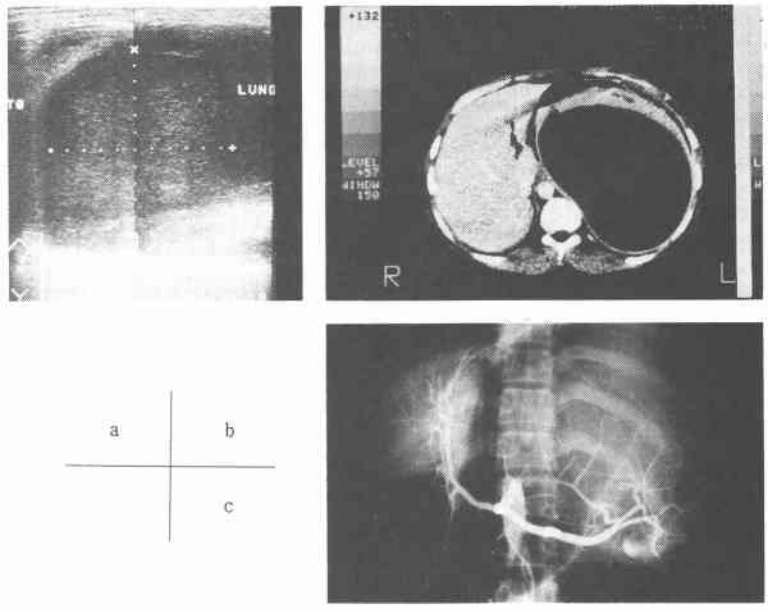

Fig. 2 Case 1. a : above. Macroscopic findings. Arrow indicates the communication between the pancreas (PAN) and the spleen. b : below. Microscopic findings of the pseudocyst The wall consists of the fibrous connective tissue. H-E staining, ×40



を受けている．

飲酒歴：焼酎2合/日を約20年間続けている．

現病歴：元成2年4月，左側腹部痛が出現したが放置していた．しかし，断続的に腹痛が出現し，次第に増強したため同年7月，近医を受診し，腹部エコーで左上腹部の腫瘤を指摘され当院第2内科を紹介された．

現症：栄養状態，良好．腹部は平坦で，腫瘤および肝，腎などは触知しなかった．

検査所見：血清アミラーゼ値が224So.Uとやや高値であった．腹部エコーで脾内に嚢胞性腫瘤が数個認められたため，エコーガイド下に経皮的穿刺を施行した．嚢胞内容液は黒褐色で，アミラーゼ値が162,780So.Uと高値を示していた．嚢胞内にカテーテルを留置し，ドレナージを行った．**Fig. 3**はドレナージ前後の嚢胞造影像である．大きな嚢胞は完全消失には至らず，腹部エコーで他にも小嚢胞が数個見られたため当科に転科し，脾内膵仮性嚢胞の診断で開腹術を施行した．膵尾部が硬く，脾門部と強固に癒着しており，慢性膵炎を思わせた．脾上極後方に嚢胞性腫瘤が見られ，肉眼的に脾の被膜に覆われていた．手術は膵尾部，脾合併切除術を施行した．摘出標本では嚢胞内は凝血塊様壊死物質で満たされており，膵尾部との交通は確認できなかった（**Fig. 4a**）．また病理組織学的検査では嚢胞

Fig. 3 Cystogram of Case 2
Left : Before drainage, Right : 4days after drainage

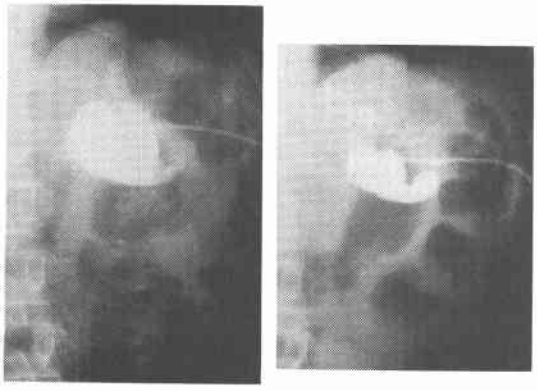

Fig. 4 Case 2. a : above. Macroscopic findings. A large quantity of blood coagula occupies the cystic cavity. b : below. Microscopic findings of the pseudocyst. The cyst is surrounded by the splenic parenchyma. Its wall consists of the fibrous connective tissue. H-E staining, ×40

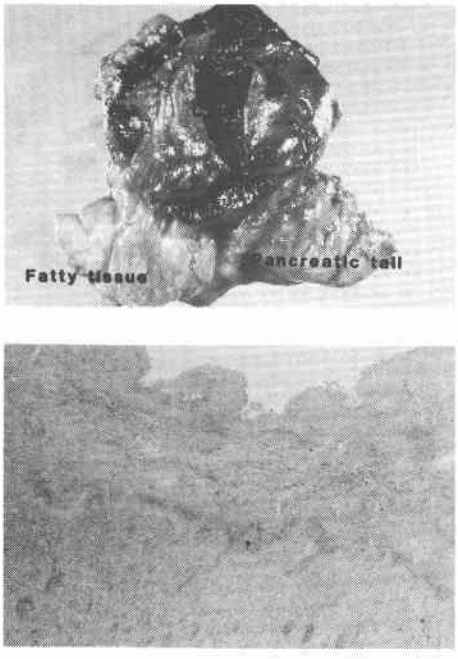

壁は線維性結合組織より成り，脾組織により囲まれていた（**Fig. 4b**）.

考　察

脾内膵仮性嚢胞は1941年に Roton ら[1]が異所性膵によるものを発表したのが最初とされている．その後，膵炎に伴う合併症としての本疾患の報告が散見されるようになった．Boliver ら[2]は7例の報告例を集計し，本疾患の診断基準を明確にした．すなわち，脾の被膜，もしくは脾実質に囲まれていることが必要であるとし，さらに，1）膵組織が嚢胞内またはその近隣に存在すること，2）嚢胞内容液のアミラーゼ値が血漿のそれより高値であること，3）脾の1次性，2次性の疾患や最近の外傷の既往がなく，顕微鏡的に慢性膵炎の証拠があることなどのうち少なくともひとつを満足することとした．自験2例はともにこれらの診断基準を満足しており，しかも症例2では術前の穿刺によりアミラーゼの高値を証明しえた．Wallner ら[3]は嚢胞内容液の穿刺吸引によりアミラーゼの高値を証明することが確定診断につながるとしている．脾内膵仮性嚢胞を術前診断することは手術手技上からも，また致命的な合併症を予測するためにも重要である[4]．しかし，実際に穿刺により確定診断を得た上で手術を施行したものは数例にすぎない[3)5)6]．われわれの症例1でも脾嚢胞として開腹したところ，硬化した膵尾部と脾門部が一塊となっており，膵尾部・脾合併切除術を施行後判明したものである．本症の発生機序として，1）異所性膵の嚢胞性変化によるもの，2）膵炎により脾動静脈に血栓を形成し，それによる梗塞巣もしくは血腫が溶液現象をおこすもの，3）膵炎における膵酵素により脾血管や脾実質が直接作用をうけるもの，4）膵仮性嚢胞が脾門部へ進展，波及するものなどが挙げられている[2]．われわれの症例1では脾嚢胞と膵実質との間に小孔が見られ，また嚢胞内容液のアミラーゼ値が高かったことなどより第4の機序が考えられた．また症例2でも肉眼的に嚢胞と膵実質との交通は確認できなかったが，嚢胞内容液のアミラーゼ値が高く，またドレナージにもかかわらず嚢胞が消失しなかったことなどより膵管との何らかの交通が予想され，やはり脾門部を介しての直接波及機序が推測された．**Table 1** は本邦報告例27症例の概要である．最初の報告は大本ら[7]によるものと思われる．彼らは脾嚢胞が膵尾部を侵触したと考えたようであるが，Bolivar らの診断基準を十分満足する．本邦報告例で脾内膵仮性嚢胞の概念を最初に記載したのは千葉ら[8]で，それ以降，本邦での報告例が散見されるようになった．ほとんどが飲酒歴を有し年齢は27歳から64歳，平均47.7歳である．また，男女比は25：2と圧倒的に男性に多い．来院時に血中高アミラーゼ値を示したものが26例中23例あり，膵炎が関与

Table 1　Reported cases of intrasplenic pancreatic pseudocyst in Japan

Reporter	(Year)	Age・Sex		Cause	AMY			Op.	Result
					Cyst	Blood	Urine		
1) Omoto	(1979)	46	F	unknown	↑	↑	↑	DP+S	—
2) Chiba	(1980)	58	M	Alcohol	↑	↑	↑	DP+S	Good
3) Ozawa	(1980)	40	M	Alcohol	↑	↑	↑	DP+S	—
		56	M	unknown	Low	↑	↑	DP+S	—
5) Yoshioka	(1981)	43	M	Alcohol	↑	↑	↑	DP+S	Good
6) Taguchi	(1982)	46	M	Alcohol	↑	↑	↑	S	Recurrence (less. oment.)
7) Togou	(1982)	64	M	Alcohol	—	↑	↑	DP+S	—
8) Katou	(1982)	45	M	Alcohol	↑	↑	Nor	Cys. D	Dead (Postop. 11 day)
		43	M	Alcohol	↑	—	—	DP+S	Good
		55	F	unknown	Low	↑	↑	S	Good
		43	M	Alcohol	—	↑	↑	DP+S	Good
12) Sugihara	(1982)	53	M	Alcohol	↑	↑	↑	DP+S	Good
13) Tomimatsu	(1982)	39	M	Alcohol	↑	Nor	↑	DP+S	—
14) Shimayama	(1984)	57	M	Alcohol	↑	↑	Nor	DP+S	Good
15) Kawamura	(1985)	38	M	Alcohol p. div.	↑	↑	↑	DP+S	—
16) Hasegawa	(1986)	63	M	Alcohol	↑	↑	—	DP+S	Good
17) Naitou	(1986)	45	M	Alcohol	↑	↑	↑	DP+S	Good
18) Egawa	(1986)	48	M	Alcohol	↑	Nor	—	DP+S	Good
19) Takahashi	(1987)	41	M	Alcohol	↑	↑	Nor	Cys. D	Recurrence (less. oment.)
20) Sudou	(1988)	40	M	Alcohol	↑	↑	↑	PD+DP+S	—
21) Watanabe	(1988)	57	M	Alcohol	↑	Nor	Nor	Cys. D	Good
22) Ohara	(1988)	43	M	Alcohol	↑	↑	↑	DP+S	Good
23) Yano	(1988)	52	M	unknown	↑	↑	—	DP+S	Good
24) Fukae	(1990)	57	M	Alcohol	—	↑	—	—	Good
25) Nakajima	(1991)	49	M	Ca. of the panc. head	↑	↑	↑	Per. D	Dead (Postop. 10 M)
26) Author	(1992)	27	M	Alcohol	↑	↑	↑	DP+S	Good
		40	M	Alcohol	↑	↑	↑	DP+S	Good

AMY; Amylase, Op; Operation, M; Male, F; Female, DP; Distal pancreatectomy, S; Splenectomy, less. oment.; lesser omentum, Nor; Normal, Cys. D; Cystic drainage, Postop.: Postoperative, PD; Pancreatoduodenectomy, Ca.; Carcinoma, panc.; pancreatic, Per. D; Peritoneal drainage, mo; month, p.div.; pancreas divisum

していることが示唆される．膵炎の原因として，アルコール以外では川村ら[9]，中島ら[10]がおのおのpancreas divisumによるもの，膵頭部癌によるものを報告している．また嚢胞穿刺により高アミラーゼ値を証明したのはわれわれの症例2の他に本邦では非手術例を含めて2例のみであった．嚢胞内容液のアミラーゼ値は24例中，22例が異常高値を示し，嚢胞と膵管との交通が示唆された．治療として19例に脾摘出術と膵の部分切除術が行われ，予後は記載例では全例良好である．また，2例に脾摘出術のみが施行されており，1例に小網腔内の膵仮性嚢胞の発生をみている．手術的嚢胞ドレナージが2例に，穿刺のみによる嚢胞ドレナージが1例に施行されているが，穿刺ドレナージの1例は経過良好であったものの，手術的に嚢胞ドレナージを施行した2例は再発，もしくは死亡の転帰をとっている．脾門部，および脾内は血管に富むことを考慮した場合，致命的な合併症として，膵炎波及に伴う大出血が予想されるので脾摘と膵尾部合併切除術が好ましい術式と考える．

稿を終えるにあたり，病理組織学的所見を御教示頂きま

した鹿児島大学第2病理白濱　浩先生に謹んで感謝の意を表します.

文　献

1) Rotou, Mieng, Auburtin: Observaton d'un kyste pancréatique de la rate. Rev Méd Française d'Extrême Orient 19：139—140, 1941
2) Bolivar JC, Lempke RE: Pancreatic pseudocyst of the spleen. Ann Surg 179：73—78, 1974
3) Wallner RJ, Basara BE, Dadparvar S et al: Subcapsular splenic hematoma vs intrasplenic pancreatic pseudocyst. Clin Nucl Med 9：348—351, 1984
4) Farman J, Dallemand S, Schneider M et al: Pancreatic pseudocysts involving the spleen. Gastrointest Radiol 1：339—343, 1977
5) Conrad MR, Landay MJ, Khoury M: Pancreatic pseudocysts: Unusual ultrasound features. Am J Roentgenol 130：265—268, 1978
6) 江川直人, 伊沢友明, 田畑育男ほか：脾合併症を呈した慢性再発性膵炎症例の検討. 胆と澤 7：317—326, 1986
7) 大本武千代, 小林大平, 間野正之ほか：病理組織学的に興味ある所見を呈した脾仮性嚢腫の1例—とくに内容液にみられた高アミラーゼ値の解明について—. 外科診療 21：492—495, 1979
8) 千葉純治, 宮下英士, 斎藤洋一ほか：脾内に破通した膵仮性嚢胞の1例. 胆と膵 1：85—93, 1980
9) 川村加壽子, 阿部英雄, 東野　博ほか：膵炎様症状を繰り返し, 併存した多発性膵嚢胞が脾臓へ穿通したpancreas divisumの1例. 胆と膵 6：111—116, 1985
10) 中島克明, 坂口寛正, 南　雄三ほか：主膵管と交通する脾嚢胞を形成した膵頭部癌の1例. 胆と膵 12：803—807, 1991

Two Cases of Pancreatic Pseudocyst Involving the Spleen

Ryohei Ishibe, Koki Tanaka, Kazuhiko Yamada, Naoki Ishizaki, Akihiro Nishimura, Meguru Yoshimine, Akira Taira and Jun Matsumoto*
The Second Department of Surgery and The Second Department of Medicine*, Kagoshima University Faculty of Medicine

Two cases of pancreatic pseudocyst found in the splenic parenchyma are reported. Both patients had alcoholic pancreatitis. Both cysts supposedly extended from the pancreas towards the spleen with communications. The contents of the cysts showed high amylase concentration. The condition in which a pancreatic pseudocyst extends into the spleen is rare. To our knowledge, 27 cases have been reported in the Japanese literature. Males were predominant and almost all patients were habitual alcohol drinkers. Only three cases including one in this report were diagnosed preoperatively by percutaneous puncture which disclosed a high amylase level. Accurate preoperative diagnosis is useful for prevention of fatal complications. Removal of the entire pseudocyst according to its pathogenesis is important.

Reprint requests: Ryohei Ishibe The Second Department of Surgery, Kagoshima University Faculty of Medicine
8-35-1 Sakuragaoka, Kagoshima, 890 JAPAN