日消外会誌　25（9）：2426～2430，1992年

虫垂杯細胞カルチノイドの1例

自治医科大学付属大宮医療センター外科，同　病理*

光定　誠　島貫　公義　山本　宏　篠原　浩一
清崎　浩一　宮田　道夫　山田　茂樹*

今回われわれは虫垂杯細胞カルチノイドの1例を経験したので報告する．症例は80歳の男性．急性虫垂炎による穿孔性腹膜炎の診断で開腹し虫垂切除術ならびにドレナージ術を施行した．術後経過は順調であったが，病理診断は虫垂杯細胞カルチノイドおよびその末梢側の穿孔性虫垂炎であった．切除断端に腫瘍浸潤は認めなかったが，虫垂が盲腸に癒着していたこと，ly因子が陽性であったことより右半結腸切除などの追加手術についても検討したが，高齢であり重篤な心疾患を有するため施行しなかった．術後約9か月を経過し再発所見を認めていない．虫垂杯細胞カルチノイドは自験例を含め計23例の本邦報告例があり，それらの集計から本腫瘍の悪性度の高さが示唆され，より積極的に追加手術を施行すべきであると考えられた．

Key words: carcinoid of the appendix vermiformis, goblet cell carcinoid

はじめに

虫垂の杯細胞カルチノイドはきわめてまれな腫瘍であり，その組織像は神経内分泌腫瘍としての性格に加え粘液産生腺癌類似像を示し注目を集めている．またその臨床像も通常のカルチノイドに比べ悪性の経過を辿ることが多いとされている[1]．

今回われわれは急性虫垂炎の診断にて手術し発見された本腫瘍の1例を経験したので若干の文献的考察を加えて報告する．

症　例

患者：80歳，男性．

主訴：右下腹部痛．

家族歴：特記すべきことなし．

既往歴：64歳時に2回にわたり心筋梗塞を発症した．前壁および下壁梗塞であった．心室性期外収縮多発に対して内服加療中であった．

現病歴：平成3年6月12日朝から右下腹部痛，食欲の低下を自覚した．翌日になり腹痛が増強し起き上がれなくなったため6月14日未明に当院を受診した．

現症：血圧170/100mmHg，脈拍96/分，整．体温38.7℃．眼瞼結膜に貧血なし．心雑音なし．肺野にラ音を聴取せず．右下腹部を中心に圧痛，およびBlumberg徴候を認めた．

入院時検査成績：WBC 13,900/mm³，RBC 419×10⁴/mm³，Hb 11.5g/dl，Hct 36.5%，Plt 22.5×10⁴/mm³，TP 7.6g/dl，Alb 3.6g/dl，T. Bil 1.1mg/dl，GOT 25IU/l，GPT 12IU/l，ALP 313IU/l，Amy 66 U/l，BUN 24.0mg/dl，Cr 1.2mg/dl，CRP 6.1mg/dl，尿所見に異常なし．

腹部単純X線検査：拡張した小腸ガス像を認めた．

腹部超音波検査：右下腹部にやや拡張し麻痺性の腸管像，ダグラス窩に腹水を認めた．

以上より急性虫垂炎，穿孔性腹膜炎の診断で同日緊急開腹術を施行した．

手術所見：右傍腹直筋切開にて開腹すると多量の膿性腹水を認めた．虫垂は盲腸後面に癒着しており，その先端部が著明に腫大し同部に穿孔を認めた．逆行性虫垂切除ならびにドレナージ手術を施行した．なお回盲部リンパ節に明らかな腫大は認めなかった．

切除虫垂肉眼所見：切除虫垂は6.3×1.4cmで先端部約1/5が著しく腫大しており同部に壊死と穿孔を認めた．その近位側は壁がやや肥厚して内腔が狭小化していたが粘膜はやや所見に乏しかった．

病理組織学的所見：虫垂末梢端部は穿孔性虫垂炎の組織像を示す（**Fig. 1**）．その近位側に粘膜層深層から漿膜下層に及ぶ腫瘍細胞の浸潤を認める（**Fig. 2**）．腫瘍は細胞境界明瞭な小胞巣状配列を有し，胞体は空胞

＜1992年5月13日受理＞別刷請求先：光定　誠
〒330　大宮市天沼町1－847　自治医科大学附属大宮医療センター外科

Fig. 1 Microscopic findings of tip of the appendix show perforative appendicitis. (H & E)

Fig. 2 Tumor cells invade from the basigladular portion of the mucosa to the sub-serosal layer. (H & E)

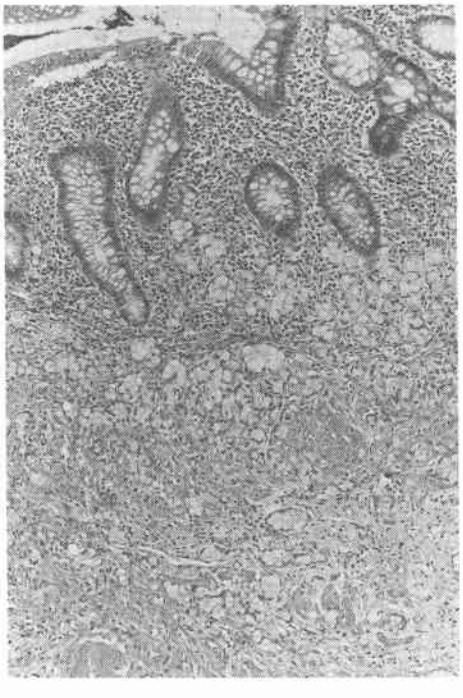

状で核は辺縁に位置し杯細胞の形態を示した（**Fig. 3**）．核分裂像は乏しいが傍神経侵襲の形態でリンパ管侵襲を認めた．Alcian blue-PAS の重染色では Alcian-blue 陽性の粘液を胞体に多量に認めた（**Fig. 4**）．Grimelius 染色では腫瘍の一部が染色陽性で好銀性を示した（**Fig. 5**）．また切除断端には腫瘍浸潤を認めなかった．

術後経過：以上の所見より虫垂杯細胞カルチノイドと同腫瘍による虫垂内腔狭小化による急性虫垂炎と診断された．盲腸との癒着を認めたこと，リンパ管侵襲を認めたことより右半結腸切除術などの追加手術についても検討したが，心室性不整脈による突然死の可能性，ならびに高齢であることより施行しなかった．なお術後の腹部 CT-scan などの諸検査では肝転移などの異常所見を認めなかった．また血中セロトニン値は 116.0ng/ml とやや高値を示し尿中5HIAA は3.7ng/day であった．術後16日目に，軽快退院した．術後約 9

Fig. 3 Tumor cells are arranged in small nests, that show "goblet cell" appearance. (H & E)

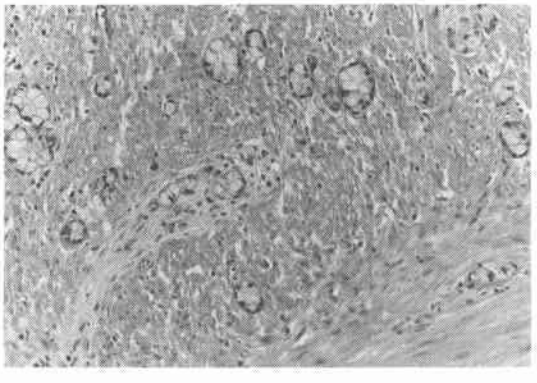

Fig. 4 Tumor cells are distended with mucin. (PAS-Alcian blue)

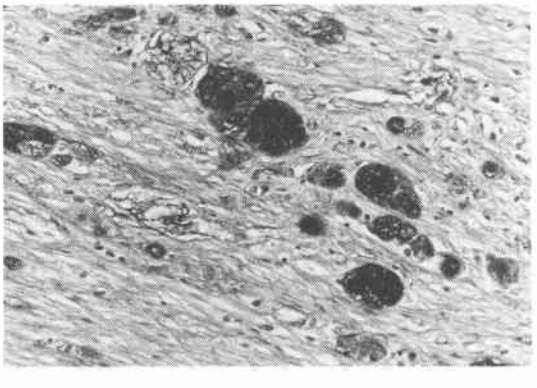

Fig. 5 The cells which have argyrophil granules. (Grimelius)

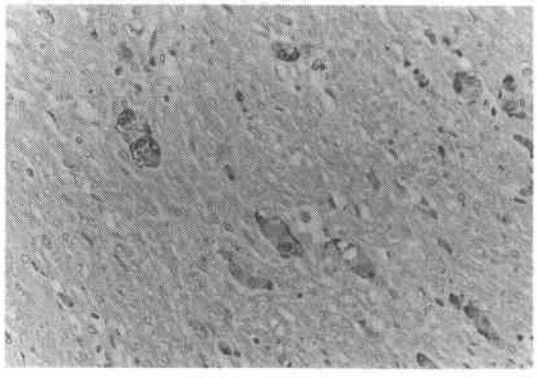

か月現在再発，転移の徴候は認めていない．

考　察

虫垂杯細胞カルチノイドは1969年にGagne[2]によって粘液産生能を有する虫垂カルチノイド腫瘍の3例として初めて報告された．その後Sabbunwamyら[3]が1984年に"Goblet Cell Cartinoid"として12例を報告し以後約130例の欧米文献報告例を数えている．その特異的な組織像より本腫瘍の発生母地について，またその臨床像より治療方法の選択について議論されてきた．本邦では本症例を含めて23例の報告例があり[4)~20)]その臨床病理学的特徴を検討した．

年齢は31歳から80歳に分布し，平均57.6歳で本例が最高齢例であった．性別では男性15例，女性8例で男女比は約2対1であった．これらの術前診断では急性虫垂炎が15例（65.2%）と半数以上を占めた．続いてイレウスが3例（13.4%），回盲部癌が2例（8.7%）であった．術前にカルチノイドと診断された症例は認めなかった．手術術式では虫垂切除のみ施行したものは9例(39.1%)であった．回盲部切除は8例(34.8%)でうち2例は虫垂切除後の再手術例であった．右半結腸切除または回盲部上行結腸切除としたものは計5例(21.7%)で，うち4例は虫垂切除後の再手術例であった．

腫瘍深達度は記載があった20例中漿膜下層まで(ss)が10例，漿膜（s）以上が10例（各50%）であった．さらにリンパ管侵襲は記載のあった16例中13例(81.3%)で陽性とされ，また静脈侵襲は同様に13例中6例(46.2%)，傍神経侵襲は15例中13例（86.7%）で陽性とされ，いずれも高率に認められると考えられた．細胞異型性及び核分裂像について検討すると異型性を認めるという記載は1症例にのみあり，他はすべて"乏しい""軽い"などの記載であった．また核分裂像についても同じ1症例にのみ"認める"と記載されていた．他臓器直接浸潤の有無については何らかの他臓器直接浸潤の記載は12例に認められ，このうち虫垂間膜浸潤の記載を6例に認めた．回盲部浸潤の記載は5例にあり盲腸粘膜下へ浸潤とするものも1例認められた．リンパ節転移については23例中検索が行われたものは12例でそのうち5例にリンパ節転移陽性の記載があった．これはBeraldiら[21]の76例中1例にのみリンパ節転移を認めたとする報告に比べ高率であり，Bakら[22]の20例中4例とほぼ同率であった．腹膜播種については初回開腹時に腹膜播種やKrukenberg腫瘍を認めたとするものが3例あった（うち1例は組織学的確認がなされていない．）その他に癌性腹膜炎による再発死亡の記載のあるものが4例認められた．なお肝転移の記載は認められなかった．本腫瘍の悪性度に関しては他の虫垂カルチノイドと癌との中間に位置するという考え方が一般的であり，5年生存率を73.2%とする報告もある．Warkelら[23]はその治療法に関して，虫垂以外への病変の進展が明らかな場合，異型性が認められる場合，細胞分裂像が多い場合を除き虫垂切除で十分であるとしている．さらにBeraldiら[24]はその76例の集計の中で右半結腸切除を施行する基準の1つとしてリンパ節転移をあげ虫垂間膜浸潤や脈管侵襲はそれ自体で追加手術の根拠にはならないとしている．これに対してEdmondら[25]は"本腫瘍ではサイズが小さいことが多く，そのために浸潤性の性格が過小評価されやすい"とし，Parkら[26]も本腫瘍の"unpredictable behavior"のため，とそれぞれ右半結腸切除を施行すべきであるとしている．今回，本邦報告例をみても異型性や核分裂像をあまり認めないとしながらリンパ節転移を認めた症例や，同様に腹膜再発を認めた症例をはじめ悪性な臨床経過をたどる症例の報告がふえており，Warkelらの見解には疑問なしとしない．また実際には本症例のごとく初回手術時には虫垂炎として手術がなされ，術後に本腫瘍と判明する場合も多いと考えられ，この場合リンパ節転移の有無も不明である．本症例においては高齢であることと合併症を施行しなかったができることなら積極的な右半結腸切除などの追加手術の施行が望ましいと考えられた．

文　献

1) Wolff M, Ahmed N: Epitherial neoplasms of the vermiform appendix. Cancer 37:

2493—2510, 1976
2) Gagne G, Fortin P, Dufour V et al: Tumours de l'appendice associant des caracteres histologiques de carcinoide et d'adenocarcinome. Ann Anat Pathol 14: 393—406, 1969
3) Subbuswamy SG, Gibbs NM, Ross CF et al: Goblet cell carcinoid of the appendix. Cancer 34: 338—344, 1974
4) 大和哲郎, 武藤賢二: 虫垂 carcinoid の1例. 外科診療 9: 861—865, 1967.
5) 山際裕史, 大西信行, 大西長久ほか: 生検例から一第64回虫垂の mucinous carcinoid.三重医 25: 299—300, 1981
6) 岩下明徳, 豊島里志, 遠城寺宗知ほか: 虫垂の杯細胞カルチノイド (goblet cell carcinoid). 癌の臨 27: 268—275, 1985
7) 佐藤博道, 水島睦枝, 伊藤慈秀ほか: : 虫垂原発と思われる Goblet cell carcinoid の1例. 癌の臨 27: 379—384, 1981
8) 秋草文四郎, 長尾孝一, 坂本裕彦ほか: 虫垂の杯細胞カルチノイドの1例. 病理と臨 1: 150—154, 1983
9) 仲本 剛, 山本晃司, 与座 聡ほか: 虫垂の Goblet cell carcinoid.消外 8: 1519—1521, 1985
10) 松股 孝, 小林 肇, 次田 正ほか: 虫垂の杯細胞カルチノイドの1例. 日消病会誌 32: 2190—2192, 1985
11) 宗像周二, 唐木芳明, 川西孝和ほか: 虫垂の Goblet Cell Carcinoid の1伴. 癌の臨 32: 1887—1893, 1986
12) 小倉亨子, 飯田善樹, 九島巳樹ほか: 虫垂原発 "Mucinous carcinoid" の1例. 昭和医会誌 47: 757—760, 1987
13) 佐竹立成, 深津敏明, 松山睦司ほか: 転移性卵巣腫瘍として再発した虫垂のいわゆる Adenocarcinoid の1剖検例. 日病理会誌 237: 239, 1987
14) 柴山英一, 綾部理恵子, 渡辺久照ほか: 虫垂の杯細胞カルチノイド2例の臨床病理学的検討. 外科診療 10: 1399—1403, 1988
15) 岩下明徳, 黒岩重和, 遠城寺宗知ほか: 虫垂の杯細胞カルチノイド (Goblet cell carcinoid). 胃と腸 24: 939—947, 1989
16) Iteya I, Mishima H, Kuribayashi K et al: A case of goblet cell carcinoid of the appendix. Wakayama Med Rep 31: 1—9, 1989
17) 深沢雄一郎, 牧瀬 博, 近藤信夫ほか: 虫垂原発の Goblet Cell Carcinoid の1例. 札幌病医誌 50: 77—81, 1990
18) 中野 浩, 幡谷 潔, 佐々木栄一ほか: 虫垂杯細胞カルチノイド (Goblet Cell Carcinoid) の1手術例. 昭和医会誌 50: 340—345, 1990
19) 久我貴之, 松本直晃, 中山富太郎ほか: 虫垂杯細胞カルチノイドの1例と本邦報告例の文献的考察. 日臨外医会誌 52: 403—407, 1991
20) 笠原彰紀, 長倉俊明, 尾下正秀ほか: Krukenberg 腫瘍にて発見された虫垂杯細胞カルチノイドの1例. 日消外会誌 88: 1474—1478, 1991
21) Berardi RS, Lee SS, Chen HP: Goblet cell carcinoids of the appendix. Surg Gynecol Obstet 167: 81—86, 1988
22) Bak M, Asschenfeldt P: Adenocarcinoid of the vermiform appendix. Dis Colon Rectum 31: 605—612, 1988
23) Warkel RL, Cooper PH, Helwig EB: Adenocarcinoid, a mucin-producing carcinoid tumor of the appendix. A study of 39 cases. Cancer 42: 2781—2793, 1978
24) Berardi RS, Chen H: Goblet cell carcinoid of the appendix. Int Surg 74: 109—110, 1989
25) Edmonds P, Merino MJ, Livolsi VA et al: Adenocarcinoid (mutinous carcinoid) of the appendix. Gastroenterology 86: 302—309, 1984
26) Park K, Blessing K, Kerr K et al: Goblet cell carcinoid of the appendix. Gut 31: 322—324, 1990

A Case of Goblet Cell Carcinoid of the Appendix

Makoto Mitsusada, Kimiyoshi Shimanuki, Hiroshi Yamamoto, Kouichi Shinohara, Hirokazu Kiyosaki, Michio Miyata and Shigeki Yamada*
Department of Surgery and Pathology*, Jichi Medical School Omiya Medical Center

We report a case of goblet cell carcinoid tumor of the appendix. An 80-year-old man was diagnosed as having peritonitis due to acute appendicitis and an appendectomy was performed. The postoperative histologic investigation revealed a goblet cell carcinoid tumor of the proximal part of the appendix and a gangrenous change in its tip. Although there was no tumor cell infiltration at the surgical margin, we considered performing a right hemicolectomy, because of adhesion of the appendix to the cecum and the microscopic finding of intralymphatic invasion. However, taking the patient's age and his bad cardiac state into acount, we did not perform any

subsequent operation. No evidence of metastasis was seen on post-operative diagnostic imagings. We also reviewed 23 cases of this rare tumor with histologic features of both carcinoid and adenocarcinoma in Japan. Our conclusion was that, if possible, a subsequent operation should be carried out, because of the rather malignant clinical behavior of this tumor.

Reprint requests: Makoto Mitsusada Department of Surgery, Jichi Medical School Omiya Medical Center
1-847 Amanuma-chou Omiya-shi, 330 JAPAN