日消外会誌　25（9）：2431～2435，1992年

成人腸間膜嚢腫の1治験例

横須賀共済病院外科
森脇　義弘　新明紘一郎　細井　英雄　北川　正明
山口　孝治　小尾　芳郎　長堀　優　小泉　泰裕
清水彰一郎　西山　潔

腸間膜嚢腫の1例を経験したので報告する．症例は59歳の女性で，腹部腫瘤を主訴に来院した．腹部超音波，computed tomography，magnetic resonance imaging，血管造影検査を行い，腹腔内嚢腫の診断で開腹手術を施行した．腫瘤は腸間膜根部に存在し，十二指腸水平脚に接していた．回腸動脈も巻き込んでいたが，これを剝離し腫瘤を摘出した．肥厚した壁に覆われた単房性嚢腫で内容は黄色泥状であった．組織学的には慢性炎症を伴った，上皮を持たない仮性嚢腫であった．成人の腸間膜嚢腫は比較的まれな疾患であり，その臨床的特徴を小児例と比較検討した．

Key word：mesenteric cyst

はじめに

腸間膜に発生する嚢腫は比較的まれな疾患であるが，1507年 Benevieni[1]が8歳男児の剖検例を記載して以来，報告が散見される．疾患群としての定義が不明確で，後腹膜嚢腫，大網嚢腫，重複腸管嚢腫や類皮嚢腫を含めた報告，嚢腫状リンパ管腫を腸間膜嚢腫から区別した報告などがあるが[2)3)]，そのほとんどは小児例であり，成人例はまれである[4)]．最近，成人の小腸間膜に発生した仮性嚢腫の1例を経験したので，若干の文献的考察を加えて報告する．

症　例

症例：59歳，女性．

主訴：腹部腫瘤．

家族歴，既往歴：特記することなし，腹部外傷の既往なし．

現病歴：1990年9月30日，疼痛をともなわない腹部腫瘤を自覚し，近医内科を受診した．婦人科を紹介され受診したが婦人科疾患は否定され，10月3日当科を受診した．

現症：体格中等度，眼瞼結膜に貧血はなく，眼球結膜に黄疸なし．表在リンパ節は触知しない．胸部理学的所見に異常を認めない．腹部は全体に平坦，軟であるが，臍下部に直径約10cmの球形で弾性硬，表面平滑で境界明瞭，可動性良好な腫瘤を触知した．

＜1992年5月13日受理＞別刷請求先：森脇　義弘
〒238　横須賀市米ケ浜通り1―16　横須賀共済病院外科

検査所見：血液，生化学，一般尿検査に異常は認められず，便潜血反応も陰性であった．腫瘍マーカーは，carcinoembryonic antigen 1.5ng/ml，α-fetoprotein 10ng/ml 以下であった．

消化管造影検査：上部消化管造影で胃体部大弯側に圧排像，下部消化管造影では横行結腸の圧排像，低緊張性十二指腸造影でも水平脚の圧排像を認めたが，いずれも粘膜面の異常は認めなかった（**Fig. 1a，b**）．

腹部超音波検査：臍下部腹壁直下の腹腔内に可動性良好，直径6cm，低エコーで均一微細な内部エコーを有し，外周を高エコーな隔壁で区画された嚢腫様病変を認めた．腹壁，大動脈，肝臓，腎臓，脾臓，膵臓との連続性は認められなかった（**Fig. 1c**）．

腹部 computed tomography（以下 CT）検査：腹部中央に直径約10cm の単房性，CT 値－3.8の均一な低吸収領域を認めた．CT 値74の被膜を有し，造影 CT では被膜は CT 値114に造影されたが，内部は－0.6と変化なかった（**Fig. 2a，b**）．周囲臓器との連続は認められなかった．

腹部 magnetic resonance imaging（以下 MRI）検査：腹部中央の脂肪組織の中に嚢腫様病変を認めた．嚢腫内容は T1，T2強調像でともに高信号を呈し，古い血液や蛋白成分の多い液体が考えられた（**Fig. 2c，d**）．

腹部血管造影検査：上腸間膜動脈に異常所見は認められなかった．以上から腹腔内嚢腫の診断で1990年12月3日開腹手術を行った．

手術所見：腫瘤は腸間膜根部，十二指腸水平脚に接

Fig. 1 Upper gastrointestinal series (a) and hypotonic duodenography (b) showed extrinsic pressure but no significant abnormality on the mucosal surface. Abdominal ultrasonography (c) showed intraperitoneal cystic mass which had no relation with aorta, liver, pancreas, spleen nor kindney.

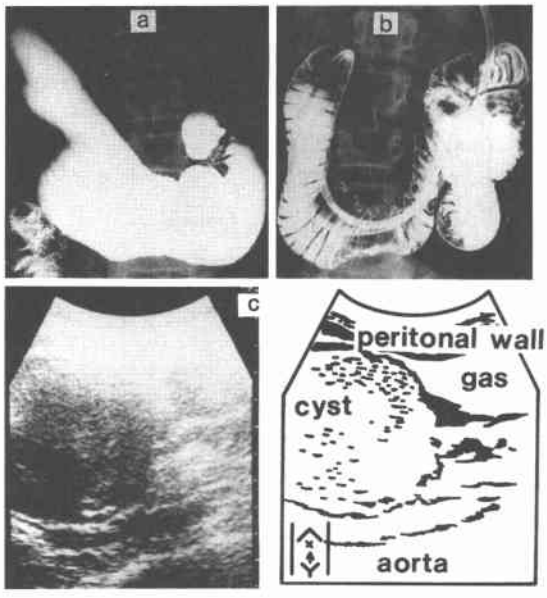

して存在していた．空腸動静脈を巻き込んでおり，これを腫瘤から剝離し，十二指腸との間は自動吻合器TAを用いて切離して腫瘤を摘出した．十二指腸内腔との交通はなかった（**Fig. 3a, b**）．

病理組織学所見：肉眼的には，直径7cm，重量185g，単房性嚢腫で，壁は5～7mmと肥厚しており，内容は黄白色泥状であった．組織学的には，壁は慢性炎症細胞浸潤を伴う線維性組織で，リンパ組織が散在していたが，平滑筋細胞は認められず，内腔に上皮細胞は認められなかった．組織学的所見から嚢腫の起源を決定することはできなかった（**Fig. 4a, b**）．

術後経過：良好で術後19日で軽快退院した．

考　察

腸間膜嚢腫は発生原因を異にする種々の疾患の総称で，一律に論じることはできないが，ほとんどはリンパ管腫である．発生頻度は，入院患者20,000～250,000人に1人とされている[5)~7)]．本邦では黒岩ら[4)]が378例を集計し，その53%は10歳以下であったとしている．成人例に関しては山本ら[8)]が1963年以降の20年間で79例を集計している．

今回著者らは，1893年の伊藤ら[9)]の報告から1990年までの成人例に自験例を加えた115例の報告を検討し，このうち性別，年齢，発生部位の記載が明らかなもの90例について集計した．また，小児例は佐分利ら[2)]の集計に，成人例同様に記載の明らかなもの88例を追加した123例を集計した．

1．性別，年齢，発生部位

成人例では20～30歳代の女性に多かった．発生部位は，成人例では小腸間膜54例（60.0%），結腸間膜（虫垂間膜を含む）36例（40.0%），小児例では小腸間膜91例（74.0%），結腸間膜32例（26.0%）であった（**Fig. 5**）．

2．症状，合併症

主訴は，小児例では腹痛が54例(58.1%)，嘔吐が45例（48.4%）と多かったのに対し，成人例では腫瘤触知以外症状を示さなかったものが36例（42.9%）と多かった．合併症は，小児例では捻転が21例（28.8%），腸閉塞が37例（50.7%）に見られ，特に小腸間膜で多かったが，成人例では捻転が6例（7.1%），腸閉塞が10例（11.9%）に見られたのみであった（**Table 1**）．すなわち，小腸間膜のものは，小児の間に合併症を起こし切除されるものが多いのに対し，結腸間膜のものは，軽い症状は伴うものの合併症を併発することはまれで，成人してから偶然発見され，待期的に切除されるものが多い傾向にあった．

3．診断

腹部超音波検査や腹部CT検査が有用とされている．しかし，診断根拠の多くは，腹腔内の嚢腫で周囲臓器との連続がないという間接所見であり，直接に腸間膜と嚢腫との関係をとらえた報告は少ない[10)11)]．元来，超音波検査やCT検査は腸間膜の描出には不利であり，これらの検査では，嚢腫が腸間膜内に存在することを確定することは困難である．今回の集計では超音波検査は，成人例16例に行われており，全例に腹腔内嚢腫が描出されている．5例に微細な内部エコーが認められているが，これらの症例の嚢腫内容はすべて乳び状であった．超音波検査は，圧迫，体位変換などの操作を加えながら周囲臓器との連続性をリアルタイムでとらえることが可能であるため本疾患の診断に非常に有用であると考えられる．

しかし，腹腔内脂肪が厚く，腸管内ガスも多い，超音波検査に不向きな成人例では，逆にCT検査で個々の臓器が明瞭に描出されるので，本疾患の診断にもCT検査が有用となると思われる．内容の成分もその

Fig. 2 Plane abdominal CT (a) and enhanced CT (b) showed intraperitoneal cystic mass with thick wall. T1 weighted Abdominal MRI (c), T2 weighed MRI(d) showed intraperitoneal cystic mass with high intensity in both T1 and T2 weighted image.

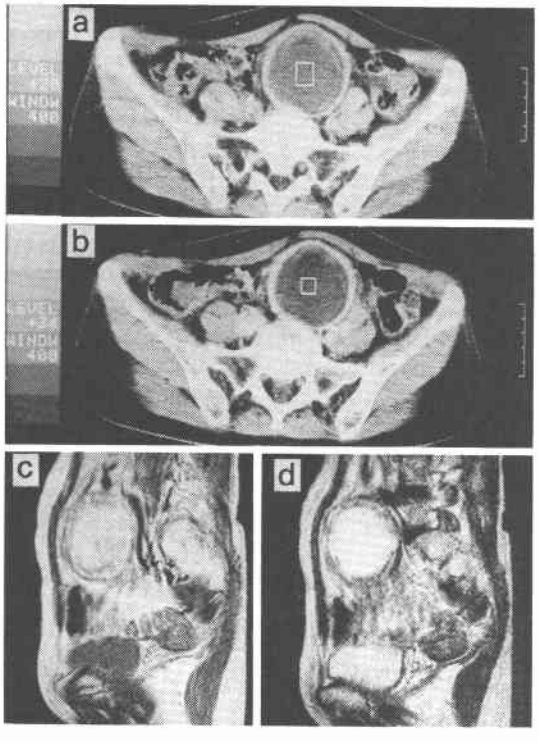

CT 値から客観的に推測することができる．成人例では16例に腹部 CT 検査が行われており，15例に腹腔内嚢腫が認められている．嚢腫内容の CT 値は脂肪分が多いか蛋白成分が多いかによって－41から41までの値をとっていた．

最近 MRI 検査が腹部臓器にも応用されるようになり，自験例の他にも記載のある報告があり，嚢腫内容の補助診断に有用と思われる．その他，超音波ガイド下に嚢腫を穿刺して内容を確定したとする報告[12]も散見され，部位によっては試みられるべき方法と思われた．腹部血管造影検査は，10例に行われているが腹腔内血管の偏位が 9 例（上腸間膜動脈 8 例，上腸間膜動脈＋腹腔動脈幹 1 例）に認められ，無血管野が 4 例に認められているが，腫瘍血管，腫瘍濃染，動脈壁の変化など悪性を疑わせる所見を認めた報告はなかった．

4．治療

治療の記載の明らかな成人例79例の報告では，71例

Fig. 3 Operative findings ; the mass was found in the radix mesentery close to the third portion of the duodenum, and involved a few mesenteric vessels.

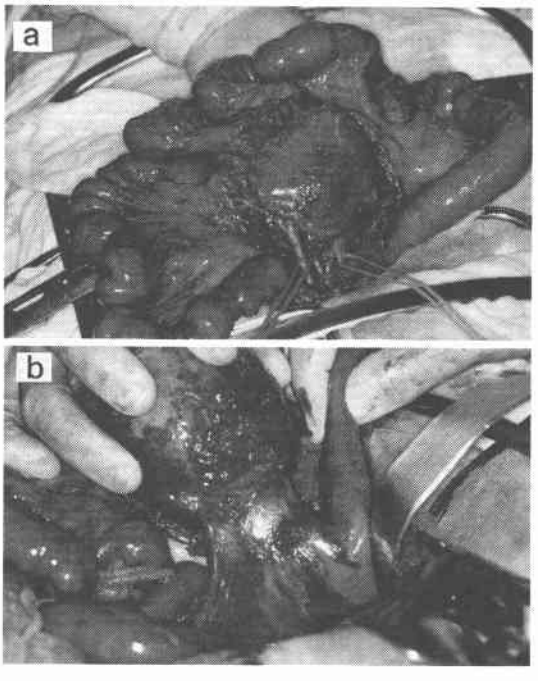

Fig. 4 Histological findings of the cyst wall (H-E stain) ; fibrous thich wall having no epithelium with inflammatory cell infiltration.

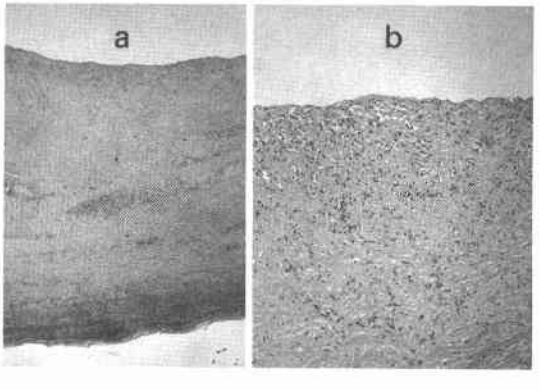

(89.9%）に嚢腫摘出が行われており，8 例（10.1%）に嚢腫内容のドレナージと嚢腫壁の可及的部分切除が行われている．腸管を合併切除したものは35例（44.3%)あったが，大量切除となったものはなかった．成人例では合併症併発例が19例（22.6%）にあり，48

Fig. 5 Age and sex distribution, and location of mesenteric cyst.

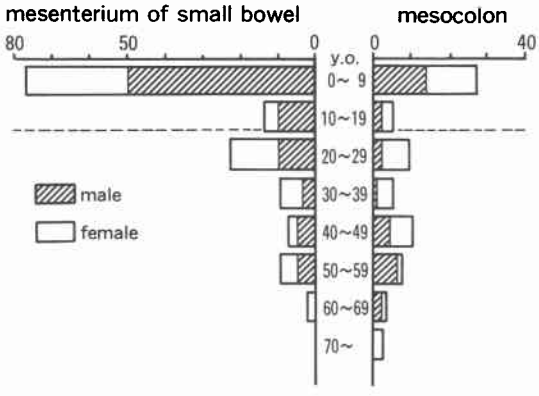

Table 1 Frequency of complications and symptoms due to mesenteric cyst.

	adult cases (20y.o.~)		child cases (~19y.o.)	
	mesenterium of small bowel	mesocolon	mesenterium of small bowel	mesocolon
complication	16/52(30.8%)	3/32(9.4%)	44/66(69.7%)	2/23(8.7%)
intestinal obstruction	8/52(15.4%)	2/32(6.3 %)	35/66(53.0%)	2/23(8.7%)
volvulus	6/52(11.5%)	0/32(0.0%)	21/66(31.8%)	0/23(0.0%)
perforation	2/52(3.8%)	1/32(0.0%)	2/66(3.0%)	0/23(0.0%)
intestinal ischemia	1/52(1.9%)	0/32(0.0%)	3/66(4.5%)	0/23(0.0%)
symptom	30/52(57.7%)	18/32(56.3%)	60/69(87.0%)	18/24(75.0%)
abdominal pain	24/52(46.2%)	8/32(25.0%)	42/69(60.9%)	12/24(50.0%)
vomiting	1/52(1.9%)	1/32(3.1%)	44/69(63.8%)	1/24(4.2%)
abdominal distention	7/52(13.5%)	10/32(31.3)	13/69(18.8%)	8/24(33.3%)
palpable mass with other symptom	5/52(9.6%)	4/32(12.5%)	3/69(4.3%)	3/24(12.5%)
assymptomatic without mass	22/52(42.3%)	14/32(43.8%)	5/69(7.2%)	6/24(25.6%)

例（57.1%）が症状を有しており，また，少数ながら悪性の報告[13)14)]もあるため，嚢腫の摘出が望ましいと思われる．

本論文の要旨は第36回神奈川消化器病研究会（1991年6月，横須賀）において発表した．

文　献

1) Vaughn AM, Lees WM, Henry JW: Mesenteric cysts: A review of the literatue and report of a calcified cyst of the mesentery. Surgery 23: 306—317, 1948
2) 佐分利六郎, 角田志朗, 大橋成一ほか：横行結腸間膜に発生した腸間膜嚢腫の1治験例—本邦腸間膜嚢腫の展望—．治療　42：1433—1438, 1960
3) Takiff H, Calabria R, Stabile BE et al: Mesenteric cysts and intra-abdominal cystic lymphangioma. Arch Surg 120: 1266—1269, 1985
4) 黒岩　実, 畠山信逸, 北村龍彦ほか：術前診断し得た腸間膜嚢胞の2例—本邦報告例の集計と超音波検査の有用性について—．日小児外会誌　24：1122—1131, 1988
5) Hardin WJ, Hardy JD: Mesenteric cyst. Am J Surg 119: 640—645, 1970
6) Kurtz RJ, Heimann TM, Holt J et al: Mesenteric and retroperitoneal cyst. Ann Surg 203: 109—112, 1986
7) Carty SE, Conter RL: Mesenteric cyst: An overview. Dig Surg 7: 61—67, 1990
8) 山本　宏, 金澤暁太郎, 三浦弘資ほか：急性腹症にて発生し術前に診断された腸間膜嚢胞の1治験例—超音波診断法と血管造影の所見を中心に—．日消病会誌　81：1842—1847, 1984
9) 伊藤隼三, 木内三丑：腸間膜腫瘍ニ就テ．東京医会誌　8：959—962, 1893
10) 飯塚育士, 石川詔雄, 中村恭一ほか：腸回転異常症に合併した巨大腸間膜嚢腫の1例．外科　51：96—98, 1989
11) 橋川　観, 金井　朗, 多田豊曠ほか：小児腸間膜嚢胞の1治験例．臨外　40：1139—1142, 1985
12) 奥芝俊一, 藤田美芳, 高田芳朗ほか：腸間膜乳び腫の2例．北海道外科誌　30：196—200, 1985
13) Peterson EW: Adenocarcinoma in a cyst of the transverse mesocolon. Ann Surg 112: 80—86, 1940
14) 原川伊寿, 蜂須賀喜多男, 真弓俊彦ほか：腸間膜嚢胞腺癌の1例．日小児外会誌　20：2397—2400, 1987

An Adult Case of Mesenteric Cyst

Yoshihiro Moriwaki, Koichiro Shinmyo, Hideo Hosoi, Masaaki Kitagawa, Koji Yamaguchi,
Yoshiro Obi, Yutaka Nagahori, Yasuhiro Koizumi,
Shoichiro Shimizu and Kiyoshi Nishiyama
Department of Surgery, Yokosuka Kyosai Hospital

We report a case of mesenteric cyst. The patient, a 59-year-old woman, was admitted with a palpable abdominal mass. By using ultrasonography, computed tomography, magnetic resonance imaging, angiography etc., she was diagnosed as having an intraperitoneal cyst and an operation was performed. The tumor was found in the radix mesentery close to the third portion of the duodenum. The tumor involved the jejunal vessels, but they were able to be separated and the tumor was resected. The tumor was a unilocular cystic mass with a thick wall and the content was a dull yellow fluid. The tumor was histopathologically a pseudocyst with a chronic inflammatory cell infiltration. Adult cases of mesenteric cyst are rare and we discussed the clinical features of mesenteric cysts in adults as compared with those in children.

Reprint requests: Yoshihiro Moriwaki Department of Surgery, Yokosuka Kyosai Hospital
1-16 Yonegahama-Streat, Yokosuka, 238 JAPAN