日消外会誌　25（9）：2436～2440，1992年

小腸と肺に転移をきたした胸壁原発性悪性線維性組織球腫の1例

北海道社会事業協会余市病院外科[1]，北海道大学医学部第2外科[2]，北海道組織病理学センター[3]
小松　正伸[1)2)]　三宅　毅[1)2)]　宮嵜　直樹[1)2)]
川村　昌[1)]　加藤　紘之[2)]　仲　綾子[3)]

小腸に転移を来した悪性線維性組織球腫の1例を経験した．症例は54歳の男性で，胸壁の原発巣術後5か月目の肺転移治療中に，小腸腫瘍による腸重積の上部消化管閉塞で発症した．腫瘍はトライツ靱帯から15cm肛門側の空腸にあり，切除標本では大きさ5.0×6.7×3.5cm，類円形の隆起性病変であった．術後の組織学的検索から悪性線維性組織球腫の小腸転移と診断された．患者は初発から9か月目に呼吸不全で死亡した．

悪性線維性組織球腫の消化管転移は極めてまれで，自験例は小腸転移としては本邦の文献上6例目である．小腸重積を術前に診断する上で腹部CTは有用であった．

Key words: malignant fibrous histiocytoma, intestinal metastasis, CT diagnosis of intussusception

はじめに

悪性線維性組織球腫（malignant fibrous histiocytoma，以下MFH）は高率に遠隔転移を来すが，その約80%は肺への転移であり小腸転移は極めてまれとされている[1)]．われわれは，胸壁原発のMFHの治療中に腸閉塞となり，術後の組織学的検討からMFHの空腸転移とされた1例を経験したので，文献的考察を加えて報告する．

症　例

患者：S.K. 54歳，男性．

主訴：右胸壁腫瘤．

既往歴：10年程前から高血圧症，糖尿病で治療中．

家族歴：特記すべきことなし．

現病歴：1990年2月頃，右胸壁の腫瘤に気づき次第に増大したため同年4月他医を受診した．右胸壁に可動性のある10×10cmの円形，弾性硬の腫瘤を触れ，右胸壁腫瘍の診断にて5月8日手術を施行された．腫瘍は部分的に大胸筋に浸潤しており，右乳房，腋窩リンパ節と大胸筋の一部を含む広範囲切除術が行われた．組織学的検索ではMFHと診断された．術後3週で右肺転移が現れたためAdriamycin，5-Fluorouracil，Tegafurを投与されていたが，患者の都合により7月3日当科へ入院となった．入院時自覚症状は無かった．

入院時現症：体格中等度，栄養良．表在リンパ節を触知しなかった．右前胸部に手術創瘢痕があり，呼吸音は右でわずかに減弱していた．腹部に腫瘤を触れず，四肢には異常なかった．

入院時検査所見：白血球数9,400/mm³，単球17%，α1グロブリン5.7%とやや高値の他は異常なく，腫瘍マーカーも正常であった（**Table 1**）．胸部X線写真で右上縦隔に手拳大，両肺野に数個の小結節状転移を認めた．

入院経過：縦隔，肺の転移に対し放射線療法（総量60Gy）を行うとともに，全身的にも制癌剤（Mitomycin C，Tegafur，Cyclophosphamide，5-Fluorouracil）を投与したが転移病巣は増大し続けた．9月28日から嘔吐など上部消化管の閉塞症状を呈してきたため諸検査を行った．

腹部単純X線写真では拡張した胃と十二指腸の他は腸管のガス像に乏しく，上部消化管の閉塞を疑われた．ガストログラフィンによる上部消化管造影ではトライツ靱帯直後の空腸が先細り様に完全閉塞していた．腹部超音波検査では拡張した腸管のガス像のため病変を指摘出来なかった．

腹部CT検査（10月3日）：口側の拡張した小腸に続いて，外筒と陥入した内筒から成る3層構造と内腔に突出する円形の腫瘤像が描出された（**Fig. 1**）．このCT所見から空腸腫瘍を先進部とする腸重積と診断し，10月3日手術を施行した．

手術所見：トライツ靱帯から約15cm肛門側で約10cmの空腸―空腸重積を認めた．重積部内に鶏卵大の

＜1992年5月13日受理＞別刷請求先：小松　正伸
〒046　北海道余市郡余市町大川町2丁目120　北海道社会事業協会余市病院外科

Table 1 Laboratory data on admission

Blood analysis		Blood chemistry	
RBC	395×10^4 /mm^3	TP	6.6 g/dl
Hb	12.3 g/dl	Alb	3.61 g/dl
Ht	36.8 %	T-Bil	0.24 mg/dl
WBC	9400 /mm^3	D-Bil	0.10 mg/dl
Baso	0 %	ALP	125 IU/l
Eos	2 %	LDH	233 IU/l
St	0 %	GOT	11 IU/l
Seg	59 %	GPT	14 IU/l
Lym	22 %	γ-GTP	36 IU/l
Mono	17 %	Amy	34 IU/l
Plt	29.3×10^4 /mm^3	BUN	17.0 mg/dl
		Cr	0.99 mg/dl
Urinalysis		Na	134.2 mEq/l
protein	(−)	K	4.3 mEq/l
sugar	(−)	Cl	96.1 mEq/l
urobilinogen	(±)	Al	54.7 %
		α1-gl	5.7 %
Fecal examination		α2-gl	16.8 %
occult blood	(−)	β-gl	8.4 %
		γ-gl	14.3 %
Tumor marker			
AFP(RIA)	1.7 ng/ml	ECG	
CEA(Z)	3.4 ng/ml	within normal limits	
CA19-9	10 U/ml		

Fig. 1 Computed tomogram of the abdomen showing intesitinal dilatation, three parallel stripes (long arrow) and a leading mass (short arrow).

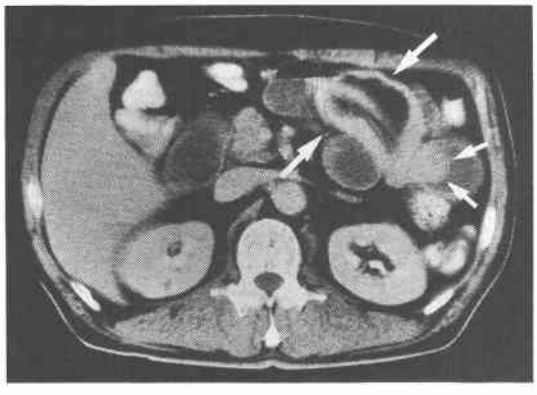

腫瘤を触れ，これを含め23cm の空腸切除・端々吻合を行った．他の腹腔内臓器に転移はなかった．

切除標本：空腸内腔に山田III型の立ち上がりを示す隆起性病変があり，5.0×6.7×3.5cm，類円形表面壊死状で白苔を被り軟らかく，術後に腫瘍の一部が決壊した．漿膜面は内腔へ向かう強い引きつれが見られた．

Fig. 2a Macroscopic view of the resected jejunum. Round, brittle and necrotic surfaced tumor has partially broken postoperatively. b: Its cut surface appearing solid, necrotic and hemorrhagic.

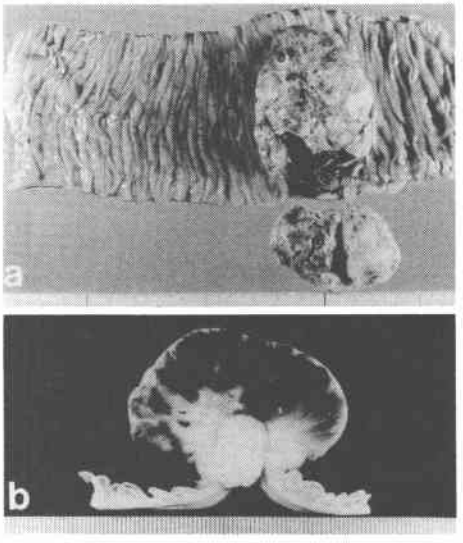

割面では，この病変は充実性，表面は出血壊死性で，漿膜を牽引し内腔へ突出していた（**Fig. 2a, b**）．

病理所見：H-E 染色では，異型高度な腫瘍細胞が充実性に増殖していた．この細胞は血管に富み多形性が強く大型で，空胞を有する細胞や好酸性の均質な胞体の豊かな多核細胞も存在した．間質は一部浮腫状ないし粘液腫状の部分も見られた（**Fig. 3a**）．酵素抗体法による染色では α1アンチトリプシンで陽性であった（**Fig. 3b**）．しかし他の Lysozyme, CEA, S-100蛋白，NSE, Vimentin, Desmin などはすべて陰性であった．そこで前医により提出された右胸壁腫瘍の組織プレパラートの提供を受け，両者を比較検討した．**Fig. 4** に示すごとく前回の摘出標本の組織所見では充実性で多形性の強い異型細胞がみられ，所により紡錘型細胞が主体で花むしろ様構造を示す部や大型の多形性をもつ細胞が目だち，間質が myxoid な部位などが混在していた．これに比べて今回の組織像は storiform pattern は少ないものの組織学的には非常に類似しており，胸壁原発 MFH からの空腸転移と診断した．

術後十分な経口摂取が出来るまでに回復したが，胸腔内の転移巣が増大し続け，同年11月14日呼吸不全にて死亡した．

Fig. 3 a: Microscopic view of jejunal tumor showing pleomorphic area, containing of plumper fibroblastic cell, giant cells with multiple irregular nuclei and intense eosinophilia (HE stain. ×200). b: Immunohistochemically, only alpha-1-antitrypsin is positive. Darkly stained cytoplasma is seen in the pleomorphic tumor cells. (×200)

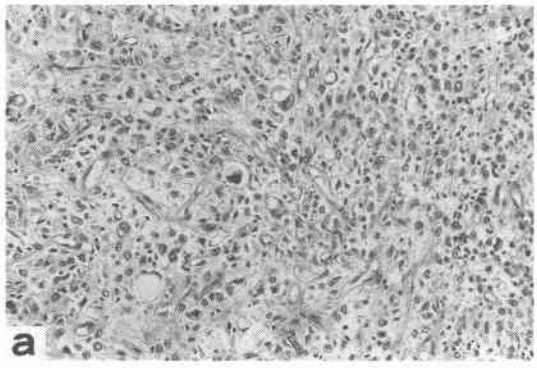

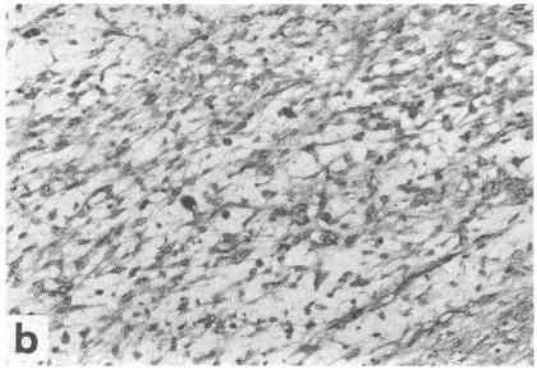

Fig. 4 Microscopic view of the right chest wall tumor consisting of spindle cells arranged in a storiform pattern and pleomorphic cells. (HE stain, ×100)



考　察

MFHは，1964年，O'Brienら[2]により悪性線維性黄色腫（malignant fibrous xanthoma）として初めてまとめて報告された．比較的稀な腫瘍とされていたが，その後Weissら[1]は，MFHを線維芽細胞様細胞と組織球様細胞とを種々の割合で有する未分化で多形型の肉腫との考えを示し，本邦でも橋本[3]の詳細な病理学的研究から本腫瘍は軟部悪性腫瘍の21.6%を占め最も頻度の高い肉腫であることが明らかにされた．

MFHは男性にやや多く見られ平均年齢は58.5歳，好発部位は下肢49%，上肢19%，後腹膜16%と四肢軟部組織に多くみられる[1)3)]．非常にまれに肺，肝，消化管に原発することがある．なかでも消化管原発のMFHは内外あわせて9例の報告しかなく，すべて大腸が原発である[4]．

Table 2 Reported cases of small intestinal metastasis of MFH in Japan

Author	Date	Patient Age	Patient Sex	Primary organ	Gross appearance of small intestinal metas.	Other metastasis	Prognosis (Months)
Yagi	1979	74	F	Retroperitoneum	?	Peritoneum, Lung, etc.	Died (7M) Autopsy
Yoshioka	1984	38	F	Rt. Breast	Polypoid lesion	Lung	Alive (84M)
Tsunoda	1987	63	M	Rt. Lung	?	Bone, Kidney etc.	Died (7M) Autopsy
Takahashi	1987	56	F	Rt. lower limb	Elevated lesion	Stomach, Lung Gall bladder	Died (28M) Autopsy
Ohta	1992	25	M	Rt. Tibia	Yamada Ⅳ elevation	Lung, Liver, Peritoneum	Died (37M)
Komatsu	1992	54	M	Chest wall	Yamada Ⅲ elevation	Mediastinum, Lung	Died (9M)

局所再発はMFH全体で44～47%，遠隔転移は20～42%と高率である．転移臓器としては肺が最も多く(82%)，リンパ節，肝，骨の順となる[1)3)4)]．MFHの消化管への転移は非常にまれで，小腸転移は文献的に収集しえたのは自験例を含めて本邦6例で，いずれも他臓器の転移巣を伴っていた[5)~6)]（**Table 2**）．

予後として腫瘍径10cm以上，腫瘍壊死を有する，骨格筋へ浸潤している．通常型のpleomorphic subtypeは不良であるとされる[1)3)10)11)]．自験例もこれらの所見全てに適合し，すでに予後の悪さをうかがわせていた．

腸重積症の原因という面から本症例を考察してみると，小腸では原因疾患として他臓器からの転移性悪性腫瘍が約7%の症例にみられるという[12)]．1980年以後，CTで術前に小腸一小腸型重積を診断しえたとの報告はわれわれの症例を含めて11例であり，それらの所見は拡張した腸管内にリング状の層構造，ドーナツ状腫瘤の内部にhigh density spot，先進部で内腔に突出する腫瘤像，標的様の腫瘤像などがある[12)]．われわれの症例も内筒が拡張した腸管の外筒へ陥入する層状の像と，先進部の腫瘤が内腔に突出する像を呈していた．小腸閉塞を来している患者では診断に困難な面があり，特に悪性疾患の既往のある患者では小腸一小腸型重積をも念頭に置いて診断を進めなければならず，この際，腹部CTや超音波検査などの画像診断は，腸重積の存在を示しその先進部の病変を描出できることから非常に有用である．

稿を終えるに臨み，資料を快く提供して下さった門倉病院（千葉県野田市）院長門倉萩郎先生に謝意を表する．

なお本論文の要旨は，第41回北海道腸疾患研究会（1991．6．29．札幌）において発表した．

文　献

1) Weiss SW, Enzinger FM: Malignant fibrous histiocytoma. An analysis of 200 cases. Cancer 41：2250—2266, 1978
2) O'Brien JE, Stout AP: Malignant fibrous xanthomas. Cancer 17：1445—1458, 1964
3) 橋本　洋：悪性線維性組織球腫の臨床病理学的研究．福岡医誌　70：585—613, 1979
4) 吹野俊介，深田民人，岡野一広ほか：盲腸原発の悪性線維性組織球腫．日外会誌　91：1752—1755, 1990
5) 八木拡朗，尾本徹男：後腹膜悪性線維性組織球腫の1例．西日泌尿　41：1185—1190, 1979
6) 吉岡一典，阿部僚一，飯泉俊雄ほか：肺，小腸に異時性転移をきたした乳房malignant fibrous histiocytomaの1例．日癌治療会誌　19：2190—2191, 1984
7) 角田尚久，広田紀男，斎藤　建：肺原発と考えられるmalignant fibrous histiocytomaの1例．細胞核病理誌　24：1—7, 1987
8) 高橋好朗，田上哲也，空地顕一ほか：胃と小腸に転移を認めたmalignant fibrous histiocytomaの1例．日消病会誌　84：168, 1987
9) 大田安彦，川浦幸光，金平永二ほか：小腸転移をきたした骨悪性線維性組織球腫の1例．消外　15：123—126, 1992
10) Kearney MM, Soule EH, Ivins JC: Malignant fibrous histiocytoma. A retrospective study of 167 cases. Cancer 45：167—178, 1980
11) Rooser B, Willen H, Gustafson P et al: Malgiant fibrous histiocytoma of soft tissue. Cancer 67：499—505, 1991
12) 浦田尚巳，森下明彦，山田幸和ほか：腹部CTで診断された16歳女性の空腸一空腸重積症の1例．臨外　46：115—118, 1991

A Case of Malignant Fibrous Histiocytoma of the Chest Wall with Metastasis to the Small Intestine

Masanobu Komatsu[1)2)], Takeshi Miyake[1)2)], Naoki Miyazaki[1)2)], Masaru Kawamura[1)], Hiroyuki Kato[2)] and Ayako Naka[3)]
1) Department of Surgery, Yoichi Kyokai Hospital
2) Second Department of Surgery, Hokkaido University School of Medicine
3) Hokkaido Histopathology Center

A 54-year-old man underwent a wide resection of the right chest wall because of a tumor which was diagnosed histologically as a malignant fibrous histiocytoma. Five months later, during chemotherapy for lung metastasis, he developed a symptom of upper alimentary tract obstruction. A CT scan showed an intussusception caused by a small intestinal tumor as a leading mass. An operation revealed a jejuno-jejunal intussusception 10 cm in length, 15 cm distal to the duodenojejunal flexure. A round, brittle tumor measuring 5.0 × 6.7 × 3.5 cm was found in the

resected jejunum. Its cut surface was necrotic and hemorrhagic. Pathological study revealed jejunal metastasis of the malignant fibrous histiocytoma. A metastatic intestinal tumor of malignant fibrous histiocytoma is very rare. This is the 6th case in the Japanese literature. CT scanning is effective for diagnosis of intestinal intussusception.

Reprint requests: Masanobu Komatsu Department of Surgery, Yoichi Kyokai Hospital
2-120 Okawa-cho, Yoichi-cho, Hokkaido, 046 JAPAN