日消外会誌　25（9）：2441～2445，1992年

直腸原発悪性リンパ腫の1例

広島県厚生連府中総合病院外科
宇高　徹総　　森山　重治　　花岡　俊仁
大下　尚弘　　大橋龍一郎

消化管原発悪性リンパ腫のほとんどは胃，小腸で，直腸悪性リンパ腫は比較的まれである．
症例は70歳の女性で，主訴は下血×直腸指診にて肛門輪より4cmに下端をもつ前壁半周を占める硬い半球状の腫瘤を触知した．注腸造影で長径約6cmの中心に陥凹をもつ隆起性病変を認めた．内視鏡検査で表面不整で中心に浅い陥凹を有する腫瘤を認め，生検の結果は悪性リンパ腫の疑いであった．手術は膣後壁部分切除を含む腹会陰式直腸切断術を施行した．大腸癌取扱い規約に従うと，A_1（膣），N_1(＋)，P_0，H_0，M(－)，stage IIIであった．病理組織化学的にdiffuse lymphoma，midium-sized cell type，B-cell（IgA，κ）であった．術後10日目に急性腎不全から多臓器不全に陥り，いったん回復したが誤嚥性肺炎にて術後8か月で死亡した．本稿では最近われわれが経験した直腸原発悪性リンパ腫の1例を加え，1981年から1992年までの本邦報告65例を集計し，臨床病理学的検討を行ったので，若干の文献的考察を加えて報告する．

Key words： malignant lymphoma，rectum

はじめに

消化管原発悪性リンパ腫のほとんどは胃，小腸に発生し，大腸原発のものは回盲部に多く，直腸原発のものは比較的まれである．今回われわれは，直腸原発悪性リンパ腫の1例を経験したので，若干の文献的考察を加えて報告する．

症　例

患者：70歳，女性．

主訴：下血．

家族歴：特記すべきことはない．

既往歴：糖尿病，胆石症．

現病歴：1990年1月20日ごろより時に下血があり，便秘気味であった．1月下旬近医を受診するも軽快せず，2月11日より下血が頻回となったため，2月13日当科外来を受診した．直腸指診および直腸鏡検査にて腫瘤を認めたため，同日入院となった．

入院時現症：身長150cm，体重61kgと肥満あり．血圧130/60mmHg．脈拍68/分，整，眼瞼結膜に貧血なく眼球結膜に黄疸はみられなかった．呼吸音・心音ともに清．腹部は平坦・軟，肝・脾は触知せず．頸部，腋窩・鼠径部など，表在リンパ節の腫大は認めなかった．直腸指診にて肛門輪より4cmの部位を下端とする前壁半周を占める硬い半球状の腫瘤を触知した．

入院時検査所見：便潜血は強陽性であるが，血液生化学検査，腫瘍マーカーは正常範囲であった．75g oral glucose tolerance test（OGTT）にて糖尿病型，linear patternであった．PSPテストで腎機能低下が認められた（**Table 1**）．

胸部X線写真：肺野に異常所見を認めず，肺門リンパ節の腫脹は認められなかった．

腹部computed tomography（CT）所見：肝・脾に異常所見はなかった．また腸間膜リンパ節の有意な腫脹もみられなかった．

骨盤CT所見：直腸の左半を中心に内腔に突出する径約5cmの腫瘤を認めた（**Fig. 1**）．

注腸所見：腫瘤はRb前壁に位置し，長径約6cmで中心部に小さな陥凹を有する隆起性病変を認めた（**Fig. 2**）．

大腸ファイバー検査所見：肛門輪より約4cmの前壁に，表面は淡黄白色で凹凸不整であるが，粘膜で被われている光沢をもつ粘膜下腫瘤様の病変を認めた．腫瘤の中心部には易出血性の浅い潰瘍を認めた（**Fig. 3**）．

生検の病理組織所見は悪性リンパ腫の疑いであった．理学的所見，胸部X線写真，腹部超音波検査，CT

＜1992年5月13日受理＞別刷請求先：宇高　徹総
〒726　府中市鵜飼町555－3　広島県厚生連府中総合病院外科

Table 1 Laboratory findings on admission

Hematological examination		Blood chemistry	
RBC	386×10^4 /mm^3	TP	6.3 g/dl
Hb	11.5 g/dl	Alb	53.6 %
Ht	37.6 %	$\alpha1$	3.9 %
Plt	32.3×10^4 /mm^3	$\alpha2$	16.1 %
WBC	5,500 /mm^3	β	10.5 %
Band	14 %	γ	15.6 %
Seg	56 %	T-Bil	0.7 mg/dl
Lymp	26 %	GOT	24 U/l
Eosin	1 %	GPT	13 U/l
Mono	3 %	LDH	264 U/l
CRP	4 (+)	ALP	187 U/l
Tumor marker		BUN	16.1 mg/dl
CEA	2.8 ng/ml	Cr	1.1 mg/dl
CA19-9	<6 U/ml	Na	136 mEq/l
Ferritin	44 ng/ml	K	4.3 mEq/l
TPA	50 U/l	Cl	104 mEq/l
Fecal examination		FBS	152 mg/dl
occult blood	3 (+)	75gOGTT	DM pattern
Urinary examination		PSP test	
protein	(−)	15 min	5 %
sugar	(+)	120 min	48 %

Fig. 1 Computed tomography of the pelvis: The tumor extends into a rectal cavity (arrows). No lymph node swelling was detected.

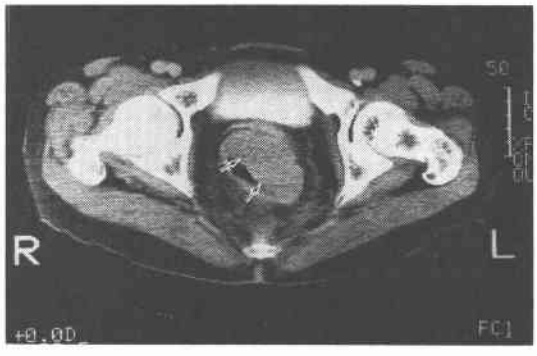

などで直腸以外に病変は認められなかった．臨床病期分類はNaqvi分類[4]でstage Iであった．

以上より直腸原発悪性リンパ腫を疑い，1990年2月21日手術を施行した．

手術所見：下腹部正中切開にて開腹した．腹水はなく，腸間膜および骨盤内リンパ節の腫大は認められなかった．左梨状筋前面に小豆大の腫瘤を認め摘除した．腫瘤はRb前壁に存在し，膣後壁に直接浸潤していたため，膣後壁部分切除を伴う腹会陰式直腸切断術を施行し，リンパ節は3群まで郭清した．膣後壁の欠損部は3-0 Dexonで縫合閉鎖した．大腸癌取扱い規約[1]に従うと，肉眼的進行程度は，A_1（膣），N_1（+），P_0，H_0，M（−），stage IIIであった．

Fig. 2 Barium enema: A shadow defect of about 6 cm longitudinal length in the rectum is seen (arrows).

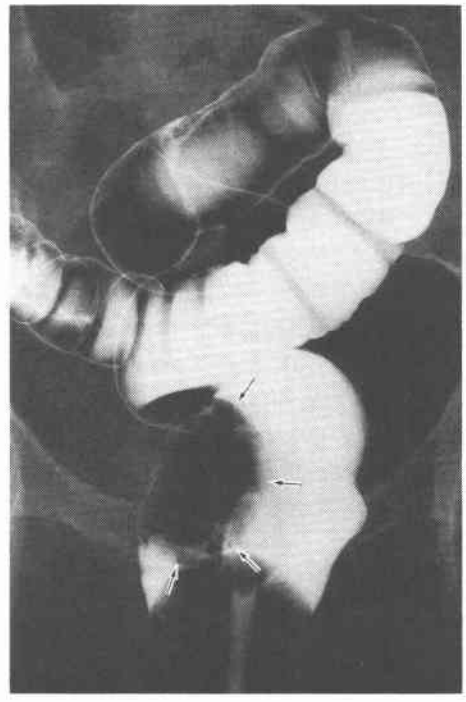

Fig. 3 Endoscopic examination: An elevated lesion occupies the anterior wall of the rectum with ulceration in the center. The surface is covered with rectal mucosa and multi-nodular.

Fig. 4 Resected specimen: The tumor is the size of 7.6×5.8×3.3 cm and locates in the rectum 1.7 cm from the dentate line. An ulceration is seen in the center of the tumor.

切除標本所見：腫瘤は大きさ7.6×5.8×3.3cm，淡黄白色の表面比較的平滑な隆起性病変で中心部に潰瘍があり出血していた．腫瘤の下端から肛門輪までの距離は3.2cm，歯状線までの距離は1.7cm であった．割面は大きさ7.6×5.8cm，淡黄白色均一であった（**Fig. 4**）．

組織学的所見：リンパ腫細胞が固有筋層を越えてびまん性に浸潤増殖していた（**Fig. 5a**）．リンパ腫細胞は中型のリンパ球に類似し，核の大小不同，切れ込みを有し，髄様に浸潤し monotonous な増殖を示す diffuse, medium-sized cell type の non-Hodgkin's lymphoma であった（**Fig. 5b**）．酵素抗体法による免疫組織化学的検討の結果 B-cell type（IgA，κ）であった．No. 261のリンパ節に転移が認められた．左梨状筋の前面に認めた腫瘤は膿瘍で，リンパ節転移ではなかった．大腸癌取扱い規約に従うと，組織学的進行程度は，a_2，$n_1(+)$，H_0，P_0，M(−)，stage III であった．

術後経過：術後10日目に急性腎不全から多臓器不全に陥ったが救命し，意識障害はあるものの一時は経口摂取できるまで回復していた．しかし，術後 8 か月目に誤嚥性肺炎のため死亡した．

考　察

悪性リンパ腫で，全身病変の一部ではなく消化管に原発したものと判定するには，Dawson[2]の提唱した消化管原発悪性リンパ腫の定義に従うのが通例である．自験例では，(1) 表在リンパ節を触れない．(2) 胸部 X 線写真で異常がない．(3) 末梢血に異常細胞が出現していない．(4) 開腹にて消化管病変が主で所属リンパ節のみに転移がみられる．(5) 腹部 CT，超音波検査等でも肝•脾に異常ないことなど，Dawson の定義をすべて満たしていた．

Fig. 5 Microscopic findings: a) Lymphoid cells diffusely infiltrating through the proper muscle layer are seen (H.E stain, ×100). b) High power view shows diffusely distributed medium-sized cells. Some of the nuclei are cleaved (H.E stain, ×200).

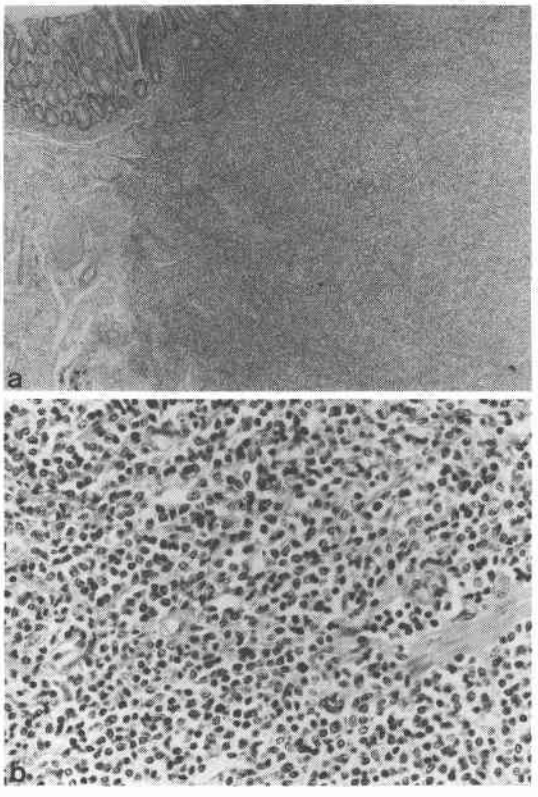

節外性悪性リンパ腫においては，Waldeyer 咽頭輪に発生するものが最も多く，消化管原発悪性リンパ腫はその約20%にすぎない[3]．Naqvi ら[4]は消化管原発悪性リンパ腫の頻度を胃61%，小腸27.5%，大腸11.5%と報告しており，大腸原発例の頻度は少ない．また大腸原発例もその大部分は回盲部（71.5%）に発生し，直腸原発（16.9%）は少ない[3]．

直腸原発悪性リンパ腫は，本邦では1934年の久留[5]の報告以来1980年までに約40の報告例がある．1981年以降の報告例では，悪性リンパ腫病理組織診断グループ（Lymphoma-leukemia Study Group）が提案した

分類[6](LSG分類)が用いられるようになってきた．そこで，われわれは1981年から1992年まで，自験例を含め検索しえた65例の直腸原発悪性リンパ腫について臨床病理学的検討を行った．平均年齢は63.3歳で最高年齢は88歳，最低年齢は7歳であり，諸家の報告とほぼ一致した[7)~10)]．性別では男性15例（23%），女性50例（77%）で女性が圧倒的に多く，諸家の報告[7)~9)]と異なっていた．主訴は下血（52.3%）が多く，血便（27.7%），便秘（12.3%），裏急後重（7.7%）の順となっていた．占居部位は51例中44例（86.3%）が肛門輪から5cm以下またはP, Rbであり，下部直腸が圧倒的に多かった．治療は59例に外科治療がなされており，腹会陰式直腸切断術33例（55.9%），直腸切除術17例（28.8%），腫瘤切除術7例(11.9%)，人工肛門造設術，試験開腹術のみに終わった症例がおのおの1例ずつあった．補助療法として化学療法が31例（47.7%）に行われており，その内訳はVEPA(vincristin(VCR), cyclophosphamide（CPA），prednisolone（PDN），adriamycin（ADM））8例，CHOP（CPA，ADM，VCR，PDN），CHOP-B（CHOP，bleomycin）7例，COP(CPA, VCR, PDN), COAP(CPA, VCR, ADM, PDN) 4例，VEMP(VCR, CPA, 6-mercaptopurine, PDN）4例であり，放射線療法は4例(6.2%)に行われていた．外科的切除後に補助療法を施行された症例は24例（36.9%）で，臨床病期が進んでおり，比較的年齢の若い症例に多かった．

病理組織型はLSG分類別では57例に記載があり，diffuse lymphoma 49例（86.0%），follicular lymphoma 8例（14.0%）とdiffuse lymphomaが多かった．さらにdiffuse medium-sized cell type 21例（36.8%），diffuse small cell type 13例（22.8%），diffuse large cell type 8例（14.0%），diffuse mixed type 7例(12.3%)，follicular medium-sized cell type 3例(5.3%)，follicular large cell type 3例(5.3%)，follicular mixed type 2例（3.5%）でdiffuse medium-sized cell typeが多かった．また，平均年齢ではdiffuse large cell typeが47.8歳で低く，若年者に多くみられた（**Table 2**）．病理組織型と予後との関係は，症例数が少なく有意な傾向は見い出せなかった．

予後に関しては，経過観察期間が短く転帰不明の症例が多いため明らかにしえないが，死亡9例中6例(66.7%)が1年以内に死亡しており，3年以上生存例が6例，5年以上生存例は1例もなく，予後は必ずしも良好でない．三上ら[11)]の報告によると，1年以内の死亡例が40例中8例，5年以上生存例は1例のみであった．発見時に，臨床病期が進んでいる症例が多いことが原因と考えられる．

Table 2　Histological type of primary malignant lymphoma of the rectum (1981-1992, Japan)

Histological type (LSG classification)	Number of cases		
	male	female	total
Follicular medium	1	2	3(5.3%)
Follicular mixed	0	2	2(3.5%)
Follicular large	3	0	3(5.3%)
Diffuse small	2	11	13(22.8%)
Diffuse medium	3	18	21(36.8%)
Diffuse mixed	1	6	7(12.3%)
Diffuse large	4	4	8(14.0%)
Total	14	43	57

本症例の要旨は，第39回日本消化器外科学会総会（神戸）にて発表した．

文　献

1) 大腸癌研究会編：大腸癌取扱い規約．改訂第4版．金原出版，東京，1985
2) Dawson IMP, Cornes JS, Morson BC: Primary malignant lymphoid tumors of the intestinal tract. Report of 37 cases with a study of factors influencing prognosis. Br J Surg 49：80—89，1961
3) 藤盛孝博，平山　章，長廻　紘ほか：直腸原発性悪性リンパ腫の1例．胃と腸　20：99—103，1985
4) Naqvi MS, Burrows L, Kark AE: Lymphoma of the gastrointestinal tract: Prognostic guides based on 162 cases. Ann Surg 170：221—231，1969
5) 久留　勝：直腸の孤立性淋巴腫の1例．癌　28：388—396，1934
6) 須和泰山，若狭治毅，三方淳男ほか：非ホジキンリンパ腫病理組織診断の問題点—新分類の提案．最新医　34：2049—2062，1979
7) 小川佳成，石川哲郎，池原照幸：直腸原発悪性リンパ腫の1例．日臨外医会誌　51：1010—1014，1990
8) 桐田孝史，小坂博美，高松三郎：Crohn病を合併した直腸原発悪性リンパ腫の1例—自験例を含む本邦報告37例の検討—．消外　13：373—380，1990
9) 石井敏勤，岡本安弘，石井慶太ほか：原発性直腸悪性リンパ腫の1例．日消外会誌　18：1743—1746，1985
10) 中林愛晶，岡島邦雄，冨士原彰：術前，直腸悪性リンパ腫と診断された1例．日臨外医会誌　44：1182—1187，1983
11) 三上泰徳，小沢正則，今　充ほか：大腸悪性リンパ腫，特に直腸悪性リンパ腫について．消外　7：243—250，1984

A Case Report of Primary Malignant Lymphoma of the Rectum

Tetsunobu Udaka, Shigeharu Moriyama, Toshihito Hanaoka, Takahiro Kinoshita and Ryuichiro Ohashi
Department of Surgery, Fuchu General Hospital

Primary malignant lymphoma of the gastro-intestinal tract largely originates in the stomach or in the small intestine. We report a rare case of primary malignant lymphoma of the rectum. A 70-year-old woman came to our hospital with the chief complaint of anal bleeding. A rectal mass, which occupied the anterior wall of the rectum and extended 4 cm from the anal verge, was detected by digital examination. The tumor revealed an elevated lesion about 6 cm long by barium enema examination. Endoscopy showed that the surface of the mass was covered with rectal mucosa, and that it was multinodular and had an ulceration in the center. Histological diagnosis of the biopsy specimen was suspicion of malignant lymphoma. Abdomino-perineal resection with R_3 lymph node dissection and partial resection of the posterior wall of the vagina were performed. The clinical stage was A_i $N_1(+)$ $P_0H_0M(-)$, stage III. Histological and imunohistological diagnosis of the resected specimen was diffuse lymphoma, medium-sized cell, B-cell type (IgA, κ). The patient had multiple organ failure on the 10th postoperative day. Although she recovered from that, she unfortunately died of aspiration pneumonia 8 months after surgery. In this paper, we clinico-pathologically reviewed 65 cases of malignant lymphoma of the rectum reported in Japan from 1981 to 1992.

Reprint requests: Tetsunobu Udaka Department of Surgery, Fuchu General Hospital
555-3 Ukai-cho, Fuchu City, 726, JAPAN