日消外会誌　25（10）：2520～2524，1992年

症例報告

# 早期胃癌所属リンパ節におけるサルコイド反応の検討

滋賀医科大学第1外科，同　検査部病理*
阿部　元　寺田　信國　塩見　尚礼　内藤　弘之
柴田　純祐　小玉　正智　岡部　英俊*

所属リンパ節にサルコイド反応を認めた早期胃癌の2例を経験した．症例1は64歳の女性で，心窩部痛にて近医を受診し，当科を紹介された．胃体中部小彎側にIIc＋III病変を認め，幽門側胃亜全摘術を施行した．病理組織学的には深達度smの中分化型管状腺癌であった．郭清されたリンパ節21個中15個に類上皮細胞および多核巨細胞からなるサルコイド反応が認められた．症例2は38歳女性で，不明熱のため検査入院した．胃内視鏡にて胃体中部大彎側にIIc病変を認め，幽門側胃亜全摘術を施行した．病理組織学的には深達度smの乳頭癌であった．郭清されたリンパ節39個中21個にサルコイド反応を認めた．

所属リンパ節にサルコイド反応を認める早期胃癌の本邦報告例はわれわれの症例を含めて12例しかなく，それらを臨床病理学的に検討し，文献的考察を加えた．

**Key words**：early gastric cancer，sarcoid reaction in regional lymph nodes

## はじめに

胃癌をはじめとした悪性腫瘍の所属リンパ節には，まれにサルコイド様肉芽腫（サルコイド反応）を認めることが知られている．この反応は一般に進行癌において認められ，早期癌の報告はあまりみられない．今回われわれは所属リンパ節にサルコイド反応を認めた早期胃癌の2例を経験したので，文献的考察を加えて報告する．

## 症　例

症例1：64歳，女性．

主訴：心窩部鈍痛．

既往歴：40歳，十二指腸潰瘍および糖尿病．

家族歴：特記すべき事なし．

現病歴：1987年2月より心窩部に鈍痛を認めるようになり近医を受診し，胃癌の疑いにて同年6月18日当科紹介となった．

入院時現症：身長153cm，体重63kg，血圧140/80 mmHg，脈拍80/分整．貧血，黄疸なし．眼球，皮膚に異常なし．胸腹部に異常を認めず，表在リンパ節の腫大なし．

入院時検査所見：血液検査ではRBC　352×$10^4$/$mm^3$，Ht 35.1％と軽度貧血を認めたが，生化学検査では異常を認めなかった．carcinoembryonic antigen（CEA）2.4ng/ml，carbohydrate antigen 19-9（CA19-9）19.9U/ml，$\alpha$-fetoprotein（AFP）2.7ng/ml，75gブドウ糖負荷試験では前値187mg/dl，120分値431mg/dlと糖尿病型を示した．

胸部X線所見：結核性病変を思わせる浸潤あるいは増殖性陰影はなく，両側肺門リンパ節腫脹（bilateral hilar lymphadenopathy：BHL）も認められなかった．

上部消化管造影所見：胃体中部小彎側に皺襞集中を伴う不整な浅い陥凹性病変を認めた（**Fig. 1**）．

胃内視鏡所見：胃角部小彎側に周囲に発赤を伴うIIc＋III様病変を認め，粘膜ヒダの棍棒状肥大，中断がみられた．

生検にて高分化型腺癌の診断が得られたため，1987年7月15日手術を施行した．

手術所見：肝，胆，膵，脾には異常を認めなかった．胃体中部小彎に硬結を触知したが，漿膜に癌の浸潤を認めず，所属リンパ節も触知しなかった（$S_0N$（－）$P_0H_0$）．十二指腸球部前壁に潰瘍性瘢痕を認めた．胃癌取扱い規約[1]に準じて$R_2$リンパ節郭清を伴う幽門側胃亜全摘術を施行し，Billroth I法にて再建した．

摘出標本：胃体中部小彎側に14×10mmのIIc＋III病変を認めた．

＜1992年6月17日受理＞別刷請求先：阿部　元
〒520-21　滋賀県大津市瀬田月輪町　滋賀医科大学第1外科

**Fig. 1** Double contrast study of Case 1 showing IIc+III lesion on the lesser curvature of the middle body.

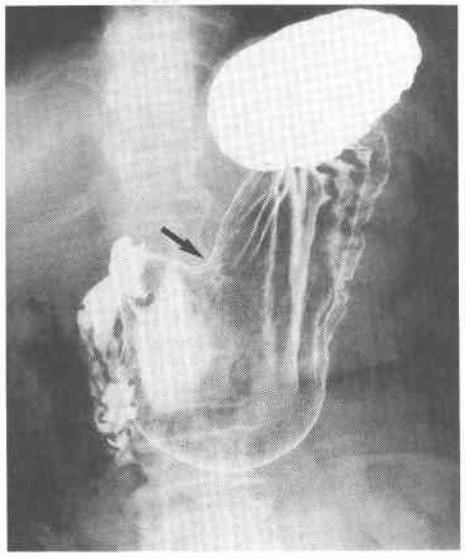

**Fig. 2** Microscopic findings of the regional lymph node of Case 1 showing sarcoid reactions consisting of epithelioid cells (H.E. ×40).

病理組織学的所見：中分化型管状腺癌を認め(sm, $ly_0$, $v_0$, ow(−), aw(−)), 軽度のリンパ球浸潤がみられたが, 肉芽腫は認められなかった. 郭清されたリンパ節は21個であったが, 転移はみられなかった($n_0$). この内, No. 1, 3, 5, 7, 12の15個のリンパ節に多核巨細胞を伴い類上皮細胞からなる乾酪性壊死を伴わないサルコイド反応を認めた(**Fig. 2**). 抗酸菌染色は陰性であった.

術後経過：手術後の経過は良好で, 術後22日目に退院した. 術後4年6か月を経過した現在も再発を認めず, 健在である.

症例2：38歳, 女性.

主訴：不明熱.

既往歴：特記すべきことなし.

家族歴：特記すべきことなし.

現病歴：1991年10月下旬発熱を認め, 精査目的にて11月1日本院内科入院となった. 入院後は発熱を認めず, 超音波検査, computed tomography (CT) では異常なかった. しかし胃内視鏡にて胃腫瘍を指摘され, 11月19日当科転院となった.

入院時現症：身長160cm, 体重42.5kg, 血圧100/50 mmHg, 脈拍72/分整. 貧血, 黄疸なし. 眼球, 皮膚に異常なし. 胸腹部に異常を認めず, 表在リンパ節の腫大なし.

入院時検査所見：血液検査ではRBC 371×$10^4$/$mm^3$, Ht 33.8%と軽度の貧血を認めた. 生化学検査には異常を認めず, CEA 2.2ng/ml, CA19-9 6.2U/ml, AFP 3.6ng/ml, ツベルクリン反応4×3mmであった.

胸部X線所見：結核性病変なく, BHLも認めなかった.

上部消化管造影所見：胃体中部大彎側に皺襞集中を伴う不整な浅い陥凹性病変を認めた.

胃内視鏡所見：胃体中部大彎側に粘膜ヒダの棍棒状肥大と中断を伴ったIIc病変を認めた(**Fig. 3**).

生検にて高分化型腺癌の診断が得られたため, 1991

**Fig. 3** Endoscopic picture of Case 2 showing IIc lesion on the greater curvature of the middle body.

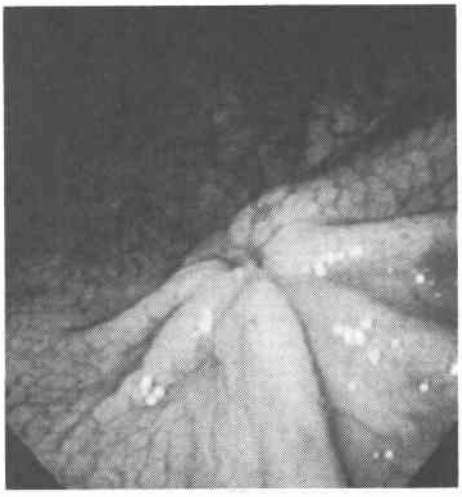

**Fig. 4** Microscopic findings of the regional lymph node of Case 2 showing sarcoid reactions consisting of epithelioid cells and multinuclated giant cells (H.E. ×100).

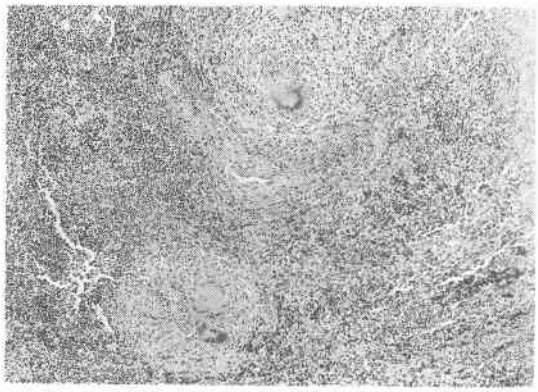

年11月25日手術を施行した.

手術所見：肝，胆，膵，脾に異常は認めなかった．胃体中部大彎側に硬結を触知したが，漿膜に浸潤を認めず，所属リンパ節の腫脹もみられなかった($S_0N(-)P_0H_0$)．$R_2$リンパ節郭清を伴う幽門側胃亜全摘術を施行し，Billroth I 法にて再建した．

摘出標本：胃体中部大彎側に皺襞集中を伴う9×7 mmのIIc病変を認めた．

病理組織学的所見：表層で乳頭構造を呈する乳頭管状腺癌を認め(sm, $ly_1$, $v_0$, ow(−), aw(−))，好中球浸潤が著明に認められた．リンパ節転移はみられなかったが($n_0$)，39個中21個のリンパ節(No. 1, 3, 4, 6, 7, 8)にサルコイド反応が認められた(**Fig. 4**)．抗酸菌染色は陰性であった．

術後経過：手術後の経過は良好で，angiotensin converting enzyme (ACE) 14.0IU/$l$と正常であり，術後33日目に退院となった．2か月経過した現在，外来通院中である．

## 考　察

サルコイド反応は種々の原因によって単一臓器に限局した病変として現れるが，比較的稀な現象である．結核，癩，真菌，寄生虫などによる特異的炎症，ベリリウム，シリコンなどの化学物質などに対する組織反応でもみられるが，全身性エリテマトーデス，クローン病，原発性胆汁性肝硬変などの免疫不全症の組織にも見出されるといわれる[2]．

悪性腫瘍に伴ったサルコイド反応についての最初の報告は1950年Nadelら[3]によるもので，その後Gordonら[4]やGregorieら[5]が報告している．Brincker[6]は悪性腫瘍3,770例中165例(4.4%)に認められ，特に扁平上皮癌に多い(13.0%)と報告し，サルコイド反応はリンパ流域にみられるとしている．本邦においては，1979年村田ら[7]によって46症例が集計され，胃癌と肺癌に多いと報告されている．

従来の報告例の多くは進行癌によるもので，早期癌にみられるものは少ない．本邦において所属リンパ節にサルコイド反応を認めた早期胃癌に関しては，われわれの報告を含め12例[8)~16)]が報告されているにすぎない(**Table 1**)．これら12例について検討すると，男女比は8：4と男性に多く，肉眼型ではIIcまたはIIc+IIIの陥凹型が8例，IIaまたはIIa+IIcの隆起型が4例と陥凹型に多くみられた．組織型ではpapが1例，$tub_1$ 4例，$tub_2$ 1例，por 4例，sig 2例と組織型での傾向はみられなかった．また，4例にリンパ節だ

**Table 1** Reported cases of early gastric cancer with sarcoid reaction in regional lymph nodes in Japan

| Case report (Author) | Age | Sex | Gross appearance | Histology | Depth | Sarcoid reaction in lymph nodes | Sarcoid reaction in stomach | Prognosis |
|---|---|---|---|---|---|---|---|---|
| Mai[8] | 60 | M | IIc+III | sig | sm | 5/18 | (−) | |
| Sato[9] | 32 | M | IIc | sig | sm | 1/4 | (+) | |
| Mizoguchi[10] | 60 | M | IIc+III | por | m | 27/27 | (+) | 3M alive |
| Yamamoto[11] | 74 | M | IIa+IIc | $tub_1$ | m | | (−) | 1Y6M death |
| Yamamoto[11] | 22 | F | IIc | por | m | | (−) | 5Y6M alive |
| Kozakai[12] | 43 | M | IIc | $tub_1$ | m | 4/? | (+) | |
| Kuriyama[13] | 51 | F | IIa | $tub_1$ | m | 37/37 | (−) | 5M alive |
| Tamura[14] | 64 | M | IIa+IIc | por | sm | | (+) | |
| Kusama[15] | 54 | M | IIa | $tub_1$ | m | 10/22 | (−) | 1Y6M alive |
| Tanabe[16] | 53 | M | IIc | por | m | 10/18 | (−) | 2Y6M alive |
| Abe | 64 | F | IIc+III | $tub_2$ | sm | 15/21 | (−) | 4Y6M alive |
| Abe | 38 | F | IIc | pap | sm | 21/39 | (−) | 2M alive |

けでなく胃壁内にもサルコイド反応がみられた.

類上皮細胞性肉芽腫を病理組織学的所見のみで鑑別することは困難な場合が多いが，一般的に結核の場合は中心に乾酪性壊死を伴うのが特徴であり，類上皮細胞は密に集合し配列も規則正しいとされる．サルコイド反応の場合には中心に壊死がなく，類上皮細胞の配列は不規則であり，細胞間の鍍銀線維も結核に比べて少ないとされている[17]．さらに抗酸菌染色が陰性であれば結核は否定されうる．一方，サルコイド反応と全身性サルコイドーシスを病理組織学的に鑑別することも困難で，BHL，Kveim反応，ツベルクリン反応の陰性化，ACE，皮膚・眼症状などを考慮する必要がある．われわれの症例は，Kveim反応を行っていないが，乾酪性壊死を認めず，抗酸菌染色陰性，BHL，皮膚・眼症状がないことからサルコイド反応と判断した．

悪性腫瘍におけるサルコイド反応の原因としては，一定の見解が得られていないが，悪性腫瘍からの代謝分解産物などの非特異的な刺激物質の吸着と，それに対する宿主の反応が重要であるとされている[3)4)]．村田ら[7)]は粘膜の損傷が重篤な要因としている．一般に類上皮性肉芽腫はTリンパ球が抗原局所に集まりリンフォカインを放出することにより，マクロファージの凝集や集積が起こり，類上皮細胞あるいは多核巨細胞によって形成されると言われており[18)]，細胞性免疫の関与が推測される．

予後との関連において，Syrjanen[19)]はサルコイド反応が癌に対するBacillus Calmette-Guerin（BCG）療法で出現する肉芽腫と類似していることから，良好な予後が期待されるとしている．また，サルコイド反応を備えたホジキン病症例では化学療法による寛解期が有意に長い[20)]，さらに寛解期が長いのみならず長期予後が良好である[21)]と報告されており，担癌個体にとっては有利な反応と思われる．

以上より，悪性腫瘍の所属リンパ節にみられるサルコイド反応は担癌生体における免疫学的反応の解明に意義が深く，今後の検討が待たれる．

## 文　献


1) 胃癌研究会編：胃癌取扱い規約．改訂第11版．金原出版，東京，1985
2) 千葉保之，細田　裕：サルコイドーシスの概念と歴史．最新医　27：1252—1258，1972
3) Nadel EM, Ackerman LV: Lesions resembling Boeck's sarcoid in lymph nodes draining an area containing a malignant neoplasm. Am J Clin Pathol 20：952—957，1950
4) Gordon G, Linell F: Malignant tumors and sarcoid reactions in regional lymph nodes. Acta Radiol 47：381—392，1957
5) Gregorie HB, Othersen HB, Moore MP: The significance of sarcoid-like lesions in association with malignant neoplasms. Am J Surg 104：577—586，1962
6) Brincker H: Sarcoid reactions in malignant tumours. Cancer Treat Rev 13：147—156，1986
7) 村田吉郎，立花暉夫：悪性腫瘍におけるサルコイド様反応．結核　54：510—511，1979
8) 磨伊正義，門馬良吉，大和一夫ほか：胃領域リンパ腺にsarcoid様病変を伴なった早期胃癌の1例．癌の臨　15：1007—1009，1969
9) 佐藤薫隆，松林富士男：胃癌に併存した胃の限局性サルコイドの1例．胃と腸　6：917—925，1971
10) 溝口修身，赤坂国義，小島心一ほか：早期胃癌合併した広範な胃サルコイドの1例．胃と腸　10：1325—1330，1975
11) 山本富一，Takejima R，立石博之ほか：所属リンパ節にサルコイド反応を呈した早期胃癌の2例—悪性腫瘍とサルコイド反応—．日消病会誌　76：2442—2446，1979
12) 小坂井守，樋田寿々子，西　研ほか：早期胃癌（II c）に合併した胃限局サルコイド症の1手術例．帝京医誌　5：161—167，1982
13) 栗山　洋，梅下浩司，野口真三郎ほか：所属リンパ節にサルコイド反応を呈した早期胃癌の1例．日消外会誌　17：953—956，1984
14) 田村和民，三浦昭彦，三上　淳ほか：サルコイド様反応を呈した早期胃癌．診断と治療　76：895—897，1988
15) 日馬幹弘，木村幸三郎，小柳泰久ほか：所属リンパ節にサルコイド反応を認めた早期胃癌の1例—その病理学的解析と文献的考察—．臨外　45：363—366，1990
16) 田辺　博，今井直基，渡辺　進ほか：所属リンパ節にサルコイド反応を呈した早期胃癌の1例．日消外会誌　24：1272—1276，1991
17) 岩崎竜郎，岩井和郎：サルコイドージスの病理解剖．最新医　19：52—56，1964
18) 多田富雄：免疫学イラストレイテッド．南江堂，東京，1990，p122
19) Syrjanen KR: Epitheloid cell granulomas in the lymph nodes draining human cancer. Diagn Histopathol 4：291—294，1981
20) O'Connell MJ, Schimpff SC, Kischner RH et al: Epithelioid granulomas in Hodgkin disease. JAMA 233：886—889，1975
21) Sacks EL, Donaldson S, Gordon J et al: Epithelioid granulomas associated with Hodgkin's disease. Cancer 41：562—567，1978

## Two Cases of Early Gastric Cancer with Sarcoid Reaction in the Regional Lymph Nodes

Hajime Abe, Nobukuni Terata, Hisanori Shiomi, Hiroyuki Naito, Junsuke Shibata,
Masashi Kodama and Hidetoshi Okabe*
First Department of Surgery and Department of Laboratory Medicine*, Shiga University of Medical Science

Two cases of early gastric cancer with sarcoid reaction in the regional lymph nodes are reported. Case 1: A 54-year-old woman visited a practitioner with the complaint of epigastralgia and was referred to our hospital. A double contrast study revealed a IIc + III lesion on the lesser curvature of the middle body of the stomach and distal subtotal gastrectomy was carried out. Histologically, moderately differentiated tubular adenocarcinoma was found in the submucosal layer. Sarcoid reaction comprised of epithelioid cells and giant cells was seen in regional lymph nodes (15/21). Case 2: A 38-year-old woman with the complaint of fever visited our hospital for further examination. Endoscopy revealed a IIc lesion on the greater curvature of the middle body of the stomach and distal subtotal gastrectomy was carried out. Histologically, papillotubular adenocarcinoma was found in the submucosal layer. Sarcoid reaction was seen in regional lymph nodes (21/39). Only 12 cases of early gastric cancer with sarcoid reaction in the regional lymph nodes have been reported in our country, and we discussed their clinicopathological characteristics.

**Reprint requests:** Hajime Abe First Department of Surgery, Shiga University of Medical Science
Seta-Tsukinowa, Otsu, 520-21 JAPAN