日消外会誌　25（10）：2554～2558，1992年

Eosinophilic colitisの1例

倉敷市立児島市民病院外科
三竿　貴彦　　池田　敏夫　　林　　繁樹

Eosinophilic colitisの1切除例を報告する．症例は74歳の女性で，右下腹部痛を主訴として来院した．アレルギー疾患の既往はなく，血液検査にて好酸球増多を認めなかった．急性虫垂炎の診断にて緊急手術を施行したが，虫垂には異常がみられず，上行結腸肝彎曲部に硬結を触知し右側結腸は拡張していた．右半結腸切除術を行い，病理組織所見では粘膜下層の著しい浮腫と結腸壁全層にわたる好酸球浸潤を認めることより，Eosinophilic colitisと診断した．術後4日目に食事開始とともに皮疹が出現し，血清IgEは高値を示したが，特定の食品に対するアレルギーは証明されなかった．本邦では本症についての報告は12例ありそのうち3例に開腹術がなされているが，われわれの症例のように急性腹症として緊急手術が行われ治癒した例はなかった．

Key words：eosinophilic gastroenteritis, eosinophilic colitis

はじめに

Eosinophilic gastroenteritisは1937年Kaijser[1]により初めて報告された，消化管への好酸球浸潤をきたす比較的まれな疾患であるが，その好発部位は胃，小腸のことが多く大腸の病変は少ないとされている．今回，われわれは上行結腸を主病変部とするEosinophilic colitisの1例を経験したので報告する．

症　例

患者：74歳，女性．

主訴：右下腹部痛．

既往歴：特記すべきアレルギー疾患はない．

家族歴：特記すべきことなし．

現病歴：平成3年11月11日より臍周囲部に疼痛が出現し，11月13日には右下腹部痛となり近医を受診した．同日，急性虫垂炎の疑いで当科へ紹介され入院となった．

入院時現症：身長140cm，体重52.5kg．体温37.7℃，脈拍74/分整，血圧140/100mmHg．貧血，黄疸なく胸部理学的所見に異常を認めなかった．腹部は軽度膨満し，肝・脾および腫瘤を触知しなかった．右下腹部を中心に圧痛，筋性防御，Blumberg徴候を認めたが，右季肋部にも軽度圧痛があった．

入院時検査成績：血液検査では白血球数10,500/mm³と増加し，好酸球は0％，CRP（－）であった（**Table 1**）．

Table 1　Laboratory data on admission

WBC	10500 /mm³	Plt	12.9×10⁴ /mm³
St	6.0 %		
Seg	78.0 %	CRP	（－）
Eo	0 %		
Bas	0 %	Urinalysis	
Mon	4.0 %	Protein	（－）
Ly	12.0 %	Glucose	（－）
RBC	406×10⁴ /mm³	Ketone	（－）
Hb	14.9 g/dl	Blood	（－）
Ht	44.1 %		

腹部単純X線写真：右側結腸に糞便の貯留によるガス像がめだち，腹部全体に小腸の鏡面像が散在していた（**Fig. 1**）．

腹部超音波検査：右腎に直径5.5cmの嚢胞を認めるが，肝，胆嚢，膵，脾は特に異常なく腹水もみられなかった．

以上より急性虫垂炎を疑い，平成3年11月13日緊急手術を施行した．

手術所見：右下腹部傍腹直筋切開にて開腹した．少量の漿液性腹水が貯留していたが虫垂には炎症所見がみられなかったため，切開線を延長して腹腔内を十分に検索すると，上行結腸肝彎曲部に母指頭大の硬結を認め，それより近位の上行結腸，盲腸は著明に拡張していた．そこで悪性の可能性を考慮し右半結腸切除術を行った．その際，切離線は，口側は回腸末端より約5cm近位部，肛門側は硬結部より約5cm遠位部のほぼ

＜1992年5月13日受理＞別刷請求先：三竿　貴彦
〒711　倉敷市児島駅前2―39　倉敷市立児島市民病院外科

Fig. 1 Plain abdominal X-ray film in the upright position shows abnormal intestinal gas with Niveau.

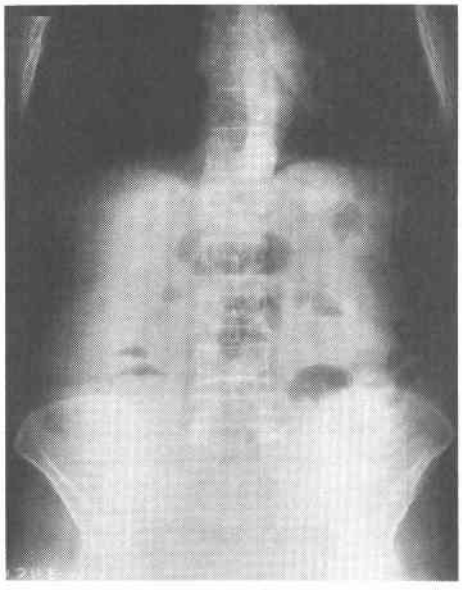

Fig. 2 Resected specimen was edematous, and thick walled. Two polypoid projections were situated on the hepatic flexure. The lumen of the bowel was narrowed in this segment.

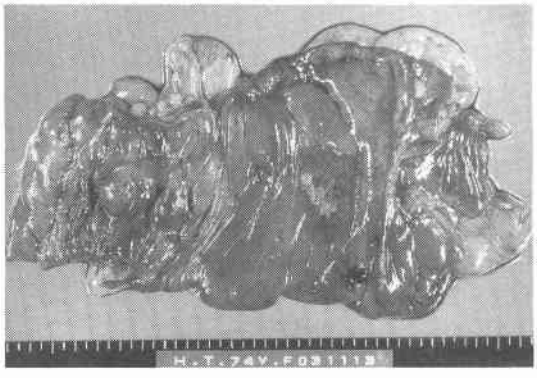

正常と思われる部とした．再建は端々吻合にて行った．

摘出標本：硬結部は狭窄を呈しており，拡張した盲腸，上行結腸内に多量の泥状便が貯留していた．腸管粘膜は全体に浮腫，発赤状を呈し，硬結部に腸管長軸方向に連なる2個の山田II型様ポリープを認めた．ポリープは表面平滑，弾性軟であり粘膜下腫瘍を思わせる所見であり，それぞれの大きさは2cm大であった．また拡張した腸管粘膜面にはびらん，潰瘍が散在していた（**Fig. 2**）．

Fig. 3 a) Low-power photomicrograph shows a heavy eosinophilic infiltrate throughout all layers of the bowel associated with marked thickened submucosa. b) Photomicrograph of the bowel reveals abundant eosinophils in the submucosa (H.E. ×200).

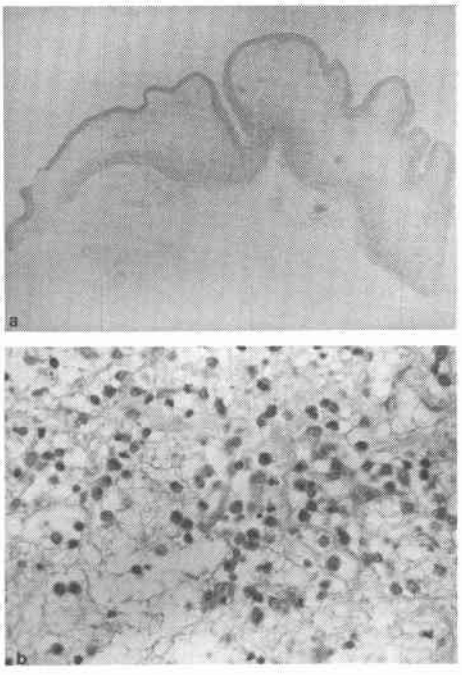

病理組織学的所見：全体に粘膜下層の浮腫が強く限局性の病変はみられないが，特にポリープの部分では浮腫が著明で全層にわたりびまん性に高度の好酸球浸潤を認めた．また組織内には虫体およびその遺残物を認めなかった（**Fig. 3a, b**）．

術後経過：術後4日目に流動食より経口摂取を開始したが，まもなく前胸部にかゆみを伴う皮疹が出現した．そこで食餌中の卵が原因と考え以後卵を除去したが，皮疹はさらに側胸部にも現れなかなか改善しなかった．経過中，食物アレルギーおよび他の消化管併存病変について検索した．末梢血好酸球数は術後8日目には10%まで上昇した．血中IgEは3,080IU/mlと高値を示したが，卵白を含む9種の食物についてのIgE-RASTはすべて陰性であった．上部消化管内視鏡検査では軽度の萎縮性胃炎を認めるのみであり，大腸内視鏡検査では特に異常なく，いずれも生検を行わなかった．腹部computed tomographyでは異常を認め

なかった．術後は発熱，下痢もなく経過良好でステロイドなどの薬物療法を行うことなく，術後23日目に退院した．退院後まもなく皮疹は消褪し，現在外来にて経過観察中であるが再発の徴候はない．

考　察

Eosinophilic gastroenteritis（以下EG）は胃腸管壁における血管炎を伴わない組織浮腫と好酸球浸潤を特徴とする疾患で，1937年にKaijser[1]により最初の報告がなされた．本邦におけるEGの報告については1988年の田中[2]による自験例1例を含む39例の集計があるが，以後現在までの約4年間に12例[3)~13)]の報告があり，近年本症に対する認識の高まりとともに報告例が増えつつある．田中ら[2]の集計した39例にあらたに報告された12例を加えた51例についてみると，好発部位は胃・小腸であり食道は4例，大腸は12例と少ない．欧米ではEGについて比較的多くの報告がなされているがやはり大腸がおかされることは少なく，大腸病変のあるものはEosinophilic colitis（以下EC）と呼ばれ，1985年Naylorら[14]により22例の詳細な検討の報告がなされている．そこで本邦において大腸病変を報告された12例に自験例を加えたECの13例について検討した（**Table 2**）．

年齢は4～80歳，平均年齢は44.6歳で，好発年齢は20～60歳と幅広く，男女比は10：3と男性に多い傾向がある．病変部位については直腸4例，上行結腸3例，S状結腸3例，盲腸2例，横行結腸2例，下行結腸2例で，残念ながら正確な記載のなかったものは5例あった．また他の消化管併存病変がなく大腸単独に病変がみられるものは13例中4例であった．一方，Naylorら[14]は22例の集計の中で好発年齢は30，40歳代で性差を認めず，好発部位は盲腸，上行結腸で，遠位結腸ほど発生頻度が低くなるとし，また大腸単独病変は64%であったと述べている．

EGの病因についてはアレルギー関与説が有力であるが，田中ら[2]の集計によればアレルギー疾患の既往のあるものは28%，特定の食品に対するアレルギーが判明しているものは21%であった．同様にEC 13例についてみると，それぞれ4例ずつで20～30%にとどまっているが，IgEは測定している9例のうち8例で高値であった．自験例では術後経口摂取の開始より皮疹が出現し，IgEも高値であることより，食物アレルギーが示唆されたが原因食品は特定できなかった．したがって，何らかのアレルギー機序の関与が予想されるが単純に特定食品に対する過敏反応とはいえないようである．

ECの症状については，下痢10例，腹痛（心窩部痛を除く）7例，嘔気・嘔吐3例，心窩部痛2例，腹部膨満2例，体重減少2例と特徴的な臨床症状に乏しいがやや下痢の頻度が高いように思われる．

診断については末梢血好酸球増多は特徴的であり，ECの13例中自験例を除く12例について好酸球増多を示した．また田中の報告によればECの74%に好酸球増多がみられた．しかし，発症時の末梢血好酸球数は必ずしも高値とは限らず，本症の重症度，予後を示唆

Table 2　Reported cases of the eosinophilic colitis in Japan

Author	Age Sex	Allergy	Involved site		WBC/mm³ ×10⁻³	Eo %	Treatment	Course	Intolerable food
			Colon	Other sites					
1. Kuroda	20 M	(−)	unknown	(−)	6.4	27	conservative	unknown	beef, pork, milk
2. Higashi	39 M	(−)	R	small intestine	9.9	24	laparotomy steroid	well	(−)
3. Matsumoto	35 M	(−)	A～D	stomach	9.5	35	unknown	unknown	(−)
4. Fukuda	55 M	asthma	T～R	(−)	15.8	49	conservative	well	(−)
5. Igarashi	4 M	(−)	unknown	esophagus duodenum	12.8	73	conservative	unknown	egg, fish
6. Harigane	60 M	asthma urticaria	R	esophagus stomach	6.1	31	steroid	recurrence	(−)
7. Tatsumi	30 M	(−)	S	small intestine	unknown	↑	laparotomy	well	unknown
8. Saito	48 M	(−)	unknown	esophagus～small intestine	7.7	13	laparotomy steroid	well	unknown
9. Tanaka	80 M	asthma	S・R	(−)	8.6	46	conservative	well	unknown
10. Nakamura	24 M	rhinitis	C・A	terminal ileum	7.8	22	conservative	well	(−)
11. Nakamura	51 M	(−)	unknown	stomach	23.7	72	conservative	well	(−)
12. Tsuji	60 M	unknown	unknown	esophagus～duodenum	22.8	73	steroid	well	egg
13. our case	74 M	(−)	C・A	(−)	10.5	0	resection	well	——

C : cecum, A : ascending colon, T : transverse colon, D : descending colon, S : sigmoid colon, R : rectum

するものではない．

腸管壁好酸球浸潤はECに必須の最も重要な所見であるが，これは腫瘍性病変，クローン病，潰瘍性大腸炎などの他疾患でもみられることがあり注意を要するとされている．しかし，Tedescoら[15]は本症ではより高度の好酸球浸潤がみられることよりその他の病変とは鑑別できると述べている．

EGの病理組織学的分類としては，Kleinら[16]の分類が用いられており次の3型に分けられる．① Predominant mucosal disease，② Predominant muscle layer disease，③ Predominant subserosal disease．自験例では好酸球浸潤は全層にわたり認められたが特に粘膜下層で著しく，①，②，③のいずれの分類にも該当しないと考えられた．

大腸内視鏡検査は診断に最も有用であり，内視鏡下に生検を行い好酸球浸潤を証明できれば本症と確定できる．しかし，主病変部が腸管壁の深部にあり粘膜病変はわずかである場合，すなわちKlein分類[16]の②，③では，生検によっても診断がつかない場合が少なくない[17]．

ECに対して本邦では13例中4例に開腹術がなされているが，そのうち症例2，7では術前に好酸球性腹水が証明されていながら開腹生検となった．症例8は内視鏡下生検で好酸球が増加しているが確定診断がつかず試験開腹となった例である．自験例は末梢血好酸球増多なく急性虫垂炎の診断にて手術を行った．これに対してNaylorら[14]の報告では74%に開腹術が行われており，手術の理由としては大腸癌の疑い，急性虫垂炎の疑い，内科的治療に抵抗することなどがあげられている．

EC 13例中，自然軽快したものは6例，ステロイドなどの治療を要したものは4例あった．このような自然軽快例も少なくなくステロイドによく反応することより，治療は外科的手術よりも内科的療法，すなわちステロイド，抗アレルギー剤などが優先させる．本症の病因として食物アレルギーの関与が考えられることより食餌療法も試されるが，原因食が多く除去食が困難であったり，原因食が不明なことが多いため満足な効果は得られていない．第1選択はやはりステロイドであるが，その他の抗アレルギー剤も最近有効性が報告されている[18]．本症の予後に関しては，まだ十分に知られていなく今後の検討を待たなければならないが，症例6のようにステロイドの漸減中止後，再発する例もあり本症に対しては長期の経過観察が必要と考えられる．

文　献

1) Kaijser R: Zur Kenntnis der allergischen Affektionen des Verdauungskanals vom Standpunkt des Chirurgen aus. Arch Klin Chir 188: 36—64, 1937
2) 田中明隆，尾関規重，伊藤重範ほか：高齢者にみられた好酸球性腸炎の1例．日消病会誌 85: 276—280, 1988
3) 三富弘之，一原　亮，鈴木　裕ほか：再発をくり返した好酸球性腸炎の1例．Gastroenterol Endosc 29: 1226—1231, 1987
4) 大西　真，方　栄哲，松橋信行ほか：好酸球性腹膜炎の1例．日消病会誌 84: 2593—2596, 1987
5) 里村吉威，岡井　高，竹森康弘ほか：末梢血好酸球増多を伴った一過性胃巨大皺襞症の1例．Gastroenterol Endosc 29: 2471—2475, 1987
6) 中村幸夫，松田至晃，早田卓郎ほか：自然寛解した好酸球性胃腸炎の1例—本例を含む本邦例57例の集計と考察—．信州医誌 37: 463—470, 1989
7) 中村博文，石原一秀，王　東明ほか：好酸球性胃腸炎の1症例．消化器科 10: 354—360, 1989
8) 辻　直子，向井秀一，冨田照見ほか：好酸球性胃腸炎の2例．Gastroenterol Endosc 31: 2282, 1989
9) 伊藤英一，篠原敏弘，相馬　隆ほか：好酸球性胃腸炎の1例．日消病会誌 86: 2486—2487, 1989
10) 清水　豊，林　芳樹，勝股真人：好酸球性胃腸炎の1例．Gastroenterol Endosc 31: 3379, 1989
11) 針金三弥，大原裕康，河村　攻ほか：好酸球性腹水を伴ったeosinophilic gastroenteritisの1例．日内会誌 78: 579—580, 1989
12) 高橋幸利，小澤武司，大宮史郎ほか：好酸球性胃腸炎と考えられる1例．小児臨 43: 2397—2400, 1990
13) 白浜正文，古賀貫文，石橋大海ほか：超音波検査が診断に有用であった好酸球性胃腸炎の1例．Jpn J Med Ultrasonics 18: 215—220, 1991
14) Naylor AR, Pollet JE: Eosinophilic colitis. Dis Colon Rectum 28: 615—618, 1985
15) Tedesco FJ, Huckaby CB, Hamby-Allen M et al: Eosinophilic ileocolitis expanding spectrum of eosinophilic gastroenteritis. Dig Dis Sci 26: 943—948, 1981
16) Klein NC, Hargrove RL, Sleisenger MH et al: Eosinophilic gastroenteritis. Medicine 49: 299—319, 1970
17) Goodman P, Chiu MS, Hirsch GS: Eosinophilic colitis. J Med Imaging 3: 306—308, 1989
18) 前田和一：特集・消化管アレルギー．消化管アレルギーの治療．アレルギーの臨 9: 565—568, 1989

A Case of Eosinophilic Colitis

Takahiko Misao, Toshio Ikeda and Shigeki Hayashi
Department of Surgery, Kurashiki Municipal Kojima Hospital

We report a case of isolated eosinophilic colitis. A 74-year-old woman was admitted as an emergency right lower abdominal pain. There was no history of allergy. The peripheral eosinophil count was normal. A working diagnosis of acute appendicitis was made and laparotomy was performed. At the operation, an indurated mass at the hepatic flexure and a dilated proximal colon were noted; the appendix was normal. A right hemicolectomy was performed. Histological examination of the colonic mass showed a heavy eosinophilic infiltrate throughout all layers of the bowel associated with marked submucosal thickening. A diagnosis of eosinophilic colitis was made. Postoperatively, skin eruptions appeared when food intake was started, and the serum IgG level was high. However no specific food was identified as an allergen. Twelve cases of eosinophilic colitis have now been reported in Japan. Laparotomy was performed in three cases, but there are no reports of this condition being treated surgically as an acute abdomen. Thus, this case seems to be extremely rare.

Reprint requests: Takahiko Misao Department of Surgery, Kurashiki Municipal Kojima Hospital
2-39 Ekimae, Kojima, Kurashiki, 711 JAPAN