日消外会誌　25（10）：2559～2563，1992年

横行結腸軸捻転症の1例

広島大学第1外科，同　総合診療部*

河内　和宏　横山　隆*　児玉　節　竹末　芳生
沖田　光昭　中光　篤志　村上　義昭　山東　敬弘
津村　裕昭　平田　敏明　松浦雄一郎

本邦ではきわめてまれな横行結腸軸捻転症の1例を経験したので報告する．症例は30歳の女性で，腹部膨満を主訴として緊急入院した．既往歴に，脳性麻痺，精神遅滞，慢性便秘症があった．腹部正面X線像では著明に拡張した結腸ループが横隔膜を挙上していた．S状結腸軸捻転症を疑い，大腸内視鏡を施行したところ，大腸ファイバーはS状結腸を容易に通過し，肝門より約90cmの部位に長軸に直角な粘膜の捻れを認めた．以上より横行結腸の捻転と診断し，手術を施行した．横行結腸間膜を中心として時計回転に180度軸捻転した横行結腸は壊死におちいっていたため，横行結腸切除術を施行し，再建は端々吻合により1期的に行った．後天的な成因による慢性の腸管運動障害に発症した症例においては，捻転解除術により壊死を免れたものにも，再発防止のために積極的に結腸切除術が行われるべきであると考える．

Key word：volvulus of the transverse colon

緒　言

横行結腸軸捻転症（以下，本症と略す）は，きわめてまれな疾患であり，各種結腸軸捻転症の4％と報告されている[1]．本邦においては，1970年から1991年までに6例[2)~7)]の報告を見るのみであった．最近われわれは，本症の1例を経験したので，過去20年間の本邦報告例を集計し，若干の文献的考察を加えて報告する．

症　例

症例：30歳，女性．

主訴：腹部膨満，嘔吐．

家族歴：特記すべきことなし．

既往歴：生下時より，脳性麻痺にて歩行不能で精神遅滞があり，排便排尿は全面介助を必要とした．また，てんかん発作が月に1回程度あり，向精神病薬を服用していた．排便は週1～2回と慢性便秘症を伴っていた．

現病歴：1980年より腹部膨満，嘔吐が時々あり，そのつど浣腸療法などの保存的治療にて改善していた．1991年10月26日，腹部膨満，嘔吐が出現し保存的治療を試みるも軽快せず，同年10月27日，当科に紹介入院となった．

＜1992年6月17日受理＞別刷請求先：河内　和宏
〒734　広島市南区霞1－2－3　広島大学医学部第1外科

入院時現症：身長130cm，体重30kgで，血圧は，触診にて70mmHg，脈拍は120回/分，呼吸促迫があった．腹部は，固く著明に膨隆していおり腸雑音の亢進を認めた．

入院時検査所見：血液検査で，貧血なく，炎症反応は，白血球6,800/mm³と上昇していなかったが，CRP 6.4mg/dlと高値であった．血液生化学的所見では，腎機能，肝機能などに異常を認めなかった（**Table 1**）．

腹部単純X線像：鏡面像を形成する拡張した結腸グループが横隔膜を押し上げていた（**Fig. 1**）．

以上の所見より，S状結腸軸捻転症を疑い，大腸内視鏡による捻転解除術を試みた．

大腸内視鏡：S状結腸部位には狭窄はなく，肛門縁より90cm口側に粘膜の捻れを認めた．

そこで横行結腸の軸捻転症と診断し，さらに捻転解除を試みるも成功しなかったため1991年10月27日緊急開腹術を施行した．

Table 1　Laboratory findings

WBC	6800/mm³	CRP	6.4 mg/dl
RBC	350×10⁴/mm³	GOT	30 IU/l
Hb	10.2g/dl	GPT	31 IU/l
Ht	32.0％	BUN	26.3 mg/dl
Plt	22.3×10⁴/mm³	Crea	0.7 mg/dl
		T.P	6.4 mg/dl

Fig. 1 The photograph of plane chest-abdominal X-ray was showing a marked gaseous colon elevating the diaphragram and two air fluid was not sure.

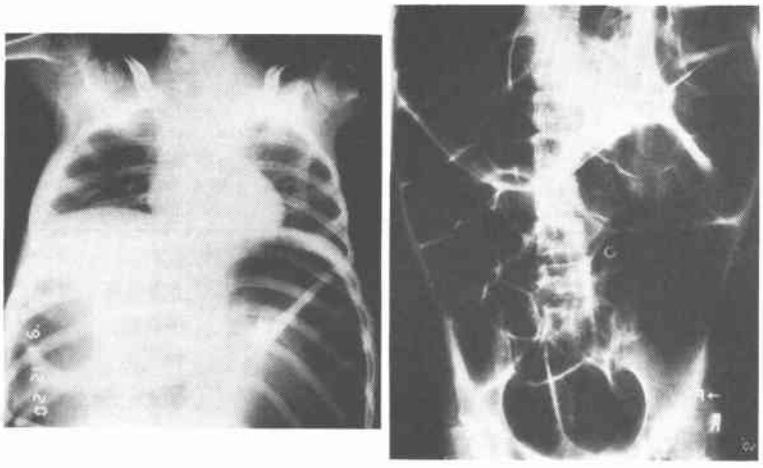

Fig. 2 The photograh at laparotomy. An 180 degrees twisted massively dilated transverse colon was discoverd. The transverse colon was extremely long and had a long mesocolon. The fixation of the colon was normal.

手術所見：全身麻酔下，正中切開にて開腹した．腹腔内には，少量の淡血性の腹水を認め，小腸の著明な拡張を認めた．腹腔内を検索すると，横行結腸間膜を中心として，時計回りで長軸に直角方向に180度捻転していた．捻転した横行結腸は，穿孔を認めなかったが，全域が壊死に陥っていたため，横行結腸切除術を施行した．再建は，人工肛門を造設せず，端々吻合にて1期的に行った（**Fig. 2**）．

Fig. 3 The photograh of the resected transeverse colon. The transverse colon resected was necrotic. The ischemic change was so severe that mucosa had been lost.

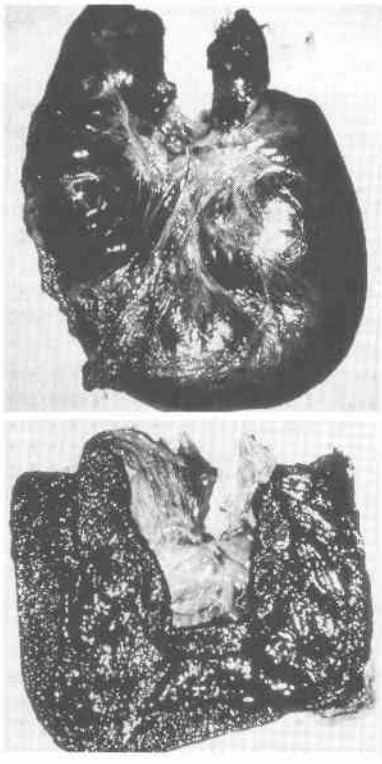

摘出標本：摘出された横行結腸の粘膜は，ほとんど脱落しており，全層にわたって壊死に陥っていた（**Fig.**

Fig. 4 Pathological finding of the transverse colon showed acute ischemic colitis.

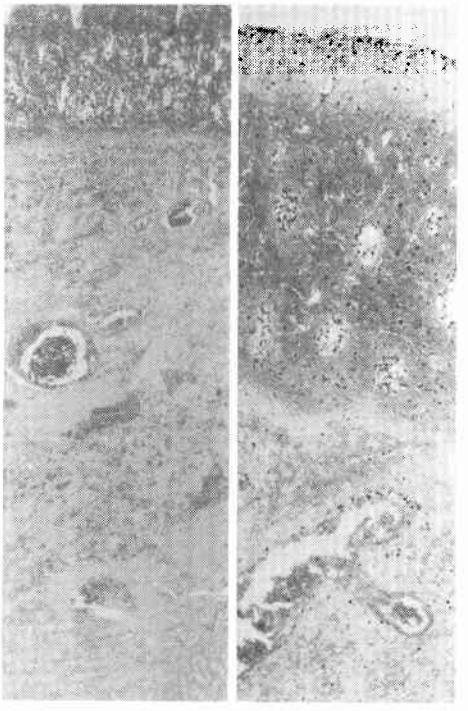

3).

病理組織学的所見：横行結腸粘膜の剝脱と，粘膜固有層と漿膜筋層において高度な鬱血と浮腫を認め，急性虚血性腸炎の所見を呈していた（**Fig. 4**）.

術後経過：術後8病日後に経口摂取を開始し，術後20病日，経過良好にて退院した．術後3か月現在も再発することなく，順調に生活している．

考　察

横行結腸軸捻転症はきわめてまれな疾患である．Kerryら[1]は機械的イレウスのうち結腸軸捻転症が5％を占め，そのうち本症の発生頻度を4％と報告している．本邦においては佐々部[8]が全国のイレウス12,614例の集計を行ったところ，結腸軸捻転症は1,141例（9.0％）を占め，本症はそのうちの9例（1.1％）に過ぎないと報告している．その後，器質的疾患による乳幼児期発症例を除外すると本邦では，1970年より1991年にかけてわれわれが調べた範囲では，自験例を含めて7例[2)~7)]報告されているに過ぎない（**Table 2**）.

これらの本邦報告例は15～61（平均33.8）歳の若年層に多くみられており，欧米の48.5歳[9]に比べて若年層に発生している．また男女比は3：4であり，欧米の1：2[9]と同様に女性に多く認められた．

本症発生の解剖学的機序としては，結腸肝脾彎曲部固定間距離の短いこと，過長な腸間膜による大腸固定不良がある[10]．すなわち，本症の成因は解剖学的異常である大腸固定不良による大腸可動性の増大であり，これは先天的なものと後天的なものの2つに分類できる．Chilaiditi症候群[2]，総腸間膜症[6]では，生下時より結腸肝脾彎曲部の固定不良による大腸可動性の増大があり，本症の先天的成因となる．精神遅滞[11]，慢性便秘症，そして向精神病薬の服用は，慢性の腸管運動障害により，腸管の拡張が起こり，過長な腸間膜が形成され，大腸可動性が増大することから[9)12)]本症の後天的成因となる．本邦報告例7例中2例はChilaiditi症候群や総腸間膜症などの先天的成因によるもので横行結腸間膜の固定不良が認められた．他の5例は緊張性筋ジストロフィーや脳性麻痺による精神遅滞や慢性便秘症などの後天的成因によるもので，すべてに慢性の腸管運動障害を伴っており，過長な腸間膜が認められた．自験例では，精神遅滞，慢性便秘症，向精神病薬の服用により，慢性の腸管運動障害から過長な腸間膜の形成という後天的に発生した解剖学的異常により発症したものと考える．

本症の臨床症状は，S状結腸軸捻転症と同様に急激な腹部疝痛発作を初発症状として，続いて嘔吐，腹部膨満が現れるとされている[8)9)12)]．しかし，本邦報告例では初発症状として，腹部膨満が全例に見られ，その次に嘔吐が多く，腹痛を主訴としたのは1例のみであった．これは，本症患者の多くが精神遅滞を伴っていたためと考えられる．また，捻転と自然解除によりこれらの症状が反復することもあり，本邦報告例においても3例に見られた．精神遅滞者の腹痛を伴わない反復する腹部膨満症状に対しては，S状結腸軸捻転症を含め本症も鑑別診断に入れる必要がある．

本症の診断は，腹部X線正面像において，捻転した横行結腸，および回盲弁と捻転部までの上行結腸の2箇所がclosed loopとなり鏡面像を形成することによりなされる[13]．しかし，S状結腸軸捻転症でも同様の所見を示すために，腹部X線像のみでは，確定診断は困難である．本邦において7例中4例は，術前診断が行われており，そのうち3例は，注腸造影によるもので，下行結腸の狭窄像により診断され，自験例1例のみが，大腸内視鏡にて下行結腸粘膜の捻れにより本症と診断した．しかし欧米報告例では術前診断は困難とされ，主として開腹所見によりなされている[11]．

Table 2　Volvuls of the transverse colon in the Japanese literature (1970～1991)

Case	Age	Sex	Symptoms			Associated Conditions	Preoperative Diagnosis		Procedure	Operative Findings	Prog-nosis
			Vomiting	Abdominal distension	Abdominal pain		Location	Method			
1 Suzuki et al[2] (1975)	21	M	+	+	−	Mental retardation	Transverse Colon	Abdominal x-ray	Detorsion	No flexure fixation, Chilaiditi syndrome	Alive
2 Kiuchi et al[3] (1982)	55	F	+	+	−	Constipation	Transverse Colon	Barium enema	Resection of Transverse Colon / Colostomy	Normal flexure fixation, Long mesenterium	Alive
3 Sanada et al[4] (1984)	15	M	−	+	+	Myotonic dystrophy	Sigmoid Colon	Abdominal x-ray	Detorsion	Normal flexure fixation, Long mesenterium	Alive
4 Kawada et al[5] (1987)	61	M	+	+	−	Constipation	Transverse Colon	Barium enema	Subtotal Colectomy / Colostomy	Normal flexure fixation, Mesenterium	Alive
5 Tanabe et al[6] (1987)	38	M	+	+	−	Mental retardation	Sigmoid Colon Transverse Colon	Abdominal x-ray	Detorsion	No flexure fixation, Mesenterium Commune	Alive
6 Makimoto et al[7] (1989)	17	F	+	+	−	Mental retardation	Not described	Colono scopy	Right hemicolectomy / Colostomy	No flexure fixation, Long mesenterium	Alive
7 Our Case (1991)	30	F	+	+	−	Mental retardation Constipation	Transverse Colon	Colono scopy	Resection of Transverse Colon	Normal flexure fixation, Long mesenterium	Alive

本症の治療について述べると，大腸内視鏡による整復に関しては，非侵襲的であるが[14]，本症での成功例はいまだ報告されておらず，腸管穿孔の危険性もあり有効とはいい難く，本症の治療は主として外科的治療による．

手術術式であるが，捻転解除術に関して，Hoffmanら[15]は，過長な腸管を後腹膜に縫着する術式を加えることで再発防止に有効であったと報告している．一方，Andersonら[9]は，腸管が壊死を免れても，捻転解除兼腸管固定術では術後再発の可能性が高いため積極的に腸切除を行ったほうが良いと述べている．先天的成因により発症した症例には捻転解除兼腸管固定術により腸管の可動性を減少させ再発防止に有効であると考える．しかし，便秘や精神遅滞などの後天的成因により発症した症例には，たとえ捻転解除術により良好な腸管の viability が得られ，腸切除を行わず腸管固定術を行ったとしても，慢性的な腸管運動障害は残存しており，早晩過長な腸間膜の形成と腸管の可動性の増大による，本症の再発が予想されるため，横行結腸切除術を考慮すべきである．捻転解除術後に腸管が壊死していた場合は，絶対的な結腸切除術の適応となり，横行結腸を含め壊死結腸を広く切除すべきである[2)~7)]．

腸切除術を行った後に問題となる再建法であるが，再建法としては人工肛門を造設し2期的に閉鎖する方法と，人工肛門を増設せず1期的に端々吻合にて再建する方法とがある．本邦では腸切除後に人工肛門を造設しなかったのは自験例1例のみであった．自験例では，全身状態は，エンドトキシンショックを伴わず比較的良好と考えられ，残存腸管の血行が良好であったので1期的手術を施行した．エンドトキシンショックを伴う症例には2期的手術を採用すべきと考えている[16]．

文　献

1) Kerry R, Ransom HK: Volvulus of the colon. Arch Surg 99: 215—221, 1969
2) 鈴木康紀，土田　博：腸軸捻転を伴いえるChilaiditi症候群の1手術経験例．臨外　30：1337—1341，1975
3) 木内博之，飯田安彦，千葉宏俊ほか：横行結腸軸捻転症の1例．消外　5：2062—2065，1982
4) 真田　裕，河野澄男，市川真人ほか：横行結腸軸捻転症．外科　46：299—302，1984
5) 川田哲嗣，上原信彦，升木行雄ほか：S状結腸軸捻転症術後に発症した横行結腸軸捻転症の1例．消外　10：635—638，1987
6) 田辺　博，渡辺　進：総腸間膜症に発症した横行結腸軸捻転症の1例．消外　10：903—905，1987
7) 牧本伸一郎，仲本　剛，山田泰三ほか：上行結腸壊死を伴った横行結腸輪捻転症の1例．臨外　44：405—408，1989

8) 佐々部生三男：本邦イレウスの統計的観察．日医大誌 23：835—840, 1956
9) Anderson JR, Lee D, Taylor TV et al: Volvulus of the transverse colon. Br J Surg 68：179—181, 1981
10) Gerwig WH: Volvulus of the colon. Surg Clin North Am 35：1395—1398, 1955
11) Ingalls JM, Lynch MF, Schiling JA: Volvulus of the sigmoid in a mental institution. Am J Surg 108：339—343, 1964
12) Eisenstat TE, Raneri AJ, Manson GR: Volvulus of the transverse colon. Am J Surg 134：396—399, 1977
13) Newton NA, Reines HD: Transverse colon. volvulus-case reports and review.Am J Roetgenol 128：69—72, 1977
14) Ghazi A, Shinya H, Wolf WI: Treatment of volvulus of the colon by coloonscopy. Ann Surg 183：263—265, 1976
15) Hoffman G, Mortetensen EL: Volvulus of the transverse colon. Postgrad Med J 55：54—57, 1979
16) 横山 隆, 児玉 節, 竹末芳生ほか：腹膜炎．カレントテラピー 5：729—733, 1987

A Case of Volvulus of the Transverse Colon

Kazuhiro Kochi, Takashi Yokoyama*, Takashi Kodama, Yoshio Takesue, Mitsuaki Okita, Atsushi Nakamitsu, Yoshiaki Murakami, Takahiro Santo, Hiroaki Tsumura, Toshiaki Hirata and Yuichiro Matsuura
First Department of Surgery and Department of General Medicine*, Hiroshima University School of Medicine

A very rare case of volvulus of the transverse colon is reported. A 30 year old woman was admitted to our hospital complaining of abdominal distension. She was suffering from cerebral palsy, mental retardation, and chronic constipation. Abdominal X-ray films revealed marked gaseous dilation of the colon elevating the diaphragm. Suspecting volvulus of the sigmoid colon, we immediately performed a colonoscopy to determine the site of the volvulus. The colonoscope easiely passed through the sigmoid colon and torsion of the colon was found 90 cm proximal from the anus. Detorsion was not successful. Considering volvulus of the transverse colon, laparotomy was performed. Because the transverse colon was necrotic even after attempted detorion, the transverse colon was resected. Reconstruction was by end to end anastomosis of the colon without colostomy. Chronic dysfunction of bowel movement predisposing to volvulus, colonic resection should be performed to reccurnce. Even if viable colon was found at detorsion.

Reprint requests: Kazuhiro Kochi First Department of Surgery, Hiroshima University School of Medicine
1-2-3 Kasumi, Minami-ku, Hiroshima, 734 JAPAN