日消外会誌　25（11）：2717～2723，1992年

癌壁深達度からみた胆嚢癌の進展様式と外科治療成績

富山県立中央病院外科，同　病理*

角谷　直孝　小西　孝司　辻　政彦　黒田　吉隆
藪下　和久　谷屋　隆雄　福島　亘　佐原　博之
斉藤　文良　三輪　淳夫*

過去16年間に経験した胆嚢癌84例を対象として，癌壁深達度からみた胆嚢癌の進行度，進展様式，手術術式，予後について検討した．切除率は前期68.4%，後期97.8%であった．胆嚢癌取扱い規約によるm癌は胆摘のみでその予後は良好であった．ss癌，se，si癌ではそれぞれ，n（＋）は71.0%，78.3%，hinf（＋）は31.3%，86.7%，binf（＋）は41.4%，89.5%であった．ss胆嚢癌の5例に5年生存を認め，5年生存率16%，治癒切除例に限ると31.3%の5年生存率をえたが，se，si癌では2年1か月の癌死例が最長生存であった．リンパ節転移からみた予後では，5年生存例はss以下の症例でn_0，ないしn_1であった．根治度からみた予後では，5年生存例は相対治癒切除以上でss以下の症例であった．したがって，ss以上の進行胆嚢癌の治療成績を向上させるためには，リンパ節転移状況，肝浸潤を考慮して肝切除，胆管切除，膵頭十二指腸切除を追加する必要があると思われた．

Key words: gallbladder cancer, depth of wall invasion, spread of gallbladder cancer, surgical treatment for advanced gallbladder cancer

はじめに

近年の術前画像診断法の発達により，胆道系悪性腫瘍においても比較的早期の癌が発見され，その外科治療成績にも向上がみられる．しかしながら，胆嚢癌においては胆嚢隆起性病変として発見された粘膜内の非浸潤性癌や，胆石症として手術を受け，術中，術後に偶然胆嚢癌と診断された例を除いて，その治療成績はいまだ不良といわざるをえない．この理由の1つとして癌壁深達度が漿膜下（ss）以上の胆嚢癌においてはその進展様式がきわめて多彩であり[1]，根治術とされるものがいまだ確立されていないことが挙げられる．当科では進行胆嚢癌に対しても積極的に切除の方針で当たり，少なくとも相対的非治癒以上の切除を目指してきた．そこで今回，過去16年間に経験した胆嚢癌の進行度，進展様式，手術術式，予後などについて，特に癌壁深達度の点から検討したので報告する．

対象と方法

昭和50年より平成2年までの過去16年間に当科で経験した胆嚢癌84例を対象とした．年齢は24～94歳，平均65.2歳であり，男性25例，女性59例で，男女比は1：2.4であった．これら84例のうち切除標本にて病理組織学的に検索可能であった69例について，特に癌壁深達度を中心として進行度，進展様式，手術術式，予後について検討した．なお，癌壁深達度，リンパ節転移，肝内直接浸潤，肝十二指腸間膜内浸潤，治癒切除の判定に関しては組織学的所見により判定した．胆嚢管癌の癌壁深達度に関しては，af，ssを一括してssとして扱った．胆嚢癌の病期分類，進展様式に関する用語は胆道癌取扱い規約[2]に従い，生存率の算出にはKaplan-Meier法を用いた．また，他病死例はその時点での打ち切り例として扱い，生存率を算出した．

結　果

1．切除率

85例中切除例は71例で切除率は84.5%であった．切除率を昭和50年から昭和57年までの前期8年と，昭和58年から平成2年までの後期8年に分けて検討すると，前期38例中26例68.4%，後期46例中45例97.8%と最近8年間の切除率はきわめて高率であった（**Table 1**）．

2．癌壁深達度別にみた切除例の進行度

癌壁深達度別にみた進行度をみると，m癌3例は全例Stage Iであった．pm癌は1例もみられず，ss癌35例はStage I 5例，Stage II 1例，Stage III 3例，Stage

＜1992年6月17日受理＞別刷請求先：角谷　直孝
〒930　富山市西長江2－2－78　富山県立中央病院外科

Table 1　Patients with gallbladder cancer

Gallbladder cancer　84 cases
age：24～94 (average 65.2)
sex：male 25,　female 59

	1975～1982	1983～1990
resection	26(68.4%)	45(97.8%)
no resection	12	1
total	38	46

Table 2　Stage and depth of wall invasion

Stage ＼ depth of wall invasion	m (3)	pm (0)	ss (35)	se, si (31)
I	3	—	5	0
II	0	—	1	0
III	0	—	3	2
IV	0	—	26	29

IV 26例であった．se，si 癌31例は Stage I，Stage II は1例もなく，Stage III 2例，Stage IV 29例と大部分が Stage IV であった．癌壁深達度別にみた組織学的相対治癒切除以上の例は m 癌100%，ss 癌45.7%，se，si 癌16.1%と se，si 癌ではきわめて低率であった（**Table 2**）．

3．癌壁深達度別にみた切除例の手術術式

m 癌3例はいずれも胆摘が行われたが，これらの症例は胆石症の術前診断で手術され，術中，術後の病理組織検査にて癌と判明した症例であった．ss 癌，se，si 癌に対してはその進展状況に応じ，種々の術式が採択された．ss 癌に対しては胆摘や R1-2の郭清を伴った胆摘，またはこれらに加え，胆管切除や肝床切除が行われた．さらに膵頭十二指腸切除が8例に，膵頭十二指腸切除に1亜区域以上の肝切除を加えた術式が4例に行われた．肝門部方向への癌進展に対処するため，これら種々の術式に加え6例に肝門部切除が，3例に右肝動脈合併切除，1例に門脈合併切除が併施された．se，si 癌に対しても ss 癌と同様の術式が採択され，なかでも膵頭十二指腸切除が4例に，膵頭十二指腸切除に1亜区域以上の肝切除を加えた術式が3例に行われた．肝門部切除，右肝動脈合併切除，門脈合併切除が併施された例は12例，5例，1例であった（**Table 3**）．

4．癌壁深達度別にみた切除例の予後

m 癌3例中1例は消息不明であったが，他の2例は3年8か月他病死，11年4か月生存中で，その予後は良好であった．ss 癌35例は全例予後が判明し，5年以上生存例を5例に認め，その5年生存率は16.0%，治癒切除例に限ると31.3%の生存率であった．一方，se，si 癌は31例中30例の予後が判明し，2年1か月癌死例を除き全例1年以内に死亡し，その予後は不良であった（**Fig. 1，2**）．

5．リンパ節転移状況と予後

リンパ節転移状況と予後の明らかな56例について検討した．n_0は16例(28.6%)，n_1は8例(14.3%)，n_2は9例（16.1%），$n_{3,4}$は23例（41.1%）とn_2以上の症例が半数以上にみられた．m 癌2例はいずれもn_0であり，その予後は良好であった．ss 癌は31例中n_0が9例(29.0%)，n_1が6例(19.4%)，n_2が4例(12.9%)，$n_{3,4}$が12例(38.7%)であり，5年以上生存例はn_0が4例，

Table 3　Operative methods

operation ＼ depth of wall invasion	m (3)	ss (35)	se, si (31)
cholecystectomy	3	8	5
cholecystectomy＋lymphadenectomy	0	4	2
cholecystectomy＋bile duct resection ＋lymphadenectomy	0	6(*2)	6(*3)
cholecystectomy＋liver wedge resection ＋lymphadenectomy	0	2	4
cholecystectomy＋liver wedge resection ＋bile duct resection＋lymphadenectomy	0	2(*1)	4(*2)
cholecystectomy＋hepatectomy ＋bile duct resection＋lymphadenectomy	0	0	2(*1)
pancreatoduodenectomy	0	8(*2)	4(*4)
pancreatoduodenectomy＋hepatectomy	0	4(*1)	3(*2)
others	0	1	1

*including resection of the hepatic hilus

Fig. 1 Depth of wall invasion and prognosis

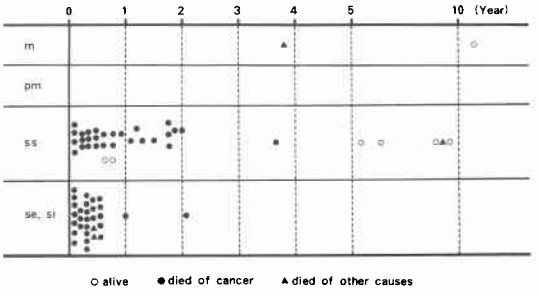

Fig. 2 Survival curves in patients with gallbladder cancer with subserosal or serosal involvement

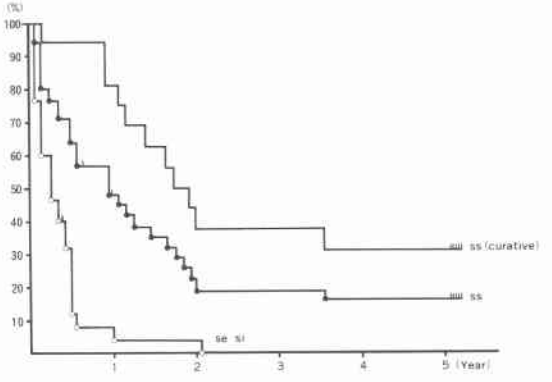

Fig. 3 Grade of lymph node involvement, depth of wall invasion and prognosis

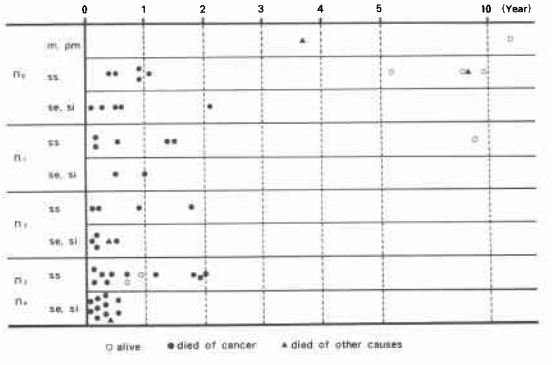

n_1が 1 例であった．se，si 癌は23例中 n_0が 5 例(21.7%)，n_1が 2 例(8.7%)，n_2が 5 例(21.7%)，$n_{3,4}$が11例（47.8%）であり，2年以上生存例は n_0の 1 例のみであった（**Fig. 3**）．

6．肝内直接浸潤状況と予後

組織学的肝内直接浸潤（hinf）の程度が判明し，予後の明らかな49例について検討した．$hinf_0$は26例(53.1%)，$hinf_1$は 7 例(14.3%)，$hinf_{2,3}$は16例(32.7%)であった．m 癌 2 例はいずれも $hinf_0$であった．ss 癌32例についてみると，$hinf_0$が22例(68.8%)，$hinf_1$が 6 例(18.8%)，$hinf_{2,3}$が 4 例(12.5%)であった．5年以上生存例はいずれも $hinf_0$の症例であった．se，si 癌15例では $hinf_0$が 2 例(13.3%)，$hinf_1$が 1 例(6.7%)，$hinf_{2,3}$が12例(80%)と $hinf_{2,3}$症例が大多数を占めた．2年以上生存例を $hinf_0$の 1 例に認めたが，$hinf_1$以上の例では全例 6 か月以内に死亡した（**Fig. 4**）．

7．肝十二指腸間膜内浸潤状況と予後

組織学的肝十二指腸間膜内浸潤（binf）の程度が判明し，予後の明らかな50例について検討した．$binf_0$は21例（42.0%），$binf_1$は 6 例（12.0%），$binf_{2,3}$は23例（46.0%）であった．m 癌 2 例はいずれも $binf_0$であった．ss 癌29例についてみると，$binf_0$が17例(58.6%)，$binf_1$が 2 例(6.9%)，$binf_{2,3}$が10例(34.5%)であった．ss 癌で 5 年以上生存例は 4 例が $binf_0$であったが，1 例は $binf_2$の症例であった．se，si 癌19例についてみると，$binf_0$が 2 例(10.5%)，$binf_1$が 4 例(21.1%)，$binf_{2,3}$が13例（68.4%）であった．$binf_2$以上の症例に 1 例 2 年以上生存例を認めたが，他は全例 1 年以内に死亡した（**Fig. 5**）．

8．肝転移ならびに腹膜播種陽性例の頻度とその予

Fig. 4 Grade of direct liver infiltration, depth of wall invasion and prognosis

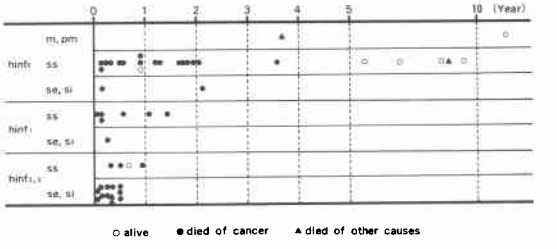

Fig. 5 Grade of hepatoduodenal ligment infiltration, depth of wall invasion and prognosis

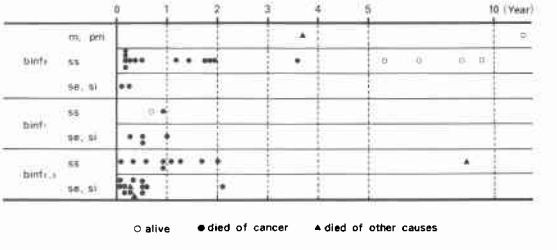

後

切除例で癌壁深達度の明らかなss癌，se，si癌について検討した．ss癌35例中肝転移陽性は4例，11.4%であり，腹膜播種陽性は5例，14.3%であった．一方，se, si癌31例では肝転移陽性は10例，32.3%であり，腹膜播種陽性は17例，54.8%と半数以上に腹膜播種を認めた．ss癌では肝転移単独陽性は3例，腹膜播種単独陽性4例，両者とも陽性1例であったのに対し，se, si癌では肝転移単独陽性6例，腹膜播種単独陽性13例，両者とも陽性4例であった．ss癌で肝転移，腹膜播種陽性例は全例7か月以内に癌死したのに対し，se, si癌で肝転移，腹膜播種陽性例は全例6か月以内に癌死し，いずれもその予後はきわめて不良であった．

9．根治度別にみた予後

組織学的に絶対または相対治癒切除の可能であった症例と，相対または絶対非治癒切除におわった症例，さらに非切除例の予後を検討した．2年以上生存例はすべて相対治癒切除以上の症例にみられ，しかも3年以上生存例は癌壁深達度がss以下の症例であった．相対非治癒切除以下の症例はすべて2年以内に死亡し，1例を除き全例1年以内に死亡した．非切除例は全例7か月以内に死亡した（**Fig. 6**）．

10．長期生存例の検討

手術後3年以上生存した8例の概要を示す．m癌2例はいずれも胆石症の術前診断で手術され，術中に胆嚢隆起性病変が判明し，術中，術後の病理検査にて癌と判明した．胆嚢管原発の癌が3例あり，af癌2例，ss癌1例であった．af癌の1例は閉塞性黄疸にて発症，膵頭十二指腸切除が施行された．$binf_2$であったがn_0であり，8年11か月他病死した．af癌の他の1例は急性胆嚢炎にて発症，術中の所見で癌が強く疑われたが，術中病理を施行することができず胆摘のみ施行された．翌日，組織学的に癌と判明したため胆管切除にR_2のリンパ節郭清が追加された．n_0であったが9年5か月目に膵側の胆管断端より再発し，膵頭十二指腸切除が施行され，現在生存中である．胆嚢管原発のss癌の1例は進行大腸癌の併存例であり，胆摘のみが施行された．3年7か月後に癌死したが，他院での死亡のため胆嚢癌の再発か，大腸癌の再発かは明らかでない．

Fig. 6　Grade of curability, depth of wall invasion and prognosis

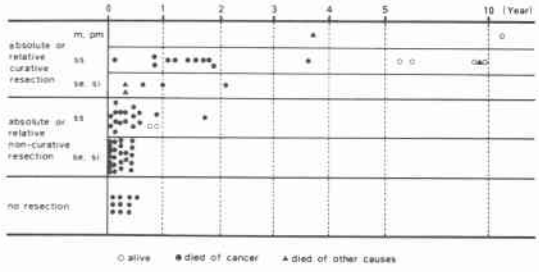

Table 4　Patients who have survived for more than three years after the resection of the gallbladder cancer

site	depth of wall invasion	ly	v	n	hinf	binf	operation	prognosis
1. Gn	m	0	0	0	0	0	cholecystectomy	11Y4M alive
2. Gb	m	0	0	0	0	0	cholecystectomy	3Y8M dead by other cause
3. Gc	af	0	0	0	0	2	pancreatoduodenectomy	8Y11M dead by other cause
4. Gc	af	0	0	0	0	0	cholecystectomy＋bile duct resection (R_2) ↓ pancreatoduodenectomy	9Y6M alive
5. Gc	ss	1	1	?	0	0	cholecystectomy	3Y7M dead
6. Gnb	ss	1	0	0	0	0	cholecystectomy (R_2)	5Y7M alive
7. Gf	ss	0	0	0	0	0	cholecystectomy	7Y alive
8. Gf	ss	1	0	1	0	0	cholecystectomy ↓ anterior inferior segmentectomy of the liver (R_2)	8Y8M alive

頸体部原発のss癌の1例は進行胃癌併存例であり，胆摘にR_2のリンパ節郭清が行われ，5年7か月生存中である．底部原発のss癌が2例あり，1例は胆石症として胆摘を受け7年生存中である．他の1例は急性胆嚢炎として胆摘が施行され，術後の病理検査にてss癌と判明し，肝前下区域切除にR_2のリンパ節郭清が追加された．12cのリンパ節に転移を認めたが，8年8か月生存中である（**Table 4**）．

考　察

胆嚢癌は発見時すでに高度進行例が多く，切除率も膵癌と同様他の消化器癌に比べ低率であり，その外科治療成績もきわめて不良といわざるをえない[14]．このような現状の中で，一部の施設では高度進行癌に対しても積極的に切除を行い治療成績の向上を目指している[4)~6)]．当科においても，癌末期の疼痛からの解放，予後の改善は積極的な外科切除にあるとの信念のもと，胆嚢癌の切除率の向上，予後向上に努めてきた．そこで今回，過去16年間に経験した胆嚢癌の進展様式，治療成績を特に癌壁深達度の点から検討し，胆嚢癌の外科治療上の問題点につき考察した．

m癌はリンパ管侵襲，静脈侵襲，リンパ節転移はみられずその予後は良好とされている[7]が，当科で経験したm癌も胆摘のみでその予後は良好であった．pm癌を当科では経験していないが，現在までの報告をまとめると，リンパ管侵襲，脈管侵襲，リンパ節転移を認める例が少数あるものの，m癌と同様その予後は良好であるとされている[8)9)]．

一方，癌がいったんssに浸潤するとその進展様式は極めて多彩となり[1]，胆摘のみで長期生存が可能なものから，胆管切除や肝切除にリンパ節郭清を加えたり，膵十二指腸切除を付加しても良好な治療成績がえられない例があるのが現状である．また，se，si癌となるとその治療成績はきわめて不良である．当科の成績でもse，si癌では胆摘に肝門部切除，R_2のリンパ節郭清を行った症例で2年1か月の生存が最長であり，他の症例は膵頭十二指腸切除や肝切除を行っても全例1年以内に死亡した．このように治療成績の悪い原因の1つとして，胆嚢癌の来院時は既に高度進行例であり，相対非治癒以上の切除を目指すための拡大手術であったと考えられる．最近ではこのような進行例に対し，拡大肝右葉切除＋膵頭十二指腸切除に肝十二指腸間膜全切除などの術式が試みられている[4]が，これら術式を胆嚢癌全例に行うことの是非，妥当性については疑義があり，術式の安全性を確立することが急務であり，評価は今後に待たねばならない．

したがって，現時点で胆嚢癌の治療成績を向上させるにはss癌の外科治療をいかに行うかにかかっていると考えらる．第1に術前または術中に胆嚢癌の診断がなされ，S_0ないしS_1と判定された場合の手術術式の選択である．

ss胆嚢癌のリンパ節転移状況については，n陽性例は35～58％と報告されている[10)11)]．さらに，胆嚢癌においては大動脈周囲リンパ節への転移が多く，2群リンパ節の転移をみることなく，同部への直接転移をみる例のあることも報告されており，大動脈周囲リンパ節の郭清の重要性が指摘されている[12]．しかしながら，大動脈周囲リンパ節転移例は，多くの非治癒因子を合併していることが多く，この部の郭清を徹底させても期待されたほど予後の向上にはつながっていない[12]．

肝内直接浸潤についてみると，自験例ではss癌32例中10例，31.3％に組織学的肝内直接浸潤を認めた．吉川[3]は肝内直接浸潤陽性胆嚢癌の肝内浸潤状況を詳細に検討した結果，肝床型の20例ではすべて肝内を限局性，膨張性に発育し，浸潤性発育を示すものがみられなかったのに対し，肝門部型のものではグリソン鞘に沿って浸潤性に発育するものが16例中13例と高頻度に観察されたとしている．著者も，肝門部方向への肝内直接浸潤をみた例ではグリソン鞘に沿って肝右葉末梢まで癌浸潤のみられたことを報告した[13]．したがって，肝床部方向への肝内直接浸潤に対処するにはその肉眼的境界よりせいぜい2cmの余裕をもって切離すれば十分と考えられるが，肝門部方向の肝内直接浸潤をみる例では，さきに述べたグリソン鞘に沿った癌浸潤の問題と，肝十二指腸間膜内浸潤における右肝動脈との剝離面の問題とから拡大肝右葉切除などの大量肝切除が必要となる．

また，binf陽性例もss癌29例中12例，41.4％にみられた．このような進展状況を示すss胆嚢癌に対し，肝切除や胆管切除さらには膵頭十二指腸切除を積極的に行ってきたがその治療成績は満足の行くものではなかった．これらの反省から肝十二指腸間膜をen-blocに切除する術式が考案され，施行されつつある．これらの術式は理論的には現在考えられる究極のものであるが，大量の肝切除に加え膵頭十二指腸切除を伴うことから，予防的治癒切除としては過大侵襲であり，実際，術死率も高率であったと報告されている[4]．

ss胆嚢癌の手術として，2群までのリンパ節郭清を行うことに異論はないものの，胆管切除や膵十二指腸

切除の付加，さらには肝切除範囲の追加の問題に関してはいまなお意見の一致をみていない．羽生ら[4]，永川ら[6]は⑫⑬リンパ節に転移のみられる場合には膵頭十二指腸切除を付加すべきと主張しているのに対し，近藤ら[5]は膵頭十二指腸切除を付加することなく⑫⑬リンパ節の完全郭清は可能であり，単にこれらのリンパ節に転移があるからといって，膵頭十二指腸切除を行うことには異義を唱えている．当科での成績を振り返ってみると，af胆嚢管癌の1例に，胆摘と胆管切除にR_2のリンパ節郭清を行った症例で9年5か月後に膵側の胆管断端付近より胆管内腔を押し広げるような形の再発をきたし，膵頭十二指腸切除を行った症例を経験した．

この症例はn_0であったが，胆嚢管から総胆管にかけて癌の表層進展を認めたことから，切除胆管の断端付近の表層進展や，リンパ管侵襲，神経浸潤由来の再発が最も疑われた．胆嚢管癌は胆嚢癌としての進展形態とともに，胆管癌と同様，胆管周囲の神経周囲浸潤が特徴的で，膵，十二指腸への進展が大部分の症例でみられるとの報告[15][16]もあり，この点を考慮すれば当初より膵頭十二指腸切除の適応であったとも考えられる．したがって，胆嚢管原発のaf，ss癌には胆管癌に準じ膵頭十二指腸切除を選択する．胆嚢頸部～底部原発の癌では，まず肝床切除，2群までのリンパ節郭清と⑯リンパ節の郭清を行い，⑫リンパ節転移陽性の場合には胆管切除を，⑬リンパ節転移陽性の場合には膵頭十二指腸切除を行うのがss胆嚢癌の手術としてもっとも妥当と考えている．

文　献

1) 羽生富士夫，吉川達也：胆嚢癌の進展様式と手術術式．肝・胆・膵　14：367—373，1987
2) 日本胆道外科研究会編：外科・病理．胆道癌取扱い規約．第2版，金原出版，東京，1986
3) 吉川達也：胆嚢癌の進展様式に関する臨床病理学的研究．胆道　2：34—43，1988
4) 羽生富士夫：進行胆嚢癌に対する拡大手術．日消外会誌　25：189—193，1992
5) 近藤　哲，二村雄次，早川直和ほか：高度進行胆嚢癌に対する拡大手術の意義．日外会誌　91：1237—1239，1990
6) 永川宅和，上田順彦，前田基一ほか：進行胆嚢癌の治療—進展様式からみた治療法について．日外会誌　88：1336—1338，1987
7) 内村正幸，脇　慎治，木田栄郎ほか：早期胆嚢癌（m癌）の治療．胆と膵　11：1129—1135，1990
8) 片山麻子，渡辺英伸，野田　裕ほか：早期胆嚢癌の形態学的特徴，m癌，pm癌，微小ss浸潤癌，相互の比較と早期胆嚢癌としてのpm癌の意義．胆と膵　11：1115—1120，1990
9) 嶋田　紘，泉　俊昌，新本修一ほか：切除胆嚢癌の進展様式と術後成績の検討．胆道　4：25—32，1990
10) 上田順彦，永川宅和，太田哲生ほか：ss胆嚢癌の臨床病理学的検討．日臨外医会誌　50：1313—1318，1989
11) 脇　正志：比較的早期の胆嚢癌に関する病理学的研究，全層胆摘術の意義に関連して．日外会誌　89：1040—1048，1988
12) 近藤　哲，二村雄次，早川直和ほか：進行胆嚢癌における大動脈周囲リンパ笠郭清の意義．日外会誌　91：223—227，1990
13) 角谷直孝，永川宅和，木村寛伸ほか：胆嚢癌の肝内直接浸潤に関する検討．日消外会誌　21：562，1988
14) 宮崎逸夫，永川宅和：わが国における胆嚢癌治療の現況—アンケート集計結果から．胆と膵　4：1171—1176，1983
15) 松本由朗，須田耕一，藤井秀樹ほか：上部または中部胆管狭窄を示した胆道癌の原発部位の検討と胆嚢管原発が示唆された症例の臨床的特徴．胆道　1：404—414，1987
16) 福田喜一：胆嚢管原発癌の臨床的，病理組織学的特徴．胆道　4：417—429，1990

Mode of Spread and Surgical Treatment of Gallbladder Cancer

Naotaka Kadoya, Kohji Konishi, Masahiko Tsuji, Yoshitaka Kuroda, Kazuhisa Yobushita, Takao Taniya, Wataru Fukushima, Hiroyuki Sahara, Fumiyoshi Saitoh and Atsuo Miwa*

Department of Surgery and Pathology*, Toyama Central Prefectural Hospital

To determine the characteristics of spread and the surgical treatment of gallbladder cancer, clinicopathologic findings of 84 patients were investigated in the past 16 years especially from the view point of depth of wall invasion. The rate of resection was 68.4% in the early period, and 97.8% in the late period. Simple cholecystectomy was performed for mucosal cancer and its outcome was better. On the other hand, lymph nodal involvement was

shown in 71.0% of the patients with subserosal invasion (ss), and 78.3% of those with serosal invasion (se) and direct invasion to adjacent organs (si). Direct invasion to the liver was found in 31.3% of the patients with ss, 86.7% of those with se and si, and invasion to the hepatoduodenal ligament in 41.4% of the patients with ss, and 89.5% of those with se and si. Thus, ss, se and si cancer displayed various and expansive modes of spread. Five patients with ss invasion survived for more than five years and the five-year survival rate was 16.0% for ss patients, and 31.3% if limited to those with curative resection. But all patients with se and si died within 25 months. Patients with gallbladder cancer who survived for more than five years had received curative resection, had no lymph nodal involvement, or had lymph nodal involvement only in the first barrier along with ss invasion. Segmental hepatectomy and bile duct resection should be performed in addition to cholecystectomy associated with regional lymphadenectomy to obtain better prognosis for advanced gallbladder cancer.

Reprint requests: Naotaka Kadoya Department of Surgery, Toyama Central Prefectural Hospital
2-2-78 Nishinagae, Toyama, 930 JAPAN