日消外会誌　25（11）：2789～2793，1992年

Mucosal bridgeを伴ったMenetrier病の1例

倉敷中央病院外科
岡田　憲幸　花木　宏治　木本　秀治　川口　義弥
河本　和幸　阿曽沼克弘　伊藤　雅　吉田　泰夫
記井　英治　河野　幸裕　小笠原敬三　高三　秀成

脳回様に肥厚した胃巨大皺壁症に多発潰瘍とmucosal bridgeを伴ったMenetrier病の1症例を報告した．症例は74歳女性．嘔吐，低栄養をきたし来院．胃透視で，壁の硬化不整，憩室様バリウム貯留を認め，胃内視鏡検査にて多発潰瘍を伴う胃炎と診断されたが，scirrhous型胃癌を否定できず胃全摘術を施行した．切除標本では胃大彎側ほぼ全体を占める巨大皺壁のあいだに浅在性潰瘍が多発しており，多数のmucosal bridgeを形成していた．組織学的にbridge表面の粘膜は胃底腺，底部は瘢痕と幽門腺からなり，肥厚性胃炎に生じた下掘れ潰瘍がmucosal bridgeの形成に関与していると考えられた．

Key words：mucosal bridge，Menetrier disease，hypertrophic gastritis

はじめに

最近われわれは多発性mucosal bridgeを伴い，巨大な脳回様に肥厚した粘膜皺壁を持ち，術前にscirrhous型胃癌と鑑別の困難であったMenetrier病の1例を経験したので報告する．

症　例

患者：74歳，女性．

主訴：嘔吐，心窩部痛．

既往歴：特記すべきことなし．

家族歴：父親・胃癌，母親・結核

現病歴：生来健康であったが，平成2年5月末より毎日嘔吐するようになり，時々発熱，下痢を認めた．近医で急性胃腸炎の診断のもと点滴を受けていたが軽快せず，7月16日当院で胃内視鏡検査を受け，scirrhous型の胃癌も考えられ生検を行ったがgroup Ⅰであった．その後本人は来院しなかったが，症状は軽快せず，9月21日近医で胃透視が行われ，scirrhous型胃癌が疑われて本院外科へ紹介された．

現症：身長137cm，体重28.5kg．眼瞼結膜軽度貧血様，眼球結膜黄疸なし．表在リンパ節の腫大認めず，心肺異常なく，腹部は軽い鼓腸を認めるのみであった．

入院時血液検査成績：白血球3,800/mm³，赤血球302×10⁴/mm³，血色素量9.7g/dl，血小板16.1×10⁴/mm³，と貧血が認められた．血液生化学検査では，総蛋白5.5g/dl，アルブミン2.1g/dl，総コレステロール88mg/dl，と低栄養状態を示していたが，肝機能，腎機能には異常が認められなかった．腫瘍マーカーも，CA19-9 7U/ml，CEA 1.2ng/ml，AFP 2ng/ml，と異常を認めなかった．

胃透視写真：通常の粘膜皺壁，壁伸展はみられず，体部から前庭部にかけて内腔の狭小化，壁肥厚硬化，特に前庭部は全周性狭窄の所見で，嘔吐の原因と考えられた．体部に2か所，ニッシェというよりは憩室を思わせるバリウムの貯留がある（**Fig. 1A，B**）．

胃内視鏡写真：体部大彎を中心に，著明に浮腫状に肥厚した粘膜ひだが腫瘤を形成し，壁の伸展性は悪いが，肥厚した粘膜表面自体は悪性を思わせる所見はない．多発する潰瘍底は一部憩室様に見えるところもあった．前庭部は狭窄により内視鏡が通過しなかった．生検では慢性胃炎，潰瘍，肉芽，カンジタ症であった（**Fig. 2A，B**）．

手術所見：経口摂取にて嘔吐が持続し，schirrous型の胃癌も否定できないことから平成2年10月5日手術が行われた．胃壁は著明に肥厚硬化し，漿膜は線維性癒着が強くperigastritisを伴っていたが，癌を思わせる固さ，腫瘤は認めなかった．病変は胃全体におよんでおり，限局性が認められなかったこと，また肉眼所見からも完全には悪性が否定できなかったことから，胃全摘術を施行した．

＜1992年6月17日受理＞別刷請求先：岡田　憲幸
〒710　倉敷市美和1－1－1　倉敷中央病院外科

Fig. 1 Upper gastrointestinal X-Ray study
(A) Irregular, narrow wall of the gastric body and antral stenosis
(B) Pooling of the barum meal in the greater curvature

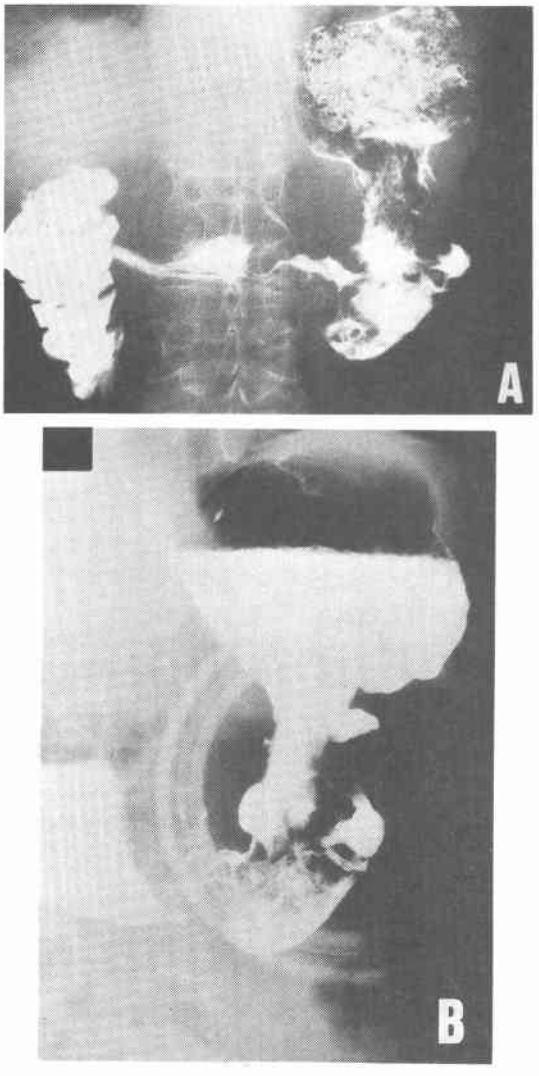

Fig. 2 Gastric fiberscopy. (A) Hypertrophic gastric mucosa
(B) Ulcer scar in the bottom of the mucosal bridge

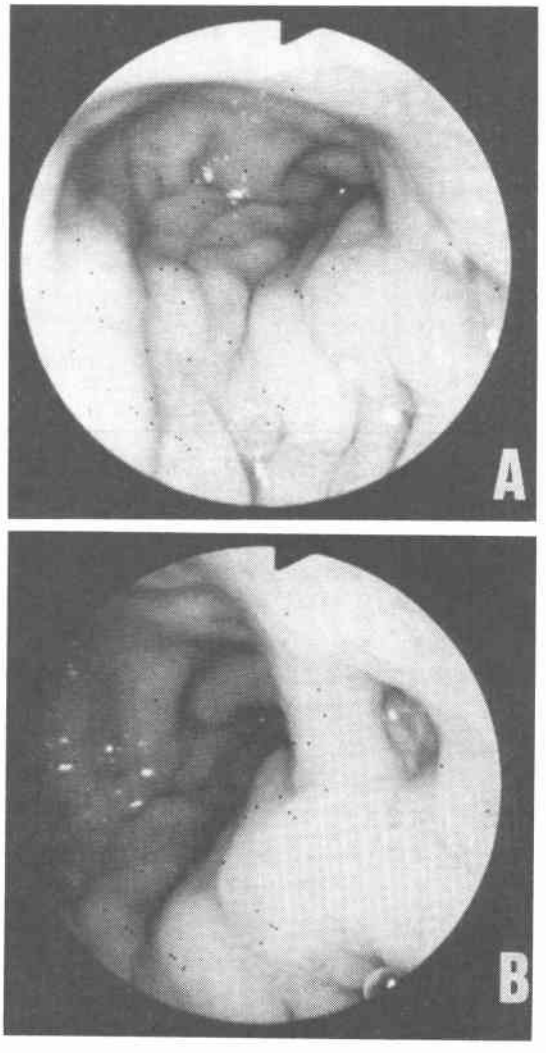

切除胃肉眼所見：胃大彎側ほぼ全体を占める，脳回様に肥厚した粘膜襞が，何か所も複雑に mucosal bridge を形成していた(**Fig. 3**)．ホルマリン固定後の切片でみると，mucosal bridge の底部は潰瘍の瘢痕である部分が多かったが，正常粘膜が被覆している部分もあった（**Fig. 4**)．

組織学的所見：組織診断名は，giant hypertrophic gastritis associated with multiple gastric ulcers and mucosal bridges であった．Mucosal bridge は，粘膜固有層，粘膜筋板，粘膜下層からなり，固有筋層は含まれていない（**Fig. 5A**)．トンネルの入口にあたる部分は，上が bridge，下が潰瘍底であるが，上を胃底腺，下を幽門腺上皮が覆っている（**Fig. 5A**)．別の部位のトンネル部分は，上が同様な胃底腺，下は肉芽組織である（**Fig. 5B**)．いくつかの割面でシェーマを作製した．Mucosal bridge の底部は主に潰瘍の肉芽およびそれに続く再性上皮である幽門腺からなり，mucosal bridge は主に胃底腺で構成されている(**Fig. 6**)．これ

Fig. 3 Giant rugae and mucosal bridges are shown in the resected specimen.

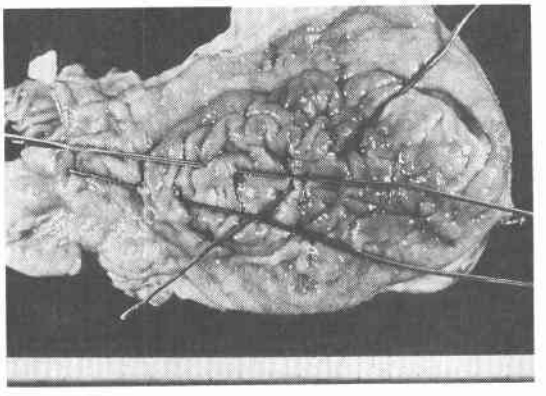

Fig. 4 Cross-section of a mucosal bridge

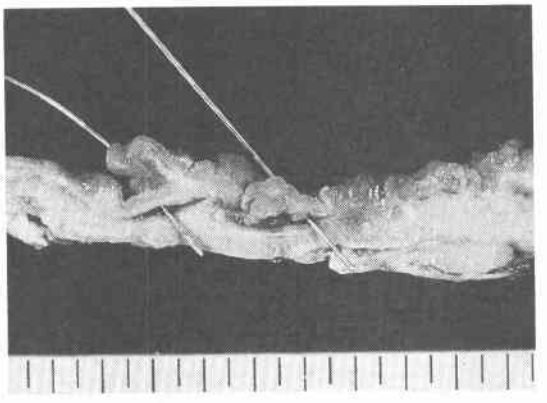

らのことから，肥厚した粘膜皺壁は胃底腺領域からなる肥厚性胃炎，bridge 底部は多発した潰瘍の修復過程に起因する部分が多いと推測された．

考　察

Mucosal bridge の報告は，胃のほかにも大腸[1]，食道[2]，十二指腸[3]などにみられ，中でも潰瘍性大腸炎などの炎症性腸疾患に多く，粘膜の長期間にわたる修復機転に起因すると言われている．胃の mucosal bridge は，われわれが調べえた限り本邦では12例あり[3)~12)]，本例は13例目に相当すると思われる．本症例のごとく多発性のものは7例で，中でも高見ら[5]の報告は巨大な粘膜皺壁を示す，いわゆる肥厚性胃炎の像を呈しており，非常によく似ている．12例中10例に潰瘍が併発しており，本症例とも併せて mucosal bridge の成因に関与しているものと思われたが，先天性と考えられるものも2例あった．

Fig. 5 Histological findings of the resected specimen
(A) The upper portion shows a mucosal bridge which consists of fundic glands. The lower portion shows the bottom of the bridge which consists of pyloric glands.
Fig. 5 (B) The upper portion shows a mucosal bridge which consists of fundic glands. The lower portion shows the bottom of the bridge which consists of granulation

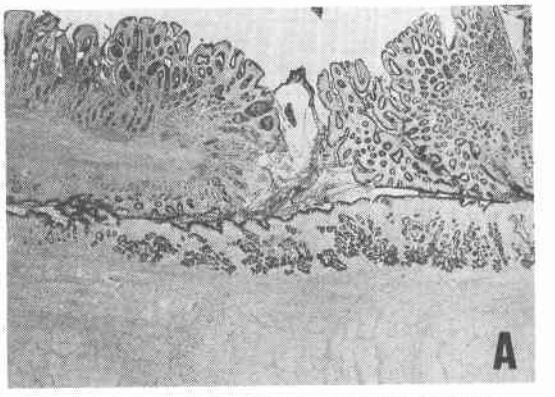

巨大皺壁を示す疾患は，本症例のような原因不明の giant rugal hypertrophy の他に，Zollinger-Ellison 症候群，胃癌 (linitis plastica type)，悪性リンパ腫，吻合部ポリープ状肥厚性胃炎，感染などがある[13]．一般に生検，臨床所見から鑑別は比較的困難でないといわれ

Fig. 6 The schema of the cross-section of the resected specimen.
The mucosal bridge consists of fundic glands, the bottom consists of pyloric glands and scars.
▒ fundic gland. ▥ pyloric gland. ■ ulcer scar.

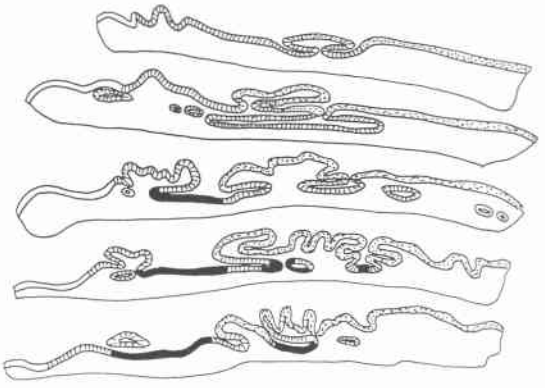

ているが，本症例はscirrhousタイプの胃癌が否定できなかった．

また，いわゆるメネトリエ病は[14]，胃の粘膜が胃腺の肥大によって限局性，もしくは瀰漫性に脳回を思わせるほどに発達し，特異な巨大皺壁を呈する良性の疾患とされているが，本症例もメネトリエ病といってもよいであろう．即ち原因不明の脳回を思わせるような良性巨大皺壁症で，低蛋白血症，低栄養，貧血を伴っていた肥厚性胃炎であった．これに多発性潰瘍，びらんが伴いmucosal bridgeが出来たものと思われる．

Mucosal bridgeの成因としては，1）複数の下掘れ潰瘍が粘膜下で交通するため，2）炎症性粘膜過形成によるmucosal tagが互いに癒合するため，3）先天説，などがあげられている．本症例ではmucosal tagは存在せず，多発する下掘れ潰瘍がトンネルの底部を形成していること．また組織学的にbridge部の粘膜は肥厚性胃炎を示す胃底腺，底部は潰瘍瘢痕（肉芽）または幽門腺領域優位の粘膜からなることより，下掘れ潰瘍の粘膜下における交通が主たる原因であると推測される．すなわち，巨大に肥厚した粘膜皺壁の間に，長い期間にわたって多発する潰瘍が堀れすすみ，修復と再燃を繰り返すうちにこのように奇異なmucosal bridgeを形成していったのであろう．

文　献

1）安武晃一，大屋　学，吉村幸男ほか：直腸に見られたMucosal Bridgeの1例—本邦報告例37例の文献的考察—．Gastroenterol Endosc 31：2206—2213，1989
2）粉川隆文，市川　寛，北住清治ほか：食道mucosal bridgeの成因，形成機序を中心とした自験6例の解析と文献的考察．胃と腸　24：423—432，1989
3）浅木　茂，片倉幹夫，武内哲夫ほか：Pyloric Mucosal Diaphragmaに十二指腸Mucosal Bridge，胃Mucosal Bridge，胃迷入膵および胃潰瘍を合併した1症例．大原病年報　20：11—22，1977
4）窪田伸三，上田容生，寺本忠久ほか：胃悪性リンパ腫の経過中にmucosal bridgeを形成した1症例．Gastroenterol Endosc 32：1663—1667，1990
5）高見元敞，花田正人，木村正治ほか：穿通性潰瘍とmucosal bridgeを伴った限局性胃巨大皺壁症の1例．胃と腸　23：298—304，1988
6）尾島敏夫，磨伊正義，草島義徳ほか：多発性mucosal bridge及びmucosal tagを形成した胃病変の1例．胃の腸　14：481—488，1979
7）宮川晴雄，布施好信，武知桂史ほか：Mucosal bridgeと早期胃癌の合併した1症例．Gastroenterol Endosc 26：566—571，1984
8）西森久晋，斉藤震太郎，倉恒宏正ほか：胃に奇異な集簇性"mucosal bridge"および多発性小潰瘍を呈した1症例．胃と腸　15：283—287，1980
9）森　洋，椙原美昭，佐藤智丈ほか：Mucosal bridgeを形成した胃潰瘍の1手術例．広島医　38：1153—1155，1985
10）浜田英治，右田　徹，山本佳洋ほか：残胃にmucosal bridgeを認めた1例．消内視鏡の進歩　33：210—213，1988
11）井上良一，滝本行延，岡江俊二ほか：胃にmucosal bridgeの形成を認めた1剖検例．Castroenterol Endosc 29：1348—1349，1987
12）堀内　洋，斉藤祐一郎，榊原真肇ほか：胃のmucosal bridgeの1例．Gastroenterol Endosc 29：383—384，1987
13）渡辺英伸，岩下明徳，坂口洋司：胃のGiant Rugae—病理形態面から—．胃と腸　15：519—529，1980
14）武内俊彦，伊藤　誠，加藤紀生ほか：多発性潰瘍を伴った胃粘膜のGiant Hypertrophy（Menetrier病）．胃と腸　6：1453—1460，1971

A Case Report of Menetrier Disease Associated with Mucosal Bridges

Noriyuki Okada, Kouji Hanaki, Syuji Kimoto, Yoshiya Kawaguchi, Kazuyuki Kawamoto,
Katsuhiro Asonuma, Tadashi Ito, Yasuo Yoshida, Eiji Kii,
Yukihiro Kono, Keizo Ogasahara and Hidenari Takasan
Department of Surgery, Kurashiki Central Hospital

A case of hypertrophic gastritis with superficial multiple ulcers and mucosal bridges is reported. A 74-year-old woman was admitted to our hospital because of vomiting and malnutrition. Upper gastrointestinal X-ray study and gastric endoscopy revealed a thickened, irregular gastric wall and pooling of a barium meal which looked like a diverticulum. We could not rule out scirrhous cancer, and a total gastrectomy was performed. The resected specimen showed multiple ulcers and mucosal brides among giant rugae on the greater curvature. Histologically, the mucosa of the bridge consisted of fundic glands, and the bottom mucosa showed scars or pyloric glands. It is likely that ulcers penetrating through the gastric mucosa caused mucosal bridge formation. In the literature, the mucosal bridge of the stomach is reported less often than that of the large intestine. Only 12 cases of gastric mucosal bridge have been reported in Japan.

Reprint requests: Noriyuki Okada Department of Surgery, Kurashiki Central Hospital
1-1-1 Miwa-cho, Kurashiki-city, 710 JAPAN