日消外会誌　25（11）：2873～2877，1992年

直腸平滑筋腫の１例

山形県立河北病院外科
稲葉　行男　　千葉　昌和　　渡部　修一　　工藤　邦夫
林　　健一　　大塚　　聡　　長谷川繁生

今回われわれは直腸平滑筋腫の１例を経験したので報告する．

症例は66歳の女性，肛門部不快感，下血を主訴に入院した．注腸造影，直腸鏡，骨盤 computed tomography，magnetic resonance imaging などの検査により直腸粘膜下腫瘍（平滑筋腫疑い）と診断し手術を施行した．全身麻酔下に経仙骨的に腫瘍に達し，腫瘍を摘出した．摘出標本は4.0×4.0×5.2cm の白色の充実性腫瘍で2.0×3.0×3.0cm の daughter nodule と一塊になっていた．病理組織学的に平滑筋腫と診断された．

直腸平滑筋腫はその良性悪性の鑑別が時に困難で，悪性化例も報告されており，慎重な術後経過観察を要するものと思われた．

Key words：leiomyoma of the rectum，submucosal tumor of the rectum

はじめに

消化器に発生する平滑筋腫は胃および小腸が大部分で，直腸原発の発生頻度は低い[1)2)]．今回われわれは，直腸平滑筋腫の１例を経験したので文献的考察を加えて報告する．

症　例

患者：66歳，女性．

主訴：肛門部不快感，下血．

既往歴：33歳時子宮脱にて手術，61歳時甲状腺良性腫瘍で核出術，20年来高血圧症にて服薬中．

家族歴：父，肝臓癌．母，乳癌．

現病歴：平成２年11月より肛門部不快感あり，近医受診し，内視鏡検査で直腸腫瘍の診断を得る．11月17日大量下血あり，輸血などの処置をうけ11月19日当科紹介，入院となった．

入院時現症：身長148cm，体重36kg，血圧160/100，脈拍72/分，整．貧血，黄疸を認めず．理学的に胸腹部に異常を認めない．表在リンパ節も触知せず．直腸指診にて肛門縁直上右壁に分葉する表面平滑な鶏卵大腫瘤を触知し，出血を認めた．

血液生化学的検査：軽度貧血を認めるほかは生化学的に異常値を認めない．腫瘍マーカーも carcinoembryonic antigen 1.8ng/ml，carbohydrate antigen 19-9 6.9U/ml と正常範囲内であった（**Table 1**）．

Table 1　Laboratory data

WBC	8,200 /mm³	CPK	55 IU/l
RBC	425×10⁴ /mm³	s-Amy	99 IU/l
Hb	12.9 g/dl	BUN	14.6 mg/dl
pl	21.6×10⁴ /mm³	Cr	0.6 mg/dl
T.P.	7.0 g/dl	Na	141 mEq/l
Alb	4.2 g/dl	K	3.8 mEq/l
T-Bil	0.6 mg/dl	Cl	100 mEq/l
GOT	15 IU/l	Ca	9.2 mg/dl
GPT	10 IU/l	P	2.4 mg/dl
LDH	340 IU/l	CEA	1.8 ng/ml
Al-p	178 IU/l	CA19-9	6.9 u/ml
γ-GTP	12 IU/l	AFP	2.6 ng/ml
Ch-E	7.1 KU/l	5-HT	0.05 μg/ml
ZTT	5.7 KU	5-HIAA	2.1 mg/day

注腸Ｘ線検査：下部直腸右壁に径4.8cm の表面平滑な隆起性病変を認めた（**Fig. 1**）．

直腸鏡検査：肛門縁直上より表面平滑な隆起性病変を認め，粘膜下腫瘍と思われた．潰瘍形成は認めなかった．生検による病理組織診断では，扁平上皮主体で，一部に粘膜下組織が含まれていたが肉芽腫様で明らかな異型性を認めなかった．

骨盤 computed tomography（CT）検査：肛門直上に径4cm の円形の腫瘍を認め，その境界は明瞭で周囲への浸潤は認めなかった（**Fig. 2**）．

＜1992年７月６日受理＞別刷請求先：稲葉　行男
〒999-35　山形県西村山郡河北町谷地字月山堂111
山形県立河北病院外科

Fig. 1 Barium enema shows a filling defect in rectum.

Fig. 2 Enhanced CT of pelvis reveals a homogeneous density mass.

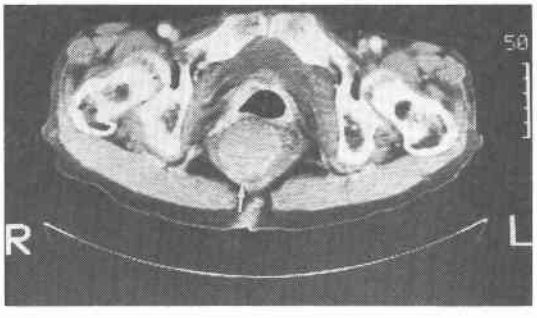

Magnetic resonance imaging (MRI)：肛門直上に径3.5cmの腫瘍を認め，さらにその後下方に径1cmのdaughter noduleを認めた．腫瘍はT_1強調像で筋肉組織と等信号強度を示し(**Fig. 3a**)，T_2強調像では高信号強度を示した．内部構造は均一で境界は明瞭だった(**Fig. 3b**)．

以上より，下部直腸に発生した粘膜下腫瘍，平滑筋腫瘍疑いにて手術を施行した．

手術所見：平成2年11月28日全身麻酔下に経仙骨的に腫瘍に達し腫瘍を摘出した．摘出標本は4.0×4.0×5.2cmの白色の充実性分葉状腫瘍で，2.0×3.0×3.0cmのdaughter noduleと一塊となっていた．出血巣や壊死巣は認められず，術前認めた大量下血の出血点は不明だった(**Fig. 4**)．

Fig. 3 Sagittal MRI identifies the relatioship of the tumor to the rectum. On T_1-weighted images (a), signal of the tumor is similar intense to that of muscle. On T_2-weighted images (b), Its signal is more intense than that of muscle.
The daugther nodule is demonstrated.

a

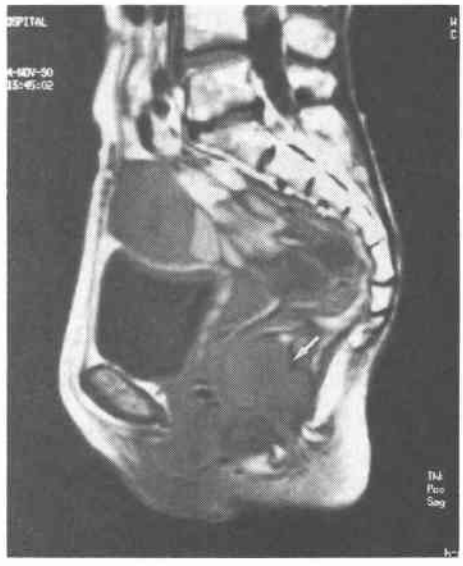

b

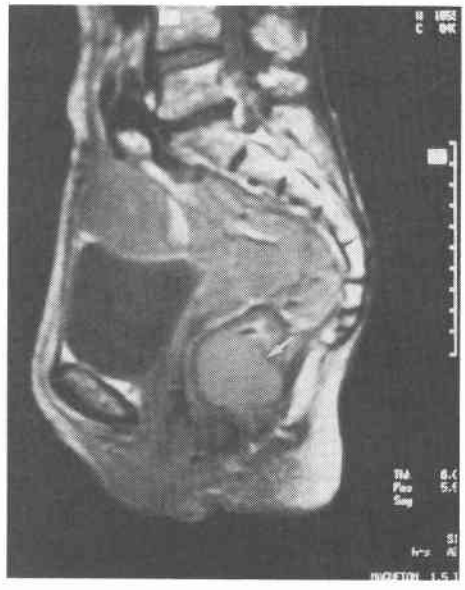

Fig. 4 Gross appearance of the resected specimen shows solid tumor, 4.0×4.0×5.2cm in size, with daughter nodule (2.0×3.0×3.0cm).

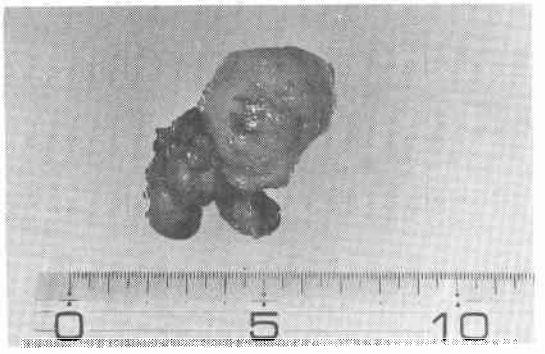

Fig. 5 A light micrograph shows the tumor consisted of elongated spindle cells. (×80)



組織学的に腫瘍は錯走する束状配列を呈する紡錘形，伸長性細胞から成り，比較的高い細胞密度（cellularity）を示した．ただし，細胞分裂像は，10視野中1個程度見られるにすぎず，核異型や壊死，変性傾向あるいは潰瘍形成などは見られず，良性の平滑筋腫と診断された(**Fig. 5**)．なお，腫瘍組織の一部には核の柵状配列が目立つ部分が見られたが，S-100蛋白染色は明らかな陽性像は示さず，神経鞘腫とは鑑別された．

術後経過は良好で，術後19病日目に退院となり16か月後の現在まで再発の所見は認められていない．なお，今回入院時の胸部X線写真にて左肺葉にcoin lesionを認め，平成3年1月9日肺切除術を施行したが，組織学的に硬化性血管腫の診断を得ている．

考　察

消化管に発生する平滑筋腫は大部分が胃，小腸で直腸に発生するものは7％程度といわれている[1)2)]．また，直腸腫瘍の中で平滑筋腫の占める割合は2,000～3,000例に1例と報告されており[2)]，非常にまれなものである．

Table 2 Chief complaint of 89 cases of rectal leiomyoma

Bleeding	35
Slender stool	16
Constipation	14
Mass	12
Difficult defecation	11
Anal pain	8
Tenesmus	6
Abdominal pain	5
Anal discomfort	3
Dysuria	3
Others	6
None	9

本邦では佐々木ら[3)]が76例を，田中ら[4)]が86例を集計し報告しているが，その後の著者らの集計では自験例を含め89例を数える[3)~6)]．

その臨床的特徴について検討してみると，本症の発生年齢は1歳から82歳まで幅広く分布し，平均年齢は54.0歳，男女比1.4：1で男性に多かった．症状としては，肛門出血，下血や便柱細小，便秘，排便困難などの排便異常の訴えが多かった(**Table 2**)．佐々木ら[3)]によると，肛門縁より8cm以下にあるものが87％で直腸指診にて腫瘍を触知できる症例が多いといわれている．また，89例中20例に潰瘍を認めた．発育方向としては直腸のものは内方型が多く，肛門縁のものは外方型が多いといわれている[3)]．

直腸平滑筋腫における最大の問題点は，組織学的に良性悪性の判定が難しく，ときに組織像と生物学的悪性度が一致しないことである．佐々木ら[3)]の報告では，76例中5例に再発を認めており，Kusminskyら[7)]は31％に再発をみている．また，初回手術時は平滑筋腫の診断でその後平滑筋肉腫として再発した11例が報告されており[8)]，Kusminskyら[7)]は信頼できる判定基準がないのが大きな問題であると報告している．組織学的には，強拡大1視野中に2～3個の核分裂像があれば悪性と判定すべきであるとするGoldenら[1)]の基準が知られているが，臨床学的指標として，Mannel[9)]は腫瘍径が5cm以上，潰瘍形成，周囲への癒着および，食欲不振，衰弱，体重減少などの全身症状のいずれかが認められるなら悪性と見なすべきとしている．

治療としては，化学療法や放射線療法は効果が期待

Table 3 Treatment of 89 cases of rectal leiomyoma

Abdominoperineal resection	38
Local excision(Excision)	37
Endoscopic polypectomy	7
Others, Unknown	7

できず手術療法が一般的である．本邦報告例の集計では，直腸平滑筋腫89例中，直腸切断術38例（42.7%），局所切除術（摘出術）37例（41.5%），内視鏡的ポリペクトミー7例（7.9%）が施行されている（**Table 3**）．

Kusminsky ら[7]は径5cm 以上の病変では最初から局所切除以上の直腸切除術ないし直腸切除術を勧めており，本邦でも直腸切断術が施行されているものには5cm 以上のものが多く，術前検査にて悪性が疑診された場合は腹会陰式直腸切断術，前方切除術などの癌に準じた手術が必要と思われる．また，術前の生検組織診断が良性でも術中所見で悪性が疑われる場合には癌に準じた手術を施行すべきである．

一方，最近の傾向として局所切除術（摘出術）と内視鏡的ポリペクトミーによる摘出例が増加しており[4]，ポリペクトミーについては杉本ら[10]が，管腔内発育型の明らかな半球状で2cm 以下のもの，有茎性で3cm 以下のもので可能であると報告している．

本症例は腫瘍の大きさは術前評価よりも大きく5cm 以上であったが，全身症状はなく，さらに術前生検でも悪性像は認められず，術中の局所所見としても明らかな潰瘍形成，周囲への浸潤が認められなかったので，経仙骨的アプローチにより摘出術を施行した．その後，摘出標本の組織学的検査でも悪性所見が認められなかったので，追加切除は施行しなかったが良好な経過をたどっている．すなわち本症例のようにたとえ5cm 以上の大きさであっても条件によっては局所切除（摘出術）を行い，切除標本の十分な検索後，必要であればより拡大的な追加切除を施行する，という2段構えの治療方針がとられてもよいと考える．これにより人工肛門造設などが回避され，患者の quality of life の向上につながると思われる．なお前述のごとく，本症は組織学的には良性腫瘍であるが，再発，転移，死亡例も報告されており，今後も慎重な観察を要するものと思われる．

文　献

1) Golden T, Stout AP: Smooth muscle tumors of the gastrointestinal tract and retroperitoneal tissues. Surg Gynecol Obstet 77：784—810, 1941
2) Anderson PA, Dockerty MB, Buie LA: Myomatous tumors of the rectum (Leiomyomas and myosarcomas). Surgery 28：642—650, 1952
3) 佐々木一晃，中山　豊，早坂滉ほか：直腸平滑筋腫の1例および本邦集計76例の考察．日臨外医会誌 45：337—344, 1984
4) 田中千凱，大下裕夫，加地秀樹：大腸平滑筋腫の2例．臨外　46：1287—1290, 1991
5) 竹村周平，多田正大，横江信義ほか：直腸平滑筋腫の1例—補助的診断法としての色素散布法の併用—．京都府医大誌　84：741—746, 1975
6) 西田　進，千葉昌和，遠山　茂ほか：直腸平滑筋腫の1例．山形県病医誌　13：167—170, 1979
7) Kusminsky RE, Bailey W: Leiomyomas of the rectum and anal canal: Report of six cases and review of the literature. Dis Colon Rectum 20：580—599, 1977
8) 明石章則，吉川幸伸，中村正廣ほか：平滑筋腫術後4年目にみられた巨大な直腸平滑筋肉腫の1例—本邦10報告例の検討—．日消外会誌　18：1900—1903, 1985
9) Mannel A: Leiomyosarcoma of the rectum A case report. S Afr Med J 58：334—335, 1980
10) 杉本伸彦，堀向文憲，仲村　洋ほか：直腸・結腸の内視鏡—第16報：粘膜下腫瘍—．Prog Dig Endosc 18：161—164, 1981

A Case of Leiomyoma of the Rectum

Yukio Inaba, Masakazu Chiba, Shuichi Watabe, Kunio Kudo, Ken-ichi Hayashi, Satoshi Otsuka and Shigeo Hasegawa

Division of General Surgery, Yamagata Prefectural Kahoku Hospital

A case of leiomyoma of the rectum is reported. A 66-year-old woman was admitted to our hospital with the chief complaints of anal discomfort and bleeding. Barium enema, rectoscopy, computed tomography (CT) and magnetic resonance imaging (MRI) revealed a submucosal tumor in the rectum, and surgery was carried out under a diagnosis of suspected leiomyoma. Transsacral resection of the tumor was performed under general anesthesia.

The tumor was 4.0 × 4.0 × 5.2 cm in size with a daughter nodule (2.0 × 3.0 × 3.0 cm). The cut surface of the solid tumor was white. The histological diagnosis was leiomyoma. As distinction between benignancy and malignancy is often difficult in this disease and cases of recurrence, metastasis and malignant transformation have been reported, and therefore more adequate follow-up studies are needed.

Reprint requests: Yukio Inaba Division of General Surgery, Yamagata Prefectural Kahoku Hospital
111 Gassandoh, Yachi, Kahoku-cho, Nishimurayama-gun, Yamagata, 999-35 JAPAN