日消外会誌　25（12）：2963～2967，1992年

胃癌における左鎖骨上リンパ節転移陽性切除例の検討

千葉大学第2外科

鈴木　孝雄　落合　武徳　永田　松夫　軍司　祥雄
中島　一彰　有馬美和子　神津　照雄　小出　義雄
菊池　俊之　山本　宏　磯野　可一

胃癌における左鎖骨上リンパ節（Virchow）転移陽性切除例7例につき，診断，治療，予後について検討した．術後腎不全にて死亡した症例とVirchowに再発した症例を除いた平均予後は3例の生存中を含め10.8か月であった．超音波内視鏡にて縦隔内転移陰性と診断された症例は，頸部郭清を含めた根治術が施行され，1年7か月を経過し再発を見ない．また，縦隔内転移陽性例には自家骨髄移植を併用した大量etoposide，adriamycin，cisplatin併用療法を施行し，Virchow転移および縦隔内リンパ節転移の消失を得ている．このことから，他の非切除要因のない症例では積極的に原発巣の切除を行い補助療法に期待すること，さらに縦隔内転移のない症例では頸腹部の広範なリンパ節郭清を含めた根治術を施行することが予後の向上に寄与すると考えられた．

Key words: Virchow's node metastasis of gastric cancer, diagnosis of mediastinal node metastasis by endoscopic ultrasonography, high dose cancer chemotherapy with autologous bone marrow transplantation

はじめに

進行胃癌でVirchow転移陽性症例は広範な腹腔内，縦隔内リンパ節転移，肝転移，腹膜播種などを伴うことが多く根治手術の適応外とされてきた[1]．しかし，近年，computed tomography（CT），ultrasonography（US）などの画像診断の進歩に伴い癌進行度の術前診断の精度が向上し病態を正しく評価することが可能になったこと，また胃癌に対して有効な免疫化学療法が開発されたことなどによって手術療法の進歩と相まって治療成績も向上してきている．このような現状を踏まえ，教室ではVirchow転移陽性例に対しても適応があれば積極的に切除しており，今回，興味ある結果を得たので考察を加え報告する．

対象および方法

当教室において1975年1月から1992年4月までに男5例，女2例合わせて7例のVirchow転移陽性患者に対して姑息切除を含めた原発巣の切除が行われた．年齢は33歳から74歳まで平均57.6歳であった．これらの症例の病態，治療，予後の関係をretrospectiveに検討した．画像診断は，上部消化管造影，内視鏡，USの一般検査に加え，後半の症例では腹部dynamic CT，リニア型endoscopic ultrasonography（EUS）（使用機種は東芝町田社製7.5MHzリニア電子走査式EUS）を施行し進行度診断を行った．

症例#5の化学療法は5-fluorouracil（5-FU），adriamycin（ADM），cisplatin（CDDP）を併用したFAP療法を施行した．教室でのレジメは5-FU 500mg/m²，Leucovorin 20mg/bodyをday 1～5，ADM 40mg/m²をday 1，CDDP 60mg/m²をday 1に投与する方法である．

症例#6，7には自家骨髄移植を併用した大量etoposide（VP-16），ADM，CDDP併用療法（大量EAP療法）が施行された．本療法の詳細はすでに報告しているが[2]，VP-16 400mg/m²をday 1，2，3に計1,200mg/m²，ADM 40mg/m²をday 1，2に計80mg/m²，CDDP 40mg/m²をday 1，2，3に計120mg/m²投与し，day 8に凍結保存した自家骨髄を1×10^7個/kg輸注した．

結　果

切除例の一覧を**Table 1**に示す．以下，肉眼，組織学的記載は食道癌取扱い規約[3]，胃癌取扱い規約[4]に準拠した．占居部位はCを中心にCE，ECも含めると4例（57%）あり，肉眼型は2型が2例（29%）3型が

＜1992年9月9日受理＞別刷請求先：鈴木　孝雄
〒260　千葉市中央区亥鼻1－8－1　千葉大学第2外科

Table 1 Resected cases of gastric cancer with Virchow's node metastasis between 1975.1 and 1992.4

#	Age/Sex	Location	Macroscopic finding	Metastasis & invasion	Histology	Treatment		Prognosis
						Surgical	Adjuvant	
1	58M	AD	2	$P_0H_0n_1ss\beta$ 71M after gastrectomy Virchow's node metastasis	pap	left ND*	radiation	118M recurrence in residual stomach peritoneal dissemination
2	68M	CE	2	$P_0H_0N_4pm$	por	cardiac resection		2.5M acute renal failure
3	33F	C	3	$P_1H_3n_4si$	por	total gastrectomy splenectomy bilateral ND*	MFC	11M peritoneal dissemination
4	74M	EC	5	$P_0H_0n_4se$	muc	esophagectomy cardiac resection splenectomy bilateral ND*	UFT	8M pleural dissemination peritoneal dissemination
5	54M	CE	3	$P_0H_0n_4ss\beta$ mediastinal node metastasis(−)	tub2	total gastrectomy left ND*	FAP	19M alive no recurrent sign
6	64F	MAC	3	$P_0H_0n_4se$ mediastinal node metastasis(+)	tub2	gastrectomy	high dose EAP (Post Ope) ABMT**	8M alive liver metastasis
7	52M	M	5	$P_1H_3N_4S_2$ mediastinal node metastasis(+)	tub2	gastrectomy	high dose EAP (Pre Ope) ABMT**	8M alive

*neck dissection　**autologous bone marrow transplantation

3例（43%）5型が2例（29%）であった．また，腹膜播種，肝転移はおのおの2例（29%）であった．

教室では切除可能と診断された症例は，腫瘍量を減少させ，補助化学療法の効果増強を期待して原発巣を切除している．また，症例#5以後の症例については，術前にEUSを施行し治療方針の決定を行った[5]．

症例#1は異時性転移症例で，$P_0H_0n_1ss\beta$に対して治癒切除術に術中腹腔内照射が施行された．初回手術より約6年後にVirchow転移にて再発したため，頸部郭清に頸部へのX線照射を併用した．その後，約10年後に残胃に再発し腹膜播種にて死亡した．原発巣，Virchow転移リンパ節，残胃再発部位の組織型はいずれもpapillary adenocarcinomaであった．

症例#2は噴門癌で，P_0H_0で漿膜浸潤なく腹腔内リンパ節もNo. 1, 2, 7に転移を認めたのみであったため，噴門側切除術施行したが，術後縫合不全より腎不全を併発し2.5か月で死亡した．

症例#3は開腹時にすでに，P_1H_3であったが，原発巣切除と頸部郭清を施行した．術後にmitomycin C, tegafur, cytarabine（MFC）療法を施行したが，11か月で腹膜播種にて死亡した．

症例#4は占居部位がE>Cであったため食道癌に準じた手術として右開胸で胸部食道を切除し，頸胸腹の郭清を行ったが1か月で，頸部に再発．リニアックの照射にてコントロールしたが，8か月で癌死した．

症例#5の術前の頸部USおよび縦隔EUS像を**Fig. 1**に示す．左に示した頸部USで内頸静脈の深部にVirchow（左No. 104リンパ節）の腫脹を認めたが，右に示した縦隔EUSにて胸腔内転移を認めなかったため，根治切除可能と診断した．

胃全摘，および大動脈周囲リンパ節を加えたR3リンパ節郭清，左頸部郭清（No. 102, 104）を施行した．組織診断ではNo. 1, 3, 左No. 104リンパ節に転移を認めた．術後は，FAP療法を2クール施行したところ，術後1年7か月現在再発を認めない．

症例#6はCTにてNo. 7, 8, 9, 16リンパ節とEUSにて縦隔内および左No. 102, 104リンパ節の腫脹を認めた．原発巣はMACにまたがる3型胃癌で通過障害もあったため，リンパ節郭清を伴わない姑息的な胃切除の後，自家骨髄移植を併用した大量EAP療法を施行した．

大量EAP療法前後の腹部CT像と，頸部EUS像を**Fig. 2**に示す．左上段のCTで矢印で示したNo. 16が治療後下段に示したように著明に縮小している．また，右上段のEUSで矢印で示した甲状腺の下に見えるNo. 102が下段のごとく消失している．頸部，縦隔リンパ節に関してはcomplete response（CR），腹部リンパ節に関してはpartial response（PR）と判断した．

Fig. 1 Neck ultrasonography revealed Virchow's node metastasis (left). However mediastinal lymph nodes were not detected by endoscopic ultrasonography (right) in the case #5. ILV: internal jugular vein, CA: carotid artery, Ao.: aortic

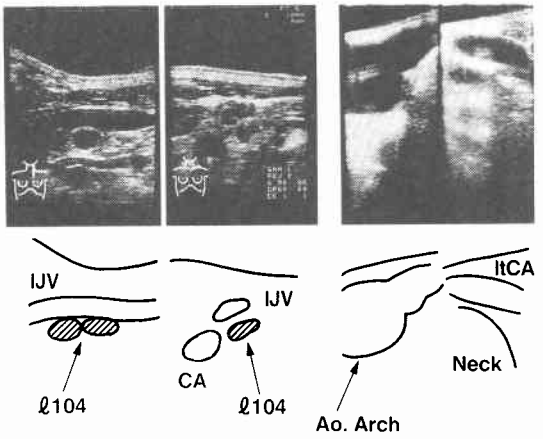

術後8か月現在，肝転移，リンパ節再腫脹を認めているが外来通院中である．

症例#7は，IIc like advanced 胃癌でCTにて肝転移(H_3) EUSで頸部縦隔内リンパ節転移を認めたため，まず大量EAP療法を施行した．治療前後の，腹部CTおよび縦隔EUS像を**Fig. 3**に示す．左上段矢印で示した腹腔動脈周囲リンパ節，および肝転移は著明に縮小し，右上段矢印の左No. 106の最上部(top)は治療後消失した．胸頸部のリンパ節の消失(CR)をみたため，胃切除術施行した．郭清リンパ節の組織像で，石灰化と癌細胞の変性消失を認めた．初回化学療法終了から8か月現在performance status 0で外来通院中である．

異時性Virchow転移で118か月で再発死亡した症例#1，術後合併症により2.5か月で入院死亡した症例#2を除いた，切除5症例の平均生存期間は，3例の生存中を含めて10.8か月であった．

考　察

進行胃癌に対する手術療法は，現在R3のリンパ節郭清と他臓器合併切除を伴う切除術が行われる傾向であり，ここ数年は，大動脈周囲リンパ節の郭清効果も明らかになりつつある．しかし郭清しても予後の向上に期待の持てないリンパ節も指摘されており，No. 16に関しても多数の転移のある場合には郭清しても予後は向上しないとも報告されている[6]．従来Virchow転移に関してはNo. 16よりもさらに遠位リンパ節であるため，その郭清効果はないとされてきた[1]．Virchowリンパ節は，胸管が左静脈角付近で静脈に合流する直前の介在リンパ節であるが，左鎖骨上リンパ節，すなわち，食道癌取扱い規約上の左No. 104全体をさすと臨床上は考えてよい．Virchowリンパ節への転移経路として主として2つの経路が想定されている．すなわち，No. 16から胸管経由で転移する場合と，No. 1あるいはNo. 2から下縦隔のリンパ節に流入し，さらに，縦隔を上行しつつ連続的に転移するか，いずれかの高さで胸管に流入して転移する場合である[7]．いずれの場合でも臨床上問題となるのは，癌細胞がすでに大循環に入り，全身の血行性転移を来しているか否か，そして縦隔内リンパ節に転移が並存するか否かであろう．野村らはVirchow転移陽性例の治療成績が，長期で3か月であったことから，姑息的手術の適応は，慎重であらねばならないとしており[8]，愛甲らは，大動脈周囲リンパ節転移陽性例のうちで，Virchow転移を認めるものは，腹部大動脈周囲リンパ節郭清の適応はないとしている[9]．しかし，最近では，Virchow転移ある症例でも積極的に切除され良好な経過をとる症例の報告も散見される[10]．これは手術手技の向上と，胃癌に奏効する新たな化学療法が開発され，術前，術後の補助療法によって集学的治療の成果が期待できるようになったためと思われた．

一方，CT，EUSを中心とした画像診断の発達により胃癌進行程度はかなりの部分まで診断可能となってきた．すなわちCTでは造影剤を注入することで，脈管から，リンパ節を区別してリンパ節転移の診断率を向上させた[11]．また，縦隔リンパ節転移診断にはEUSがすぐれている．EUSではリンパ節転移診断を，長径，短径長径比，リンパ節のヒストグラムから求められる標準偏差，リンパ節の辺縁エコー，内部エコーの5項目より検討し個々のリンパ節の転移の可能性を数字で表現し診断率を向上させている[5]．

教室ではこれらの画像診断を駆使して，高度進行胃癌に対しても，その病態を正しく診断し病態にふさわしい治療を選択するように工夫している．従来Virchow転移陽性症例は手術適応無しとして治療の対象となることは少なかったが，Virchow転移の発生機序に立脚しNo. 16リンパ節転移，縦隔内リンパ節転移，全身性血行転移などの有無を診断し治療方針を決定している．腹腔内に切除不能となる因子，全身の血行性転移がない場合で，縦隔内リンパ節が転移陰性と診断

Fig. 2 Abdominal dynamic CT before high dose EAP therapy showed the paraaortic lymph node metastases (No. 16) indicated by a black arrow (upper left). The metastatic lymph nodes were reduced in size and almost vanished after the therapy (lower left). EUS showed the left deep cervical lymph node (No. 102) before the therapy indicated by a black arrow (upper right). However the metastatic node was disappeared after the therapy (lower right).

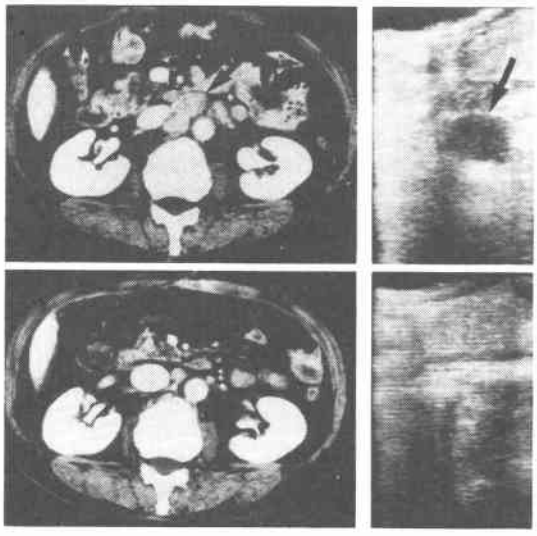

Fig. 3 Abdominal dynamic CT before the high dose EAP therapy showed the celiac lymph node metastases (No. 7, 8, 9) indicated by a white arrow, and multiple liver metastases were demonstrated (upper left). The metastatic lymph nodes were disappeared and the liver metastases were markedly reduced in size after the therapy (lower left). EUS showed the left top thoracic paratracheal lymph nodes (No. 106 top) indicated by three white arrows before the therapy (upper right), but disappeared after the therapy (lower right).

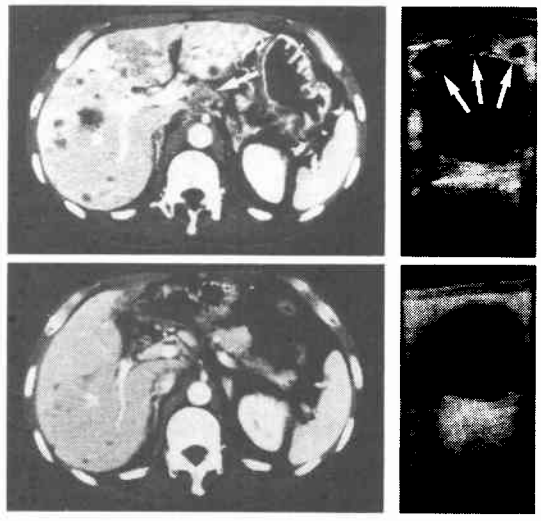

されれば，癌転移は腹腔内リンパ節から，胸管経由で直接 Virchow リンパ節へ向かったもので血行性転移を来していない根治切除可能進行癌と判断し，積極的に腹腔内，頸部リンパ節郭清を行う根治手術の適応としている．

本稿の，症例#5では，No. 16までの腹腔内の郭清と，左頸部郭清を施行したが組織学的転移陽性リンパ節は，No. 1, 3, 左104のみであった．術後は1年7か月現在，再発所見を認めないが，本症例では1群リンパ節から，No. 16を素通りして胸管経由に Virchow 転移をきたしたと考えられた．

次に縦隔転移陽性と診断された場合には，根治手術は不可能と判断し，腹腔内は姑息切除を行い，術前，あるいは術後に化学療法を行い，リンパ節転移の治療を行う方針をとっている．症例#6, 7は縦隔内リンパ節転移陽性と診断されたため自家骨髄移植併用大量化学療法を施行した．本法は自家骨髄を移植することで，制癌剤の用量規定因子である骨髄毒性を解決し，制癌剤の dose intensity を高め，治療効果を上げることを目的としている[2]．いずれの症例においても Virchow 転移，縦隔内転移リンパ節の消失 (CR) を得ることが出来ており，さらに長期にわたって補助化学療法を続けることで，延命効果を期待している．

異時性 Virchow 転移で再発した症例#1, 術後合併症により入院死亡した症例#2を除いた切除5症例の平均生存期間は3例の生存中を含めて10.8か月であり，報告例より[8]比較的良好であった．このことは切除可能であれば，たとえ非治癒切除であっても reduction surgery を行うことで予後の向上が期待できることを示唆している．

また，症例#1のように，Virchow 転移再発例に対しては自験例とともに頸部郭清と化学療法が有効であったとする報告もあり[12]，今後試みられてよい方法といえる．

以上述べてきたように Virchow 転移陽性胃癌は，たとえ外科的に腫瘍が取り切れたと考えられても，大循環系に癌細胞が散布されている可能性があることか

ら，補助化学療法を施行することは患者の予後向上には必須である．

最後に，個々の症例におけるEUS，CTなどでの術前病態の正確な評価が重要であることを強調し稿を終える．

なお，本論文の要旨は第39回日本消化器外科学会総会において発表した．

文　献

1) 陣内伝之助：胃癌手術の適応と限界．外科　29：1325—1334，1967
2) 鈴木孝雄，落合武徳，尾崎正彦ほか：胃癌に対する自家骨髄移植を併用した大量Etoposide, Adriamycin, Cisplatin (EAP) 療法の経験．癌と化療　17：1069—1072，1990
3) 食道癌研究会編：食道癌取扱い規約．改訂第7版．金原出版，東京，1989
4) 胃癌研究会編：胃癌取扱い規約．改訂第11版．金原出版，東京，1985
5) 神津照雄：超音波内視鏡の現況．Prog Dig Endosc 37：27—32，1990
6) 橋本　謙，掛川暉夫：胃癌における大動脈周囲リンパ節郭清の限界と対策．消外　14：203—210，1991
7) 鈎スミ子：乳糜槽および胸管の外科解剖．外科　48：560—564，1986
8) 野村秀洋，島津久明，吉中平次ほか：Virchow転移を有する進行胃癌の治療．消外　9：1755—1761，1986
9) 愛甲　孝，吉中平次，島津久明：食道癌および胃癌に対する腹部大動脈周囲リンパ節郭清の意義と適応．癌の臨　34：1677—1683，1988
10) 北村一男，米村　豊，鎌田　徹ほか：Virchow転移を伴ったm胃癌の1例．臨外　50：1378—1382，1989
11) 尾崎正彦：CTスキャンによる胃癌転移リンパ節の術前診断．日消外会誌　17：1507—1516，1984
12) 古河　洋，平塚正弘，岩永　剛ほか：胃癌の再発形式からみた初期治療の問題点．消外　12：1525—1530，1989

A Study on Resected Gastric Cancer with Left Supraclavicular Node Metastasis

Takao Suzuki, Takenori Ochiai, Matsuo Nagata, Yoshio Gunji, Kazuaki Nakajima,
Miwako Arima, Teruo Kouzu, Yoshio Koide, Toshiyuki Kikuchi,
Hiroshi Yamamoto and Kaichi Isono
The Second Department of Surgery, Chiba University School of Medicine

Diagnosis, treatment and prognosis of 7 resected gastric cancer patients with Virchow's node metastasis were investigated. One patient died of acute renal failure 2.5 months after operation and another patient had metachronous Virchow's node metastasis and survived for 118 months. The mean survival time for the patients except for these two patients was 10.8 months with 3 aliving patients. One patient in whom endoscopic ultrasonography revealed no sign of mediastinal node metastasis underwent total gastrectomy accompanied by lymph node dissection in the abdominal cavity and the neck. Eighteen months after the operation, he is alive and has no sign of recurrence. Two patients with mediastinal node metastasis were treated by high dose chemothrapy and autologous bone marrow transplantation. After the treatment Virchow's node and the mediastinal nodes disappeared. Therefore, for patients without an inoperable factor other than Virchow's metastasis, palliative gastrectomy and adjuvant therapy seemed to improved the prognosis for gastric cancer with Virchow's node metastasis. Furthermore for patients without mediastinal node metastasis, radical gastrectomy with lymph node dissection in the abdominal cavity and the neck is recommended.

Reprint requests: Takao Suzuki　The Second Department of Surgery, Chiba University School of Medicine
1-8-1 Inohana, Chuou-ku, Chiba-shi, 260 JAPAN