日消外会誌　26（1）：97～101，1993年

食道癌術後の挙上胃管に発生した潰瘍の1例

国立東京第2病院外科
岡本　哲彦　　磯部　　陽　　有森　正樹

食道癌術後2年8か月目に下血を主訴に再入院し，内視鏡検査にて胃管潰瘍を確認した症例を報告する．患者は54歳の男性．タール便に気付いて来院．入院後内視鏡検査を施行し胃管内に潰瘍を発見した．生検で悪性所見はなかった．輸血，H_2-blocker，proton pump inhibitor 投与で保存的に治癒した．経過中血清ガストリン値は高値を持続した．ガストリン刺激による胃液検査で basal acid output（以下 BAO）maximal acid output（以下 MAO）とも低値であった．またメモリー式 pH メーターで連続胃管内 pH を測定した．基礎酸分泌能が低いためと思われる夜間胃内 pH 逆転現象が認められた．

胃内 pH3以上の時間帯は約70％であった．胃管造影では内容の停滞は認められなかった．潰瘍の成因として胃管挙上による粘膜血流減少などの防禦因子の障害も関与しているものと考えられた．患者は外来で経過観察中であるが，元気に社会復帰している．

Key words: peptic ulcer, gastric tube for esophageal replacement, postoperative complication in the esophageal cancer

はじめに

食道癌術後2年8か月目に挙上胃管に発生した潰瘍の1例を報告する．食道癌術後長期生存例が増加するにつれ挙上胃管癌の発生の問題とともに潰瘍病変の検索も，再手術が必要となった症例の報告もあり今後重要になるものと考えている．

症　例

症例：54歳，男性，会社員

主訴：貧血，下血

家族歴：兄食道癌死亡．

既往歴：40歳時膵炎で入院治療．胃潰瘍歴はない．1988年7月8日，Im の食道憩室内扁平上皮癌の診断で胸部食道摘出，R_2郭清，幽門形成を附加した亜全胃管による胸骨後食道胃吻合術を施行した．術前術後に照射療法，抗癌剤投与は施行していない．また病理組織学所見は，中分化扁平上皮癌で深達度 a_1，ie（－），ly（－），V（－），摘出リンパ節45個中1個（110番）に転移を認めた．

現病歴：上記手術後，外来通院していたが，1991年3月頃より貧血が出現し，タール便が頻回にみられ精査のため，4月1日再入院した．

入院時所見：身長161.5cm，体重55.1kg，栄養良．眼瞼結膜貧血著明．眼球結膜黄疸なし．頸部リンパ節触知せず．胸部腹部異常なし．足背浮腫なし．

入院時検査成績：著明な貧血を認める以外異常はない（**Table 1**）．

入院後経過：輸血を施行し貧血の改善を図り，4月8日胃内視鏡検査を施行した．門歯列より約35cm の胃管前壁に白苔で被われた潰瘍が認められた（**Fig. 1**）．生検で悪性所見はなく軽度の炎症性細胞浸潤を伴

Table 1　Laboratory data on admission

WBC	9,300 /mm³	Glucose	118 mg/dl
RBC	194×10⁴ /mm³	TP	5.9 g/dl
HGB	6.3 g/dl	ALB	3.9 g/dl
HCT	20.3 %	A/G	1.95
PLT	27.8×10⁴ /mm³	UA	4.8 mg/dl
ALP	114 IU/l	BUN	13.8 mg/dl
ZTT	3.0 KU	Creatinine	0.8 mg/dl
GOT	16 IU/l	Na	143 mEq/l
GPT	10 IU/l	K	4.7 mEq/l
LDH	278 IU/l	Cl	110 mEq/l
Ch-E	87 IU/l	Ca	7.9 mg/dl
LAP	23 IU/l	Urinalysis	normal
γ-GTP	21 IU/l	Wa R	（－）
T-Bil	0.33 mg/dl	HBsAg	（－）
D-Bil	0.08 mg/dl	CEA	0.2 ng/ml
T-CHO	154 mg/dl	CA19-9	5 U/ml
TG	97 mg/dl	SCC	0.3 ng/ml
AMY	86 IU/l		

＜1992年9月9日受理＞別刷請求先：岡本　哲彦
〒152　目黒区東が丘2－5－1　国立東京第2病院外科

Fig. 1 Endoscopic picture shows an ulcer on the anterior wall of the gastric tube, 7days after admission.

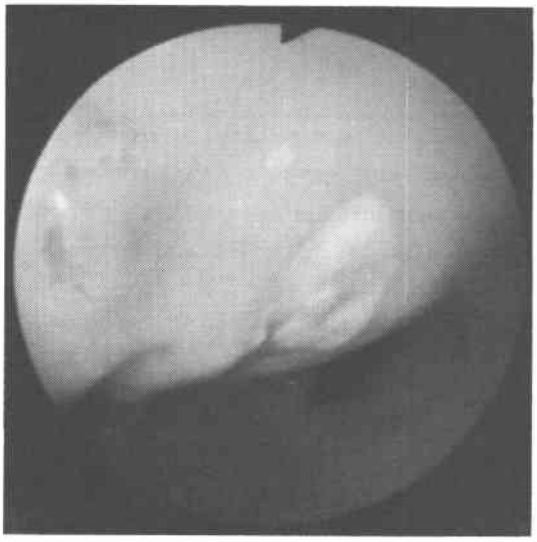

う腸上皮化生と過形成性変化が認められた．4月18日の胃管造影では潰瘍は描出されなかった．また胃管内容の停滞は認められなかった（**Fig. 2**）．腹部US，腹部CTも行ったが異常なかった．入院時血中ガストリン値は280pg/mlであったが，その後も退院後1か月目400pg/ml，3か月目430pg/ml，6か月目570pg/ml，9か月目560pg/mlと高値を持続している．その後貧血も改善し，下血もみられず4月22日に行った内視鏡検査では，潰瘍は治癒していた．4月27日退院．外来にて経過観察中であるが，元気に社会復帰している．この期間の治療経過は，入院時H_2-blockerを粘膜保護剤とともに2週間投与し，次にproton pump inhibitorを連続8週間投与し，その後再びH_2-blockerの投与を継続している．その後再入院させ，胃内酸環境の検査を施行した．テストガストリン刺激による胃液検査[1]では，BAO 1.291mEq/hrs MAO 1.611mEq/hrsと低値であった．またメモリー式pHメーター（ケミカル機器社製）により胃管内pH値を24時間連続で測定した．本症例の連続胃管内pH測定曲線を示す（**Fig. 3**）．H_2-blockerの影響を除去するため施行前5日間休薬して測定した．食間ではpH 1～2を示しているが，食餌によりpH 6～7に達する．また夜間pH値の持続的上昇が認められた．胃管内pH値が3以上になる時間帯は，24時間中約70%であった．

Fig. 2 Barium contrast study does not show an ulcer in the gastric tube, after 10 days of the first endoscopic study (Fig. 1)

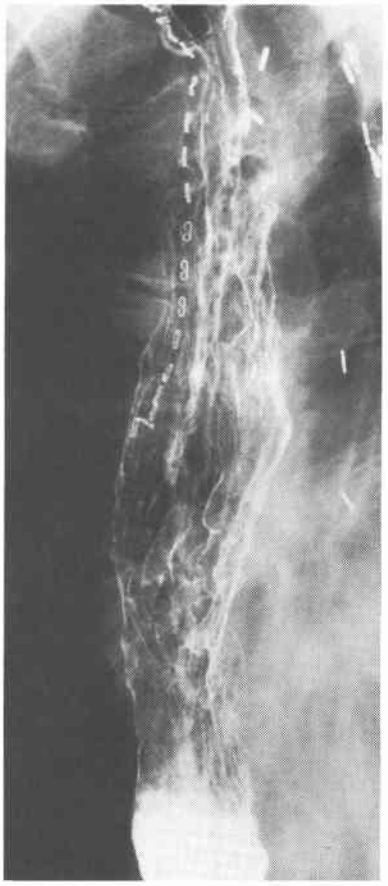

Fig. 3 Continuous intragastric pH-monitoring curve shows a nocturnal intragastric pH inversion. In this case, basal acid output level is low.

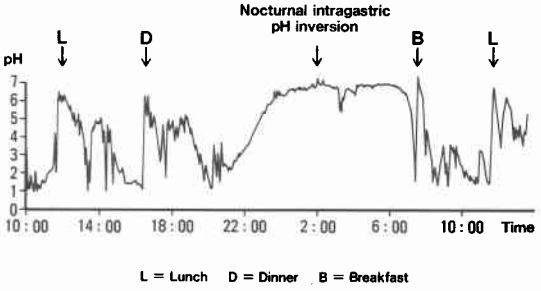

考　察

食道癌術後の挙上胃管に発生する潰瘍性病変はまれ

Table 2 A peptic ulcer in the gastric tube-a review of the literature in Japan

	Author (year)	Age Sex	Onset (p.o)	Route of gastric tube	Chief complaint	X-ray exam.	Endosocopic exam.	Biopsy	Serum gastrin	Gastrin test intragastric pH	Treatment (Prognosis)
1	Shibata (1984)	65 F	1Y2M	Ante-thoracic	Melena		Erosion (anterior wall)		240 pg/ml		Bt. H_2-blocker (Discharge after 3M)
2	Ishida (1985)	60 M	1Y1M	Retro-mediastinal	Melena	Ulcer [lesser curvature]	Ulcer [lesser curvature]	No malingnancy	513.1 pg/ml	BAO,MAO low value	Bt. Antiulcer drug Gastric tube repair Additional pyloroplasty
3	Uchida (1987)	55 M	1Y	Retro-sternal	Dysphagia	Ulcer [anterior wall]	Ulcer [anterior wall]	No malingnancy		pH 7.0-7.2 [around the ulcer]	H_2-blocker (Healing after 4M)
4	Uchida (1987)	37 F	11Y	Retro-sternal	Dysphagia anemia	Dilatation of gastric tube	Ulcer (anterior wall)	No malingnancy	Normal value	More acid after gastric stimulation	Bt. Partial resection of gastric tube,gastroenterostomy
5	Fujimori (1988)	56 M	9M	Retro-sternal	Abdominal pain	Ulcer [anterior and posterior wall]	Ulcer [anterior andl posterior wall]	Group 1	425 pg/ml	BAO,MAO low value	Antiacid drug Mucosal protecting drug (Healing after 5M)
6	Okamoto (1991)	54 M	2Y8M	Retro-sternal	Melena	No ulcer	Ulcer (anterior wall)	Group 1	280 pg/ml	BAO,MAO low value pH 3 time 70%	Bt. H_2-blocker Proton pump inhibitor(alive 9M after discharge)

Bt＝Blood trans fusison

であり，1957年にSmithら[2]は，食道および胃噴門癌症例の胃管潰瘍を4例報告している．1981年にもPetersら[3]が，食道癌術後13年目に発生した胃管潰瘍例を報告している．

本邦報告例は，1984年柴田ら[4]の報告以来現在までに本例を加えて6例[5)~7)]であった(**Table 2**)．最近手術成績の向上とともに長期生存例も増加し胃管潰瘍発生の頻度も高くなることが予想される．本邦報告例の内訳は，男性4例女性2例で，平均年齢は54.5歳であった．

発生時期は，大体1～3年目であるが，11年目の症例が1例報告されている．胃管の挙上経路は全例に記載があり，胸壁前1例，胸骨後4例，術後隔経路1例であった．幽門形成の有無は5例に記載があり，ありが4例，なしが1例であった．術後照射の胃管潰瘍発生への影響について言及している報告[6]があるが，6例中4例に術後照射が施行されていた．潰瘍形成の誘因として薬剤内服が考えられており，アスピリン[4]，鎮痛剤[7]がそれぞれ1例ずつ誘因として報告されていた．主訴は，下血が3例，疼痛が1例，通過障害が2例であった．

診断は，胃管造影と内視鏡検査でなされている．胃管造影は5例に施行され，内容停滞が3例にみられ原因の1つとされている．造影で潰瘍が証明されたのは3例であった．内視鏡検査は全例に施行され，びらん1例，潰瘍5例が観察されている．生検が5例に行われ，すべて悪性像なしであった．Gastrinomaの除外診断の意味から膵US，膵CTを石田ら[5]，藤森ら[7]が施行している．本例でも施行したが所見はなかった．

食道癌術後の高ガストリン血症に関しては須藤ら[8]が詳細に報告している．術後1か月ではガストリンは高値をとるが，術後3か月以上経過すると正常範囲近くに低下したという．また迷走神経切断術(以下迷切)後の高ガストリン血症の成因について，1）迷切後の減酸によるもの，2）迷切に伴う胃内容の停滞，3）副腎機能の亢進，4）抗ガストリンホルモンの分泌低下，5）ガストリン分泌細胞の過形成などが考えられるという．幽門前庭部に萎縮，腸上皮化生を生じ，ガストリン分泌細胞が減少している症例で高ガストリン血症を来たすことがあり，ガストリンはおそらく十二指腸から分泌されていると推測している．また幽門形成の有無とガストリン値の関連は認めなかったという．

本邦報告例中5例にガストリン値が測定され，1例を除き高値を示していた．本症例の高ガストリン血症の成因も胃内容の停滞は著明でなく，迷切に伴う酸分泌能の低下によるものと考えられる．

挙上胃管の胃酸分泌能に関しては，本例も含めて5例に記載があり，石田ら[5]，藤森ら[7]がBAO，MAOを

測定し，いずれも低値であったと報告している．Uchidaらも胃管内pHを測定している．

本症例でもテトラガストリン刺激試験を実施しBAO，MAOを測定したが，いずれも低値を示した．須藤ら[8]も食道癌患者5例の術前術後のBAO，MAOを測定し術後は幹迷切の結果胃液分泌は著明に低下していたと述べている．

本症例でメモリー式pHメーターによる連続胃管内pHを測定した結果，食間ではpH 1～2を示しているが，食餌の中和作用によりpHは6～7に達するのが観察された．さらに夜間pH値の持続的上昇が観察された．この現象は山形[9]によれば，夜間胃内pH逆転現象（Nocturnal intragastric pH inversion）といい午前0時から2時頃急に高酸域からpHが6から8の中和域に逆転し早朝まで続くものである．この現象は胃酸の基礎分泌能の低い例で起ると考えられている．反対に基礎分泌能が高いと夜間胃内pH逆転現象はほとんどみられないという．本例では胃内視鏡検査時，胃管造影時十二指腸内容の逆流を認めず山形の夜間pH逆転現象と考えてよいと思われる．

酸分泌抑制剤の胃内pHに与える影響を検討する際に，胃内pH3以上の時間帯（pH3 holding time）が重要な指標とされている．本症例のpH3 holding timeは約70%であった．この比率と潰瘍発生を関連づけることは出来ないと思われるが，最近Burgetら[10]は十二指腸潰瘍例における至適酸分泌抑制療法の目標として1日に18～20時間胃内pH3以上に上昇させるという条件下で3～4週間以内に治癒が期待できると報告し，pH3 holding timeを治療の指標にしている．また多くの非治療潰瘍例ではpH3 holding timeは20～40%で，酸分泌抑制剤投与後その比率は増加しているという報告[11]もある．本症例では，潰瘍発生の誘因となる薬剤は投与されておらず，術後照射も行っていない．胃管造影でも内容の停滞はみられなかった．胃管内酸環境の評価が問題となるが，食間にはpH1～2まで下降しており酸分泌は残存していると考えられるがBAO，MAOが低値であること，夜間pH逆転現象を認めることから酸分泌能は低いと考えられ，したがって本症例の潰瘍発生のメカニズムは明確に指摘しえないが挙上胃管の血流減少による粘膜の防禦因子の障害も関与しているものと推察される．

治療は，貧血に対して輸血が4例に施行され，制酸剤，H_2-blocker投与による保存的治療が5例に施行され，4例が3～5か月で治癒している．本例でもH_2-blocker，proton pump inhibitor，粘膜保護剤を使用し，いったんは治癒しているが，再発の可能性は常にあると考えられ，現在もH_2-blocker，粘膜保護剤の投与を続けて経過観察中である．

手術例は2例で，術式は胃管屈曲矯正と幽門形成の追加，胃管の部分切除と胃管腸吻合である．手術症例の予後についての記載はなかった．食道癌術後長期生存例が増加するにつれて，挙上胃管癌の発生の問題とともに潰瘍病変の検索も再手術が必要となる症例もあるだけに重要になってくる．また胃管の屈曲，蛇行による胃内容の停滞が潰瘍形成の一因と思われる症例も報告されているので，挙上胃管の形態についても考慮する必要がある．

文　献

1) 黒川正典，斉藤良太郎：消化管機能検査：胃液（酸，ペプシン）分泌試験 gastrin 刺激試験．日臨 37：2282—2285，1979
2) Smith CA, Moulder PV, Adams WE: Gastric ulcer following esophagogastric anastomosis for carcinoma of the esophagus or gastric cardia. Ann Surg 146：630—635，1957
3) Peters JL, Fisher C, Kenning BR et al: Late benign intrathoracic gastric perforation after oesophagectomy for carcinoma. Br Med J 282：1512—1513，1981
4) 柴田信博，野口貞夫，杉岡浩介ほか：食道癌術後の再建胃管に発生した急性胃粘膜出血の1例．消外 7：2003—2005，1984
5) 石田　薫，森　昌造，渡辺政敏ほか：食道癌術後の再建胃管に発生した出血性難治潰瘍の1例．消外 8：1502—1504，1985
6) Uchida Y, Tomonari K, Murakami S et al: Occurrence of peptic ulcer in the gastric tube used for esophageal replacement in adults. Jpn J Surg 17：190—194，1987
7) 藤森　勝，坂本　尚，羽賀将衛ほか：食道癌術後の挙上胃に発生した潰瘍の1例．北海道外科誌 33：51—53，1988
8) 須藤峻章，白羽　誠，梅村博也ほか：食道癌手術前後におけるガストリン，セクレチン分泌動態に関する研究．日外会誌　85：225—230，1984
9) 山形　迪：消化性潰瘍と夜間分泌—夜間胃内pH逆転現象について—，消化性潰瘍—．臨と基礎 4：34—43，1985
10) Burget DW, Chiverton SG, Hunt RH: Is there an optimal degree of acid suppression for healing of duodenal ulcers? a model of the relationship between ulcer healing and acid suppression. Gastroeuterology 99：345—351，1990
11) 山形　迪：胃内pH24時間モニタリング．診断と治療　75：439—445，1987

Peptic Ulcer in the Gastric Tube after Surgery for Esophageal Cancer

Tetsuhiko Okamoto, Yoh Isobe and Masaki Arimori
Department of Surgery, Second Tokyo National Hospital

A peptic ulcer was found in the gastric tube 2 years and 8 months after surgery for esophageal cancer. A 54-year-old man who underwent esophagectomy for intrathoracic esophageal cancer and gastric tube replacement through the retrosternal route in July 1988, complained of tarry stool and anemia in March 1991. On admission, endoscopic examination revealed a peptic ulcer in the anterior wall of the gastric tube. Biopsy specimens were not malignant. He was treated medically with an H_2-blocker and proton pump inhibitor during 4 weeks. The next endoscopic study did not show the ulcer in the gastric tube. This patient was still alive in January 1992 with no recurrence of ulcer or cancer. On admission, the plasma gastrin level was high and both BAO and MAO were low on the gastrin stimulating test. Continuous 24-hour pH monitoring in the gastric tube did not show a low pH value at fasting. Although there are many causes of ulcer formation, we consider that ischemic change in the gastric tube mucosa might play a part in the pathogenesis of peptic ulcer.

Reprint requests: Tetsuhiko Okamoto Department of Surgery, Second Tokyo National Hospital
2-5-1 Higashigaoka, Meguro-ku, Tokyo, 152 JAPAN