日消外会誌　26（1）：121～125，1993年

巨大な肝外発育型肝細胞癌の1例

国立佐倉病院外科，*現　千葉大学医学部第2外科
天野　穂高*　一瀬　雅典*　蜂巣　忠
神宮　和彦*　鈴木　孝雄*　坂本　薫
大森耕一郎　柏原　英彦　横山　健郎

肝外発育を示す肝細胞癌の1手術例を経験したので報告する．症例は69歳の男性で腹部腫瘤，消化管出血を主訴に来院した．諸検査にて肝外側区域より肝外発育を示し，胃体中部前壁に直接浸潤した肝細胞癌と診断した．手術は肝外側区域部分切除をともなった腫瘍摘出術および幽門側胃切除術を施行し，腫瘍をen blocに切除した．切除標本で腫瘍の大きさは19×16×13cm，重量は2,120gであり，非癌部肝は高度の肝硬変を併存していた．肝外発育型肝細胞癌は腫瘍の局在性より切除率は良好であるが，肝内への進展および他臓器への浸潤を見ることもあり，肝臓および周囲臓器への広がりを考慮した詳細な術前診断および手術術式の選択が必要と思われる．

Key words：extrahepatically growing hepatocellular carcinoma，hepatocellular carcinoma invading the stomach

はじめに

肝外発育型肝細胞癌は比較的まれ[1)2)]であり，診断に苦慮することが少なくない．また他臓器への浸潤[3)]を見ることもあり，術前診断が重要となる．今回われわれは，術前に診断可能であった胃直接浸潤を伴った肝外発育型肝細胞癌の1例を経験したので報告する．

症　例

症例：69歳，男性

主訴：腹部腫瘤，消化管出血

既往歴：輸血歴なし，飲酒歴は日本酒1合/日を30年間，その他特記すべきことなし．

現病歴：1989年9月ごろより下血を認め近医受診．高度の貧血および腹部腫瘤を指摘され当院紹介される．

入院時現症：身長163cm，体重62kg．左季肋部に小児頭大の可動性のない硬い腫瘤を触知した．その他特記すべきことなし．

入院時検査所見：末梢血では赤血球275×10^4/mm^3，血色素8.4g/dl，ヘマトクリット25.2%と貧血を認めた．生化学検査では，GOT 246IU/L，GPT 164IU/L，LDH 734IU/L，CHE 103IU/L，TTT 9.6U，ZTT 23.0Uと肝機能障害を認めた．またHBs抗原は陽性であり，ICG 15分値は40%であった．Alpha-fetoproteinは1.8ng/mlと低値であった．

腹部computed tomography（CT）所見：左上腹部に巨大な腫瘍があり，前方は腹壁を，後方は胃を圧排する．胃と腫瘍の境界にfat planeは認めない．造影剤のbolus injectionにより腫瘍の辺縁部は濃染され，内部は内側に凸の不整型のlow density areaを認める．腫瘍は肝外側区域左縁と連続し，被膜と考えられるやや濃染するlineで境界される（**Fig. 1**）．

腹部超音波所見：左上腹部にmixed patternを示す巨大な腫瘍を認める．腫瘍は肝外側区域と連続し，その近傍に約1cmの娘結節を認めた（**Fig. 2**）．

血管造影所見：腹腔動脈造影では左肝動脈により腫瘍の上部，胃大網動脈により腫瘍の下部が栄養される血管新生を伴った巨大な腫瘍が認められた．同所見は選択的左肝動脈造影でより明確となる（**Fig. 3**）．

胃透視所見：胃体上部より胃前庭部に外圧迫を認め，胃体中部前壁に深い潰瘍を認める（**Fig. 4**）．

内視鏡所見：胃体中部前壁にcoagulaの付着した，深い潰瘍性病変を認める．潰瘍辺縁部の生検では胃粘膜が採取され，悪性所見を認めなかった．食道から噴門部に静脈瘤を認める．

以上より，胃直接浸潤を伴った肝外発育型肝細胞癌と診断し，1989年10月31日手術を施行した．

手術所見：上腹部正中切開に左横切開を加えて開腹

＜1992年9月9日受理＞別刷請求先：天野　穂高
〒260　千葉市中央区亥鼻1－8－1　千葉大学医学部第2外科

Fig. 1 Computed tomography shows a large tumor (T) protruding from the lateral segment of the liver. The stomach (ST) is compressed by the tumor and fat plane is not seen.

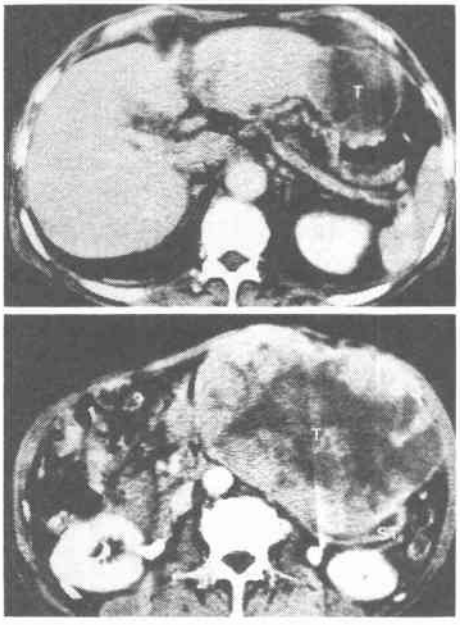

Fig. 2 Ultrasonography shows a large mixed pattern tumor (T) and a daughter nodule (DN). The tumor is protruding from the lateral segment of the liver.

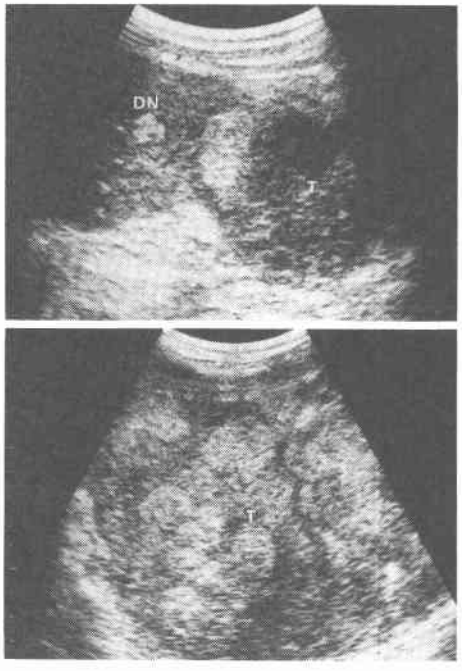

Fig. 3 A. Celiac arteriography. B. Left hepatic arteriography. The upper part of the tumor is fed by the left hepatic artery and the lower part of the tumor is fed by the gastroepiploic artery.

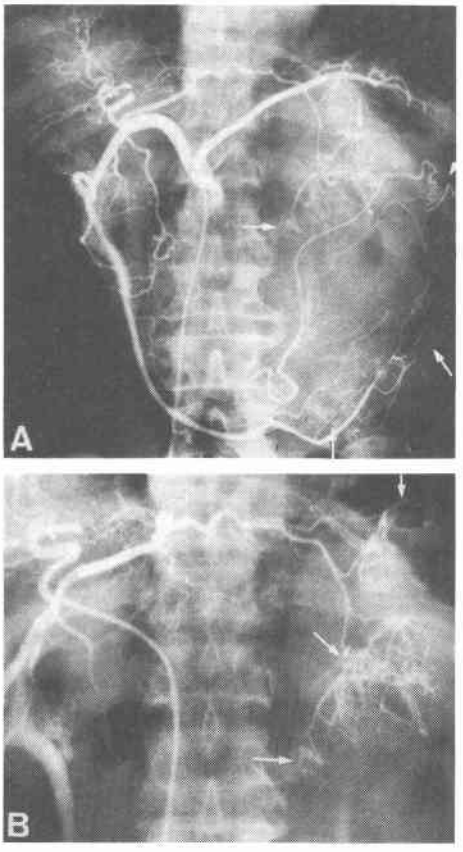

した．肝臓は高度の肝硬変を併存し，肝外側区域の左縁に連続した左上腹部全体を占める巨大な腫瘍を認めた(**Fig. 5**)．腫瘍の前面は大網でおおわれ，後面は胃体部から胃前庭部の前壁と強固に癒着していた．術中超音波検査では，術前に診断されていた肝外側区域の娘結節以外の肝内転移を認めず，肝外側区域部分切除を伴った腫瘍摘出術，および幽門側胃切除を施行し，腫瘍を en bloc に切除した．

切除標本肉眼所見：腫瘍の大きさは19×16×13 cm，重量は全体で2,120g であった．非癌部肝臓は肝硬変の像を呈し，腫瘍とのつながりは約3×3cm であった．割面では，腫瘍は隔壁によりいくつかの結節に分かれ，非癌部肝臓と被膜により明瞭に境界されていた(**Fig. 6**)．腫瘍の中心部は壊死傾向が強く，また胃の潰瘍性病変は全層性であり腫瘍の壊死部と連続してい

Fig. 4 A barium filled view shows an ulceration and compression of the lesser curvature of the stomach.

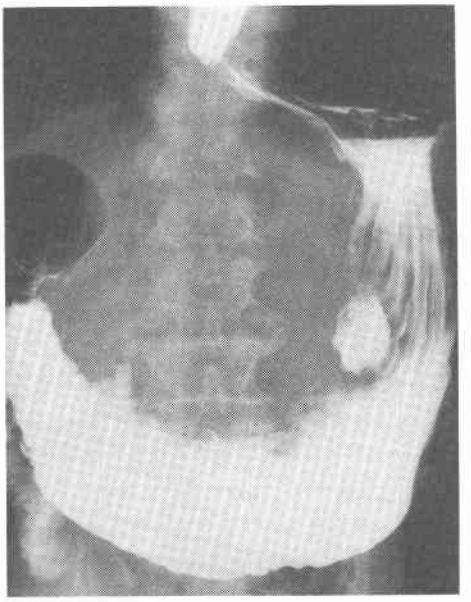

Fig. 5 Operative findings. A large tumor (T) is protruding from the lateral segment of the liver (L). Surface of the tumor is covered with the greater omentum.

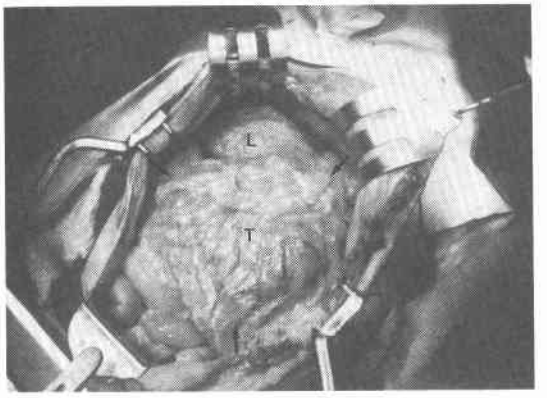

た．原発性肝癌取扱い規約[4]では，S_t-L, 19×16cm, H_1, Eg, Fc(+), Fc-Inf(−), Sf(+), S_2(胃), N(−), Vp_0, Vv_0, B_0, IM_1, P_0, TW(−), Z_2, Stage II であり相対的非治癒切除であった．

病理組織所見：基本的には索状構造をとり，一部に腺管様の構造がみられる索状型の Edmondson II 型の肝細胞癌であった（**Fig. 7**）．

Fig. 6 Cut surface of the tumor: Tumor is 19×16×13cm in size and weighs 2,120g. Tumor is encapsulated and divided into nodules by septa. Central part of the tumor is necrotic.

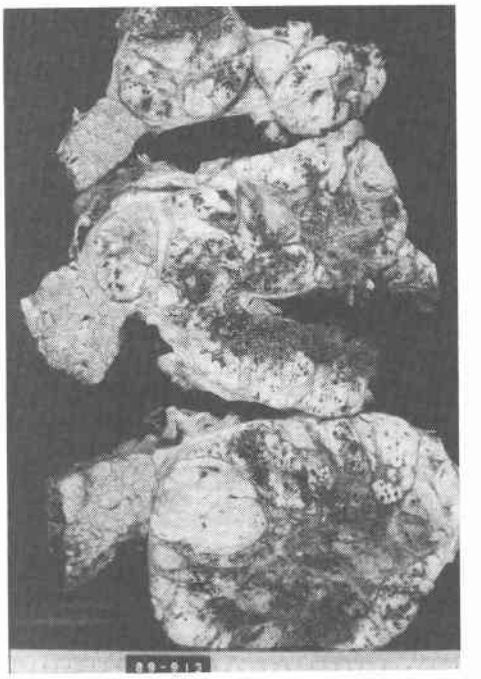

術後経過：術後経過良好で第29病日に退院し，術後2年10か月の現在健在である．

考　察

肝外発育型肝細胞癌は比較的まれな疾患で，1891年に Cristiani[5]が報告したのが最初であり，本邦では1957年に加藤ら[6]によって最初の報告がなされている．橋本ら[2]は本邦報告67例を集計し，発生部位は右葉33例，左葉22例，尾状葉～方形葉4例，異所性2例，不明6例であり，腫瘍径は5cm 以下5例，5～10cm は15例，10～20cm は17例，20cm 以上11例，不明19例であり，また初発症状は腫瘤触知33例，腹痛17例，腹満6例などであったと報告している．肝外に発育した肝細胞癌の定義，分類は一定の見解がなく報告者によって異なるが，市川ら[3]はそれらを A．異所性発育型肝細胞癌，B．肝外発育型肝細胞癌に大別し，後者をさらに，a）有茎型―腫瘍と肝との間に肉眼的に明確な差が存在し，組織学的には茎の部分は腫瘍が認められず，血管・胆管を含む結合織によって構成されているもの，b）肝外突出型―肝内に腫瘍の一部があり，連続性に進展して腫瘍の大部分が肝外に突出するものと分類し

Fig. 7 Microscopic finding: (H.E. ×200). Hepatocellular carcinoma. Trabecular type. Edmondson grade II.

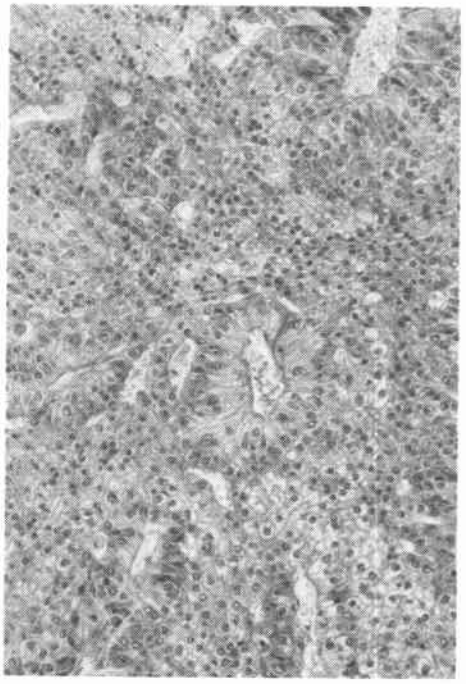

ている．血管支配については，有茎型では肝動脈からの支配が少なく他臓器からの血管支配が著明であるが，肝外突出型では寄生血管はなく肝動脈の拡張がみられるとしている．また周囲臓器との関係については，有茎型では他臓器への癒着や浸潤が認められるが，肝外突出型では認められなかったとしている．一方，自験例は肝外突出型に分類されるが，左肝動脈および胃大網動脈からの血管支配を認め，また胃に直接浸潤を認め市川らの結果と異なっていた．同様に，血管支配に関して金子ら[8]は右中副腎動脈に支配される肝外突出型の肝細胞癌を，また山口ら[9]は左肝動脈により支配される有茎型の1例，左肝動脈および左右胃動脈により支配される有茎型の1例，左肝動脈および左胃大網動脈により支配される肝外突出型の1例を報告している．したがって有茎型，肝外突出型の分類にかかわらず，腫瘍の存在部位，大きさなどによって血管支配は異なると考えられ，また他臓器浸潤の可能性もあると思われる．

肝外発育性肝細胞癌の鑑別診断について報告例を検討すると，腫瘍が肝右葉に位置する場合，副腎腫瘍との鑑別が困難であったとの報告[7)8)]があり，一方，腫瘍が肝左葉に位置する場合，胃肉腫[1]，胃粘膜下腫瘍[2]との鑑別が困難であったと報告されている．前者では，副腎動脈からの血管支配が主であったことが診断を困難にした理由と考えられ，後者では胃の圧迫所見および胃動脈，胃大網動脈からの血管支配がその理由と考えられた．

血管造影による肝外発育型肝細胞癌の診断には，肝動脈からの血管支配の確認が重要と考えられ，自験例では選択的左肝動脈造影が有用であった．しかし，血管造影の有用性については報告者により異なり[8)9)]，寄生血管の支配が主である場合などには，前述したように血管造影だけで原発を推定するのは困難なことも考えられる．一方，CT，超音波による肝外発育型肝細胞癌の診断では，腫瘍と肝臓との連続性を確認することが重要と考えられ，自験例ではその関係が明らかであり，原発の診断に有用な検査であった．またCTにより，腫瘍と胃の関係が明らかとなり，胃透視所見の外圧迫および潰瘍が腫瘍による直接浸潤の可能性があると診断でき，CTは他臓器浸潤の診断にも有用であった．したがって，肝外発育型肝細胞癌の診断には，腫瘍と肝臓および周辺臓器との関係について，その特殊な局在性を念頭においた総合的な画像診断が重要であると考えられた．

肝外発育型肝細胞癌の治療は，腫瘍の局在性から外科治療に有利であり，切除率は高いが，必ずしもその予後は良好といえない[1]．市川ら[3]は有茎型では肝内への進展はないが他臓器への浸潤が認められ，肝外突出型では肝内への浸潤や多発する娘結節を認めたとし，同様に閑ら[10]は肝外発育型肝細胞(肝外突出型)といえども門脈侵襲や肝内転移を伴った症例が多く，69.2%であったと報告している．

したがって，肝外発育型肝細胞癌の外科治療においては，腫瘍の肝内への進展および周囲臓器への浸潤の可能性を考慮した総合的な術前画像診断が重要であり，また根治性を得るために必要な肝切除範囲の検討ならびに浸潤臓器の合併切除の検討が，予後向上のためには重要であると考えられた．

文　献

1) 遠近裕宣，木田晴海，中山博司ほか：有茎性肝細胞癌の1手術例と本邦報告62例の検討．日臨外医会誌　50：148—155，1989
2) 橋本雅司，出川寿一，坂本昌義ほか：胃粘膜下腫瘍と鑑別困難であった肝外発育型肝細胞癌の1例．消外　12：1473—1477，1989
3) 市川　長，今岡真義，佐々木洋ほか：肝外発育型肝

細胞癌6例の検討—肝外発育型肝細胞癌の分類と外科治療—．肝臓 25：806—812，1984
4）日本肝癌研究会編：原発性肝癌取扱い規約．第3版．金原出版，東京，1992
5）Cristiani H：Des neoplasmes congenit aux. J Anat Physiol 27：249—272，1891
6）加藤元道，南須原照久，木脇祐宗ほか：興味ある肝細胞癌の1例．日内会誌 46：1218，1957
7）金丸洋史，佐々木美晴，西村治男ほか：副腎腫瘍と思われた有茎性肝細胞癌の1例．泌紀 30：253—258，1984
8）金子哲也，寺部啓介，伊東公一ほか：右中副腎動脈支配肝外発育性肝細胞癌の1例．日消外会誌 25：132—135，1992
9）山口 晋，菊池賢治，花井 彰ほか：巨大な肝外発育型肝細胞癌の3切除例．日消外会誌 24：2768—2772，1991
10）関啓太郎，鴻巣 寛，池 正敏ほか：肝外発育型肝細胞癌13例の検討．日消外会誌 24：2032—2036，1991

A Case Report of Extrahepatically Growing Hepatocellular Carcinoma

Hodaka Amano*, Masanori Ichinose*, Tadashi Hachisu, Kazuhiko Jinguu*, Takao Suzuki*, Kaoru Sakamoto, Kouichirou Ohmori, Hidehiko Kashiwabara and Takeo Yokoyama
Department of Surgery, Sakura National Hospital
*Second Department of Surgery, School of Medicine, Chiba University

A 69-year-old man was admitted to our hospital complaining of an abdominal tumor and gastrointestinal bleeding. The tumor was prospectively diagnosed as an extrahepatically growing hepatocellular carcinoma protruding from the lateral segment with invasion to the stomach. Tumor extirpation with partial hepatectomy and distal gastrectomy was performed. The tumor was 19 × 16 × 13 cm in size and weighed 2120 g. Extrahepatically growing hepatocellular carcinoma usually responds favorably in surgical resection, but invasion to the liver and adjacent organs is sometimes observed. Therefore precise preopeartive diagnosis and selection of the appropriate operative method are important.

Reprint requests: Hodaka Amano Second Department of Surgery, Chiba University
1-8-1 Inohana, Chuou-ku, Chiba, 260 JAPAN