日消外会誌　26（1）：161～165，1993年

幽門狭窄をきたしたクローン病の1手術例

国立仙台病院外科
今村　幹雄　　高橋　広喜　　山内　英生

幽門狭窄をきたしたクローン病の1手術例を経験したので文献的考察を加えて報告した．患者は23歳の男性で，昭和59年に大腸クローン病と診断され内科的治療で経過観察がなされていた．昭和62年頃より，悪心，嘔吐が出現し，上部消化管造影X線検査で幽門狭窄がみられ，また，胃内視鏡検査で，胃前庭部から十二指腸球部にかけcobblestone appearanceを呈した結節状隆起を認めた．生検にてラングハンス型巨細胞を伴う類上皮細胞性肉芽腫が認められクローン病による幽門狭窄と診断された．保存的治療では改善せず胃空腸吻合術を施行した．

胃幽門部または十二指腸に狭窄をきたしたクローン病の文献上の本邦報告例は自験例を含め18例あり，15例に手術が施行され，10例で切除術，5例でby-pass術がなされている．

Key words: pyloric stenosis due to Crohn's disease, by-pass surgery for pyloric stenosis

はじめに

クローン病は回腸末端を中心に，口腔から肛門までの全消化管に発生するが，胃・十二指腸病変による狭窄例に関する報告は少なく，本邦では文献上17例を数えているにすぎない[1)~17)]．今回，胃・十二指腸病変により幽門狭窄をきたしたクローン病の手術例を経験したので文献的考察を加えて報告する．

症　例

患者：23歳，男性

主訴：悪心および嘔吐

家族歴：特記すべきことなし．

既往歴：特記すべきことなし．

現病歴：昭和57年12月頃より下痢（5～6行/日）を生ずるようになった．昭和58年9月，近医にて痔瘻切除術を受けた．昭和59年2月，下痢，腹痛および発熱があり近医を受診し，投薬にて症状は軽快した．その後，再び同様の症状が増悪し，当院消化器科に紹介され，下部消化管透視ならびに大腸内視鏡検査の結果，大腸クローン病と診断され，同年8月入院した．Salazosulfapyridine（SASP）とelemental diet（ED-AC）の投与で症状は軽快し，昭和60年3月退院した．昭和62年11月，悪心，嘔吐が出現し十二指腸潰瘍と診断され，抗潰瘍剤の投与を受けた．しかし，症状は次第に増悪し，食思不振も伴い，昭和63年2月再び入院した．上部消化管造影X線検査および胃内視鏡検査で幽門狭窄を認め，生検の結果，クローン病と診断され，同年3月手術適応として外科に転科した．

入院時現症：167cm，49kg，体温37℃，血圧100/50 mmHgで，貧血，黄疸は認めなかった．口腔内アフタや表在性リンパ節の腫脹はなく，胸部にも異常所見を認めなかった．腹部は平坦・軟で，肝，脾，腎および腫瘤は触知しなかった．胃腸輪郭は認めなかったが，打診で上腹部はやや鼓音を呈した．また肛門周囲に手術創瘢痕を認めた．

入院時検査成績：末梢血ではRBC　482×10⁴/mm³，Hb 13.1g/dl，Ht 40.4%，WBC 5,100/mm³，platelet 33.8×10⁴/mm³と異常なく，血液生化学ではγ-gl.（20.4%）の軽度上昇を認めたが，低蛋白血症はなく，肝・腎機能，電解質とも正常であった．また，CRPは陰性で，ESR（15mm/hr）亢進もなく，便潜血も陰性であった．胸部X線写真でも異常所見はみられなかった．

上部消化管造影X線検査：幽門部から十二指腸下行脚にかけてcobblestone appearanceがみられ，また十二指腸球部は変形し，狭窄像を呈したが，周囲の腸管との瘻孔形成はみられなかった（**Fig. 1, 2**）．

下部消化管造影X線検査：肝彎曲部を中心にcobblestone appearanceを伴う軽度の狭窄を認めた（**Fig. 3**）．

胃内視鏡検査：胃前庭部から幽門輪にかけて結節状隆起を認めcobblestone appearanceを呈した（**Fig.**

＜1992年9月9日受理＞別刷請求先：今村　幹雄
〒983　仙台市宮城野区宮城野2－8－8　国立仙台病院外科

Fig. 1 Upper GI series demonstrating stenotic deformity of the duodenal bulb.

Fig. 2 Double-contrast radiograph shows coarsely nodular mucosa (cobblestone-like appearance) of the gastric antrum and severe deformity of the duodenal bulb.

Fig. 3 Double-contrast radiograph of the large intestine shows multiple nodular elevations (cobblestone-like appearance) with narrowing of the hepatic flexure.

Fig. 4 Endoscopic picture showing multiple nodular elevated lesions in the prepyloric region.

4)．幽門部の隆起性病変からの生検でラングハンス型巨細胞を伴う類上皮細胞性肉芽腫が認められた（**Fig. 5**）．

以上の臨床経過ならび諸検査より，幽門狭窄を伴うクローン病と診断し，昭和63年3月30日手術を施行した．

手術所見：上腹部正中切開にて開腹したところ，胃前庭部から十二指腸下行脚にかけて全周性に壁の肥厚と内腔の狭窄を認めた．また，周囲組織との高度の線維性癒着があり，胃大彎側リンパ節の腫脹も認めたが，瘻孔および膿瘍形成を思わせる所見はなかった．Treitz 靱帯より10cm 肛門側の空腸にも軽度の壁肥厚を認めた．幽門側胃切除は困難であったため，胃空腸

Fig. 5 Histological findings of biopsy specimen from the gastric antrum revealing a granulomatous lesion with giant cells and epithelioid cells (H.E. stain, ×300).

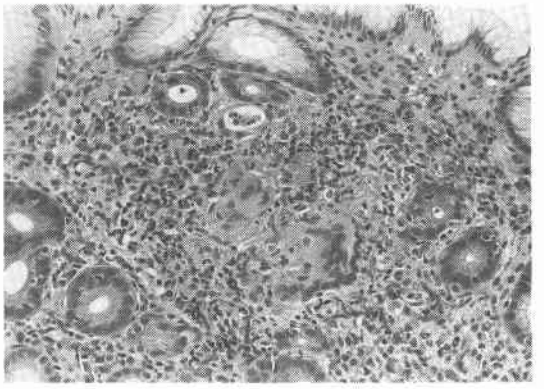

側側吻合による by-pass 手術を施行した．大腸では肝彎曲部を中心に壁の肥厚を認めたが，術前に通過障害はみられなかったことより今回は病変部の切除は施行しなかった．術中に生検を施行した胃，小腸および大彎側リンパ節のいずれにおいても類上皮細胞とラングハンス巨細胞を伴う肉芽腫が認められた．

退院後，SASP と ED-AC による保存的療法を続けているが，術後4年の現在，消化管の通過障害および吻合部潰瘍の発生もなく経過している．

考　察

胃・十二指腸病変を伴ったクローン病については1949年，Ross[18]が最初に発表して以来，欧米では200例以上の報告があり[19]，クローン病全体の2～4％を占めるとされている[20]．しかし，胃および十二指腸病変の発生頻度は微小病変まで診断して含めるか否かにより大きく異なり，本邦ではクローン病患者の42～86％と高率である[21)~23)]．狭窄例については本邦では，1975年，斉藤ら[1]が初めて報告しているが，現在までに文献上の報告例は自験例を含め18例にすぎず，まれな病態である（**Table 1**）[1)~17)]．これらの症例はいずれも小腸あるいは大腸病変を有しており，12例では経過中に胃・十二指腸狭窄が生じているが，胃・十二指腸狭窄がクローン病の診断の契機となったものも5例含まれている．

クローン病による胃・十二指腸病変の診断にあたっては上部消化管造影X線検査と内視鏡検査および生検標本での組織学的診断が中心となる．造影X線検査所見では，初期にはびらん性胃炎との鑑別が困難であ

Table 1 Reported cases of Crohn's disease associated with pyloric stenosis in Japan

Author	Reported year	Age	Sex	Symptoms	Treatment
1. Saito et al.[7]	1975	16	M	vomiting	partial resection of stomach and duodenum
2. Soeno et al.[8]	1980	56	F	vomiting	duodenojejunostomy
3. Kato et al.[9]	1982	16	F	abdominal distension, vomiting	gastrojejunostomy with selective vagotomy
4. Tanaka et al.[10]	1982	25	M	vomiting, epigastralgia	conservative
5. Ando et al.[11]	1983	17	M	vomiting	distal gastrectomy
6. Wang et al.[12]	1985	20	M	vomiting	partial gastrectomy
7. Kawaguchi et al.[13]	1986	31	M	tarry stool	distal gastrectomy
8. Takiguchi et al.[14]	1986	27	M	vomiting, abdominal pain	distal gastrectomy
9. Hashimoto[15]	1986	21	M	abdominal distension	distal gastrectomy
10. Iizuka[16]	1987	28	M	right lower abdominal pain, abdominal mass	conservative
11. Fukushima et al.[17]	1987	23	F	nausea, vomiting	distal gastrectomy
12. Hoshika et al.[18]	1987	25	M	epigastralgia, vomiting	partial resection of stomach and duodenum
13. Hiramatsu et al.[19]	1989	22	M	vomiting, weight loss	conservative
14. Kono et al.[20]	1990	20	M	vomiting, abdominal distension	distal gastrectomy
15. Fukushima et al.[21]	1990	23	M	nausea, vomiting	gastrojejunostomy with selective vagotomy
16. Abe et al.[22]	1991	17	M	vomiting	distal gastrectomy
17. Kakuta et al.[23]	1991	30	M	vomiting, abdominal distension	gastrojejunostomy with selective vagotomy
18. present case	1992	23	M	nausea. vomiting	gastrojejunostomy

るが，病変が進むと十二指腸の管状狭窄，胃の ram's horn sign などが特徴とされる[24]．内視鏡所見では，粘膜の結節状変化，多発性アフタ様潰瘍，幽門部の粘膜ひだの肥厚および狭窄などが特徴的所見である[25]．

自験例では生検で胃，小腸およびリンパ節に非乾酪性肉芽腫を認めたが，一般には非乾酪性肉芽腫が証明される頻度はそれほど高くなく，Danzi ら[25]は9例中2例（22%）に，Rutgeerts ら[26]は50%に認めたと報告している．本邦報告例でも，生検が施行された14例中7例（50%）に認めている．

胃・十二指腸病変を伴ったクローン病の治療においては狭窄が軽度なうちは小腸あるいは大腸のクローン病と同様の薬物療法が行われ，SASP，prednisolone，ACTH，azathioprine などが用いられ，最近ではこれらに加えて ED-AC 投与による良好な治療成績が報告されている[10)13]．薬物療法で狭窄症状が改善しないもの，穿孔，瘻孔，あるいは膿瘍形成をきたしたものが手術適応となるが[8)16)17]，小腸あるいは大腸の病変部と異なり穿孔例は極めてまれである[8]．本邦報告例17例では14例に手術が施行されているが，手術術式別では切除術10例，by-pass 手術4例である．一方，欧米では胃空腸吻合術，十二指腸空腸吻合術などの by-pass 手術が多く行われており[27)28]，Burgess ら[29]，は by-pass 術が切除術より容易で，しかも小腸や大腸の病変に対しても手術が行われる可能性が高い患者にとっては，侵襲が少なく推奨される術式であると述べている．自験例では，前述したように，胃幽門部から十二指腸下行脚にかけて線維性癒着が極めて強く，また，小腸および結腸にも病変があり，今後，腸切除の可能性もあり，今回は胃空腸吻合術を選択した．胃空腸吻合を施行した場合の問題点として術後の吻合部潰瘍の発生を考慮しなければならないが，この点に関して福島ら[21]は，選択的迷走神経切離術の併施が必要であると述べている．自験例では術後4年を経た現在，幸いに吻合部潰瘍の発生はみていないが，ひき続き厳重な管理が必要と考えている．

文　献

1) 斉藤　健，高橋　敦，町田武久ほか：クローン病の病理組織学的診断．胃と腸　10：1053—1061，1975
2) 添野武彦，東海林茂樹，小玉雅志ほか：十二指腸 Crohn 病の1治験例．外科診療　22：717—721，1980
3) 加藤俊夫，松本好市，福田宏司ほか：回盲部 Crohn 病の切除後に認められた十二指腸 Crohn 病の1例．日消外会誌　15：857—861，1982
4) 田中昌宏，木村　健：十二指腸球部の腫瘤性病変．内科　50：738—740，1983
5) 安藤啓次郎，岡崎幸紀，藤田　潔ほか：大腸を主とし口腔・胃・十二指腸および肝にも病変を合併したクローン病の1例．胃と腸　18：297—303，1983
6) 王　康義，酒井正彦，内野治人ほか：幽門狭窄を来したクローン病の1例．Gastroenterol Endosc 27：523—529，1985
7) 川口研二，丸山道生，滝沢登一郎ほか：十二指腸潰瘍を併発した大腸 Crohn 病の1例．胃と腸　21：201—207，1986
8) 滝口伸浩，谷山新次，更科広実ほか：Crohn 病に合併した十二指腸，肛門，S 状結腸膀胱瘻の1治験例．日臨外医会誌　47：775—780，1986
9) 橋本　創，中尾量保，宮田正彦ほか：胃切除術を施行した胃十二指腸クローン病の1例．日消外会誌 19：1774—1777，1986
10) 飯塚昭男，森瀬公友，古沢　敦ほか：十二指腸狭窄をきたした Crohn 病の1例．Gastroenterol Endosc　29：1210—1216，1987
11) 福島浩平，佐々木巌，舟山裕士ほか：幽門狭窄をきたした胃・十二指腸 Crohn 病の1例．日消外会誌 20：2603—2606，1987
12) 星加和徳，鴨井隆一，加藤智弘ほか：十二指腸病変を伴ったクローン病の1例．Gastroenterol Endosc　29：3134—3140，1987
13) 平松　新，水野孝子，仲野俊成ほか：幽門・十二指腸狭窄をきたしたクローン病の1例．Gastroenterol Endosc　31：449—457，1989
14) 光野正人，吉田一典，月山雅之ほか：幽門狭窄をきたしたクローン病の1例．川崎医会誌　16：107—115，1990
15) 福島浩平，佐々木巌，舟山裕士ほか：迷切兼バイパス術を施行した胃十二指腸 Crohn 病の1例．臨外 45：261—264，1990
16) 阿部　基，今野喜郎，土屋　誉ほか：幽門狭窄をきたした十二指腸 Crohn 病の1例．消外　14：121—125，1991
17) 角田明良，片岡　徹，津嶋秀史ほか：幽門狭窄をきたした胃十二指腸 Crohn 病の1例．日臨外医会誌 52：566—572，1991
18) Ross JR：Cicatrizing enteritis, colitis and gastritis. A case report. Gastroenterology 13：344—350，1949
19) Priebe WM, Simon JB：Crohn's disease of the stomach with outlet obstruction：A case report and review of therapy. J Clin Gastroenterol 5：441—445，1983
20) Frandsen PJ, Jarnum S, Malmstrφm J：Crohn's disease of the duodenum. Scand J Gastroenterol 15：683—688，1980
21) 牛尾恭輔，志真泰雄，石川　勉ほか：クローン病に

おける胃・十二指腸の微小病変．胃と腸 17：1379—1390，1982
22）八尾恒良，岩下明徳：Crohn病の胃・十二指腸病変．胃と腸 18：1323—1334，1983
23）田中昌弘，木村 健，斉藤 健：胃十二指腸クローン病の内視鏡的及び病理学的診断．日消病会誌 80：1581—1589，1983
24）Farman J, Faegenburg D, Dallemand S et al: Crohn's disease of the stomach: The "ram's horn" sign. Am J Roentgenol 123：242—251, 1975
25）Danzi JT, Farmer RG, Sullivan BH et al: Endoscopic features of gastroduodenal Crohn's disease. Gastroenterology 70：9—13, 1976
26）Rutgeerts P, Onette E, Vantrappen G et al: Crohn's disease of the stomach and duodenum: A clinical study with emphasis on the value of endoscopy and endoscopic biopsies. Endoscopy 12：288—294, 1980
27）Nugent FW, Richmond M, Park SK: Crohn's disease of the duodenum. Gut 18：115—120, 1977
28）Murry JJ, Schoetz DJ, Nugent FW et al: Surgical management of Crohn's disease involving the duodenum. Am J Surg 147：58—65, 1984
29）Burgess JN, Legge DA, Judd ES: Surgical treatment of regional enteritis of the stomach and duodenum. Surg Gynecol Obstet 132：628—630, 1971

A Case Report of Crohn's Disease Undergoing Surgery for Pyloric Stenosis

Mikio Imamura, Hiroki Takahashi and Hidemi Yamauchi
Department of Surgery, Sendai National Hospital

A 23-year-old man had been treated for colonic Crohn's disease since 1986. Three years after the onset of the disease, he began to suffer from nausea and vomiting, and had an upper GI series examination which showed an irregular antral mucosa with pyloric stenosis. Gastroendoscopic examination demonstrated a nodular cobblestone-like appearance in the gastric antrum. Histological study of the biopsied specimen obtained from the antral lesion revealed epitheloid granulomas with Langhans' giant cells. From these findings, this condition was diagnosed as pyloric stenosis due to Crohn's disease. Conservative treatment using salazosulfapyridine and elemental diet failed to improve the gastric outlet stenosis, and surgical intervention was elected. As there were severe fibrous adhesions around the gastric antrum and duodenal bulb, a gastrojejunostomy was performed insted of gastric resection. The patient has been well without signs of stomal ulcer or deterioration of Crohn's disease under medical treatment. Crohn's disease with pyloric stenosis is rare, and only 18 cases including this one have been reported in the Japanese literature. Fifteen patients underwent surgery, that is distal gastrectomy in ten cases, and by-pass surgery in five cases.

Reprint requests: Mikio Imamura Department of Surgery, Sendai National Hospital
2-8-8 Miyagino, Miyagino-ku, Sendai, 983 JAPAN