日消外会誌　26（3）：770～776，1993年

胸部食道癌における縮小郭清術式の可能性について

癌研究会附属病院消化器外科
松原　敏樹　　植田　　守　　奥村　　栄
中島　聰總　　西　　満正

頸胸境界部を含めた標準郭清術式および縮小術式施行例の臨床像から合理的な食道癌のリンパ節郭清範囲の縮小化について検討した．

深達度筋層までの癌（a_0癌）では術前評価N（－）の例で中下縦隔転移例はなかった．転移個数1個のみの例やa_0癌症例では中下縦隔と比較して反回神経沿線や胃上部周囲のリンパ節のほうがきわだって転移を呈しやすかった．後2者のどちらにも転移がない場合には中下縦隔の転移率は低く，とくにa_0癌ではこのような例はなかった．a_0癌では中下縦隔のなかでは左肺靱帯内リンパ節が比較的早期に転移を呈しやすい傾向がみられた．中下縦隔再発はa_0癌ではみられなかった．縮小術式症例では高度進行例を除いて縦隔再発はなかった．

縮小術式においても反回神経沿線と胃上部の郭清は必要である．進行度が比較的早期の癌やa_0癌では，poor risk 例の縮小手術として左開胸や非開胸で上縦隔下部や中下縦隔の郭清を省略する術式が合理的と考えられる．

Key words: esophageal cancer, limited operation for esophageal cancer, surgery for cancer of the thoracic esophagus, lymph node dissection in cancer of the thoracic esophagus

1．はじめに

食道癌の手術侵襲は大きく，high risk 例では予想される侵襲の程度と治療効果や根治性とのバランスのとれた術式を選択することが必要である[1)2)]．食道の領域リンパ系の構造は複雑であり，このため胸部食道癌の切除郭清のためには種々の術式が考えられる．現在われわれは頸胸・腹胸連続郭清術式を標準術式としている[3)]．一方，poor risk 症例では，癌の進行状況によっては上縦隔下部や中下縦隔の郭清を省略した縮小術式を施行している．本稿では標準術式および縮小術式施行例の臨床像から合理的な郭清範囲の縮小化の可能性について考察した．

2．対象と方法

1985～1991年の胃癌切除術後症例を除く胸部食道扁平上皮癌切除218例中166例で頸胸境界部を含めた系統的リンパ節郭清（頸胸連続郭清術式）を施行した．このうち粘膜癌を除く術前未治療の131例を対象として，転移の術前評価，転移分布，再発様式から各リンパ節郭清の重要度の差を検討した．また頸胸境界部および胃上部周囲のリンパ節郭清を含む縮小郭清を施行した18例の臨床像を検討した．

転移の術前評価は主としてcomputed tomography，magnetic resonance imaging，超音波検査により行い，－：陽性所見なし，±：陽性の疑いあり，＋：陽性の可能性が高い，＋＋：陽性確実の4段階で表した．

系統的郭清術式における主要な郭清リンパ節の分類を示す（**Fig. 1**）．本稿ではこれらを図のごとく深頸，気管周囲，中縦隔，下縦隔，胃上部周囲，腹部傍大動脈の各リンパ節群に大別して検討した．なお，気管周囲群の中で中下部の右胸部傍気管リンパ節については，術後合併症防止のため高度進行例を除いて郭清しなかった．したがって，気管周囲群はほぼ反回神経沿線のリンパ節群と一致する．また，下縦隔リンパ節のうち下行大動脈の左前面に接して位置するリンパ節は左肺靱帯リンパ節に含めて検討した．

適切なリンパ節郭清範囲は食道癌のリンパ系進展の程度（以降，リンパ系進展度と記す）に応じて検討することが必要である．しかし，現在のところリンパ系進行度の適切な評価基準がないため，転移陽性リンパ節の総個数によって概略的にこれを評価した．

異なる2群間の頻度の差はχ^2検定により評価した．

＜1992年10月7日受理＞別刷請求先：松原　敏樹
〒170　豊島区上池袋1－37－1　癌研究会附属病院消化器外科

Fig. 1 Classification of the regional lymph node groups in cancer of the thoracic esophagus.

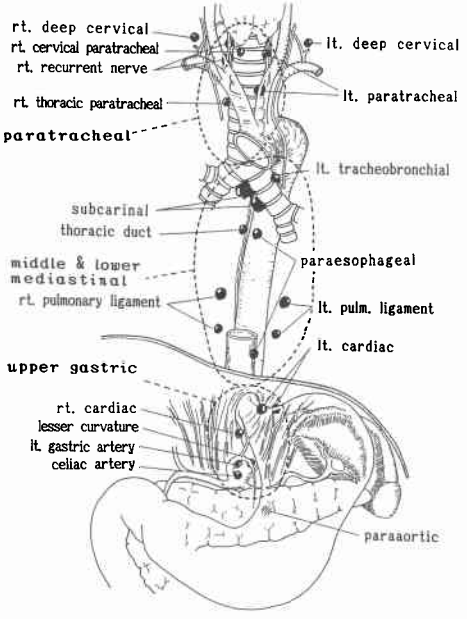

Fig. 2 The incidence of cancer involvement of each nodal group related to the preoperative evaluation of the nodal factor and the depth of cancer invasion. The preoperative evaluation (−) means no sign suggesting metastasis was found at any nodal station. (**: $p<0.001$, *: $p<0.03$)

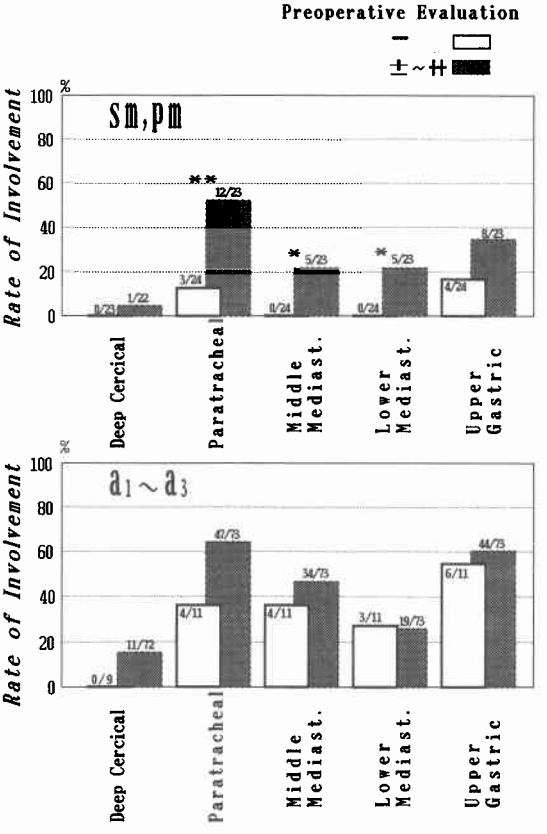

3. 結　果

1）リンパ節転移の術前総合評価と転移頻度

すべてのリンパ節の術前評価が（−）の場合をN（−）とし，いずれかのリンパ節に疑陽性以上の所見を認めた症例をN（＋）とすれば，リンパ節転移診断のsensitivity, specificity, accuracyはそれぞれ深達度a_0の癌47例では71%，74%，72%，a_1～a_3の癌84例では87%，15%，76%であった．評価基準を厳しくして，どれかのリンパ節が（++）である場合のみをN（＋）とすれば，診断のsensitivity, specificity, accuracyはa_0癌では8%，100%，53%，a_1～a_3の癌では25%，100%，37%であった．

すべてのリンパ節の評価が（−）の場合をN（−）とした時の術前診断と各リンパ節の転移頻度との関係を示す（**Fig. 2**）．a_0癌では術前評価N（−）例における気管周囲，中下縦隔の転移症例はなく，術前評価N（＋）例と比べて統計学的にも有意差がみられた（$p<0.03$）．

2）転移分布

癌のリンパ系進行度と転移分布との関係をみると，総転移個数が1個のみの比較的早期の症例では，転移部位は気管周囲か胃上部周囲であり，中下縦隔の転移例はなかった（**Fig. 3**）．癌の壁深達度との関係をみると，sm癌では気管周囲や胃上部の転移が多く，これに比べて中下縦隔の転移は低率であった（**Fig. 4**）．気管周囲および胃上部の転移分布と中下縦隔転移との関連をみると，気管周囲および胃上部のどちらにも転移がない群ではそのほかの群と比べて中下縦隔の転移率は低かった（**Fig. 5**）．とくに壁深達度a_0の癌ではこのような群に中下縦隔転移例はみられず，ほかの群と比べて有意の差がみられた（$p<0.04$）．

とくにsm, pm癌における中下縦隔の転移分布をみると，中下縦隔リンパ節のなかでは左肺靱帯内リンパ節が比較的早期に転移を呈しやすい傾向が認められた（**Table 1**）．一方，左気管気管支や気管分岐下のリンパ節についてはsm，pm癌では転移は少なかった．

Fig. 3 The incidence of cancer involvement of each nodal group related to the degree of lymphatic cancer spreading. The degree of lymphatic spreading was evaluated by the number of positive lymph nodes.

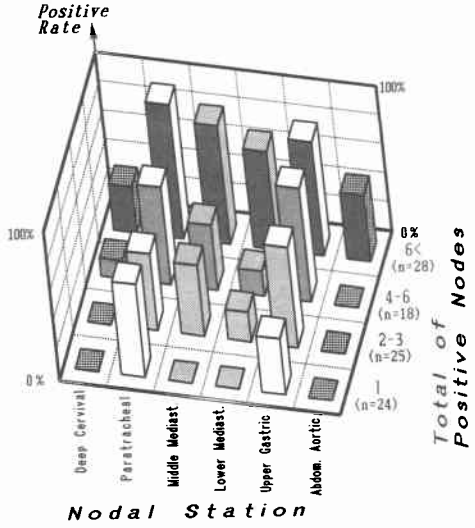

Fig. 4 The incidence of cancer involvement of each nodal group related to the depth of cancer invasion.

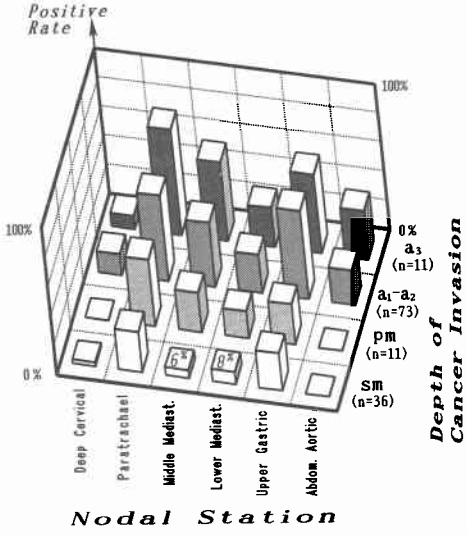

3）標準術式症例の再発形式

頸胸連続郭清術後の癌再発例についてその出現部位と癌の壁深達度との関係を示す(**Fig. 6**)．癌の壁深達度が a_1 以下の例では中下縦隔再発はみられず，深達度 a_2 以上の症例と比べて再発例における中下縦隔再発の頻度には有意差がみられた（$p<0.001$）．

Fig. 5 The incidence of the middle and/or lower mediastinal involvement related to the paratracheal and upper gastric involvement.

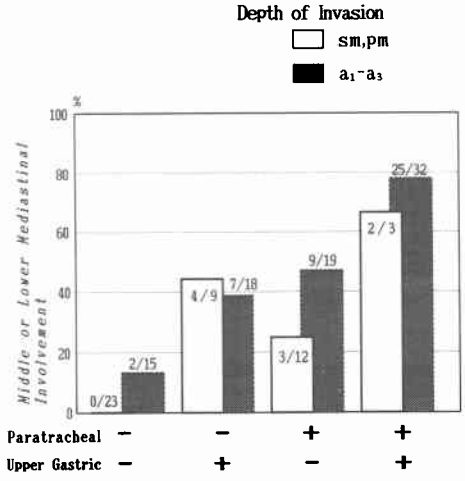

Table 1 The distribution of involved lymph nodes in the middle and lower mediastinum in sm and pm cancer related to the total of histologically positive nodes

Nodal station	Sum of positive nodes			Total
	1	2～3	4～	
Left tracheobronchial		1		1
Subcarinal			1	1
Middle paraesophageal			3	3
Lower paraesophageal				0
Left pulm. lig.		3	1	4
Right pulm. lig.				0
Thoracic duct			2	2
Hiatus		1		1
Total	0	5	4	Cases 9

1982. CIH

4）縮小郭清術式症例の手術成績

頸胸境界部郭清を伴う左開胸術式を10例，非開胸術式を8例において施行した（**Table 2**）．縮小手術とした主たる理由は，左開胸例では左下縦隔進展のため3例，左胸郭形成後2例，下部限局癌1例，喘息2例，高度進行癌の姑息切除2例であり，非開胸例では深達度評価 ep～mm 4例，高齢者表在 N_0 癌2例，喘息，狭心症など2例であった．非開胸例は1例を除いて表在

Fig. 6 Sites of cancer recurrence related to the depth of cancer invasion.

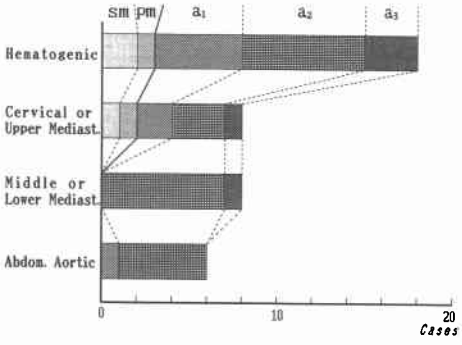

癌であった．症例 4 は Ei 下部以下の限局癌であり，術中迅速検査にて頸胸境界部転移が陰性であったため左開胸とした．しかし，術後の病理検査にて迅速診断が訂正され，右反回神経沿線に 2 個の転移が認められた．症例18は高度の喘息症例で，気管分岐下リンパ節や迷走神経に直接浸潤していたため，胸骨切開にて気管分岐下周囲も郭清した．

縮小術式症例では在院合併症死亡例はなく，また，高度進行例を除いて現在のところ再発例はない．とくに症例11は術前 CT にて右反回神経沿線に著明に腫大した転移が認められていたが全身状態不良のため非開胸とした症例である（**Fig. 7**）．

Table 2 Cases undergoing compromising operation with dissection of lymph nodes in the neck and upper abdomen. [T] : cervical and paratracheal, [M] : middle and lower mediasinal, [A] : upper abdominal lymph nodes

Case			Main lesion		Number of positive nodes			Causes for limited operation	Outcome (recurr. site)
No.	Age	Sex	Site	Depth	[T]	[M]	[A]		
Left thoracotomy									
1	62	♀	Im	a_2	0	1	1	Asthma	6y.6m. alive
2	57	♂	Im	a_2	1	0	0	Left lower mediast. invasion coexisting laryngeal cancer	2y.5m. alive
3	61	♂	Im	sm_3	0	0	0	After left thoracoplasty and gastrectomy	1y.5m. alive
4	65	♂	Ei	pm	2	0	0	Located in the lowest one-sixth of the esophagus	3m. alive
5	60	♂	Im	a_2	0	6	0	Left lower mediast. invasion	2m. alive
6	44	♂	Ei	a_2	2	4	4	Left lower mediast. invasion	3y.3m. dead (bone)
7	55	♂	Im	a_3	4	3	0	After left thoracoplasty, Far advanced cancer	1y.4m. dead (pulm. hilar)
8	69	♀	Ei	a_2	17	2	4	Far advanced cancer	6m. dead (trachea)
9	68	♂	Im	a_2	4	3	9	Asthma, Far advanced anaplastic cancer	3m. dead (multiple)
10	55	♂	Ei	a_2	4	3	9	Far advanced cancer	3m. dead (liver)
Without thoracotomy									
11	62	♂	Iu	sm_1	1	—	0	Angina pectoris, Liver cirrhosis	3y.4m. alive
12	73	♂	Im	sm_1	0	—	0	An advanced age, Shallow submucosal invasion	1y.7m. alive
13	63	♂	Im	ep	0	—	0	Mucosal cancer, Angina pectoris	1y.2m. alive
14	62	♂	Im	sm_2	0	—	0	Evaluated to be mucosal cancer	1y. alive
15	54	♂	Im	mm_1	0	—	0	Mucosal cancer, Hepatitis	9m. alive
16	75	♂	Ei	mm_1	0	—	0	An advanced age, Shallow superficial cancer	7m. alive
17	65	♂	Im	mm_1	0	—	0	Mucosal cancer	2m. alive
18	76	♂	Im	a_2	1	1	0	Asthma, An advanced age	4m. dead

C.I.H. 1992

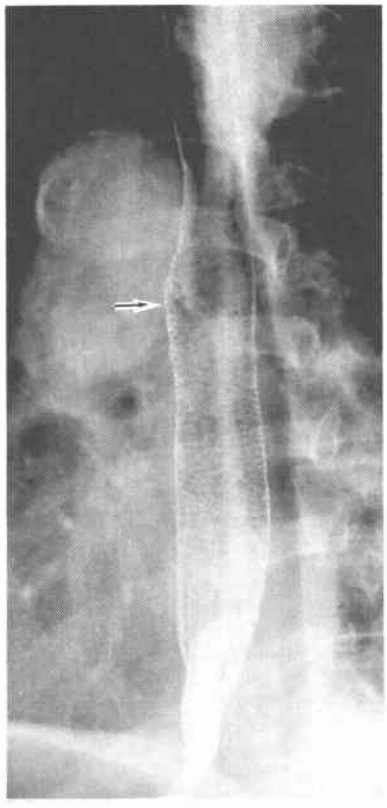

a

Fig. 7 A case surviving 3 years and 6 months without recurrence after compromising surgery; esophagectomy without thoracotomy but with partial resection of the sternum. a) The main lesion was located in the upper esophagus 20mm in size. The wall invasion was sm_3 in depth. b) CT demonstrated enlarged lymph node 13mm in diameter (arrow) which was proven positive at surgery.

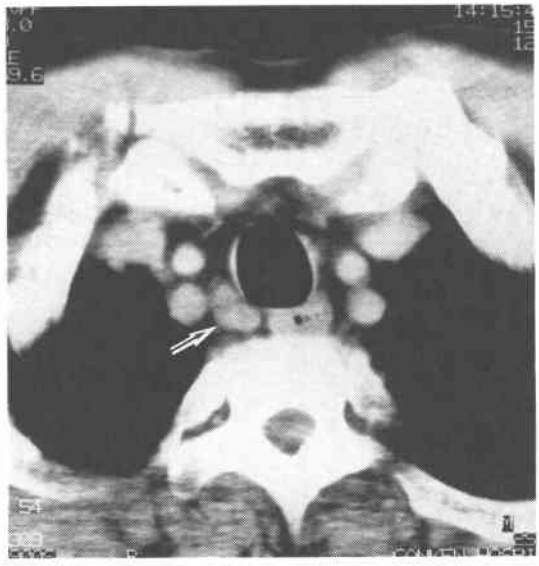

b

癌再発例5例はいずれもリンパ節転移数7個以上の高度進行例であった．このうち縮小手術のため不完全となりやすい部位の再発は症例7のみであった．症例7は右頸部に径3cmの非可動性リンパ節転移が触知されたが術前化学療法により著明に縮小して根治切除可能となった症例であり，左胸郭成形後のため左開胸を施行した．腫瘍が気管分岐下で右肺に浸潤しており，右肺を部分切除したが，その下方の右肺門に再発が出現した．症例18は退院後，喘息発作に起因すると推測される呼吸不全にて死亡した．

4. 考　　察

1) リンパ節部位別にみた郭清の重要度

癌のリンパ節郭清範囲を決定する際には，郭清によって得られる手術成績の改善の程度（郭清効果）と手術侵襲による術後合併症の危険性の程度との均衡のとれた術式を選択することが必要である．郭清を拡大することによって5年生存率が数%改善するとしても，同程度以上に在院死亡率が上昇するならば，そのような術式は無意味といえる．現在われわれの行っている標準郭清術式（頸胸・腹胸連続郭清術式）の最近5年間における在院合併症死亡率は0.8%（1/125）であり，この術式は決して過度の手術侵襲を伴う郭清術式ではないと考えられる．それでも高齢者や合併疾患のある症例では，その程度に応じて転移の危険性の低い部位の郭清を省略することが必要となる．

従来食道の主要な1次領域リンパ節は主病巣に近接した縦隔内リンパ節であると考えられてきた[4]．しかし，頸胸連続郭清例の転移分布形態をみると，リンパ系進展の比較的早期の癌や壁深達度の浅い癌では中下縦隔リンパ節と比較して頸～胸部気管周囲（反回神経沿線）や胃上部周囲リンパ節のほうがきわだって転移を呈しやすかった．したがって，気管周囲や胃上部周囲のリンパ節は郭清の最重点部位とするべき1次リンパ節と考えられる．とくにa_0癌では気管周囲や胃上部周囲に転移がなければ中下縦隔に転移がある確率はかなり低く，中下縦隔の郭清の相対的重要度は小さいと

推測される．再発様式の面から見ても，中下縦隔再発はa_2例に多く，a_0癌ではみられなかった．中下縦隔リンパ節のなかでは左肺靱帯リンパ節がほかとくらべ比較的早期に転移を呈しやすく，郭清の相対的重要度が大きいと考えられた．

2）術前診断と縮小術式

術前診断に基づいて縮小手術の適応を考えるさいには診断のsensitivityがとくに重要である．しかし，微小転移巣がまれではないことから診断のsensitivityには限界がある．事実，前記のごとく転移陽性例の29%ですべてのリンパ節の術前評価が（－）であった．したがって，縮小手術の適応にあたっては，偽陰性診断のため癌を取り残し予後を悪化させる危険性の程度を正しく把握し，これと手術の縮小によって合併症を回避しうる可能性の程度とを比較検討することが必要である．

先に報告したごとく，リンパ節部位別の術前診断精度については，中下縦隔リンパ節転移診断は気管周囲や胃上部に比べて不良である[5]．しかし，中下縦隔転移を予測する上で，比較的診断能のよい気管周囲や胃上部の転移状況がかなり参考となりうる．とくにa_0癌で術前どこにもリンパ節転移を疑う所見がなければ，中下縦隔に転移のある頻度は極めて低率であった．さらに頸胸境界部や上腹部の郭清を先行して行えば（頸胸連続郭清術式），術中にも開胸操作の前に中下縦隔転移に関するより正確な情報が得られることとなる．ただ，われわれの症例4のように迅速病理診断が後で訂正される場合もあり，術中迅速診断の精度には限界があることも考慮する必要がある．

3）縮小術式における合理的郭清範囲

現在のところ食道癌のリンパ節郭清を論じるさいには，頸部郭清操作を伴う術式は標準術式ではなく拡大術式として分類されることが多い．しかし前述のごとく左右反回神経周囲は比較的早期の癌でも郭清の最重要部位であり，この部の確実な郭清のためには頸部からの郭清操作が必要である[3]．このような頸部気管周囲の郭清を目的とした頸部操作はリンパ節郭清のための基本的操作であり，標準術式のみならず縮小郭清術式においてさえも必須であると考えられる．

縦隔郭清術式別に各縦隔リンパ節の切除可能性の差をみると，気管周囲の転移好発領域は非開胸でも胸骨柄の部分切除や胸骨切開によって郭清することが可能である．下縦隔は横隔膜切開により開腹側からでもある程度郭清できるが，中下縦隔の確実な郭清のためには左右いずれかの開胸操作が望ましい．右開胸と左開胸の郭清可能範囲の差は大動脈弓右側領域や右迷走神経より前の胸部下部気管前領域である．なお，左開胸でも数本の肋間動脈基部を切断して大動脈弓を脱転すれば右開胸とほぼ同じ範囲の郭清が可能となる．しかし，奇静脈弓に流入する気管支静脈や大動脈弓右側から起始する気管支・食道動脈の処理が繁雑であり，手術侵襲を軽減する術式とはいえない．われわれはこの術式は左側縦隔のより徹底した郭清が必要な症例で施行している．

以上のことから標準切除郭清術式の施行が困難な症例に対しては，反回神経周囲と胃上部周囲の郭清を伴う左開胸術式や非開胸術式が次善の縮小術式として合理的であると考えられる．この場合，手術危険性の程度に応じて非開胸か左開胸かを決定し，左開胸の場合にはさらに中下縦隔郭清の程度（非郭清→左肺靱帯・傍食道のみの郭清→中下縦隔の広範郭清→大動脈脱転による縦隔広範郭清）を選択する必要がある．とくに臨床病期が比較的早い症例（術前評価N（－）のa_0癌）においては中下縦隔では左肺靱帯～傍食道領域が郭清できれば癌を遺残する危険はかなり少ないといえよう．さらに，開胸手術が困難な場合には，非開胸術式でも根治性が得られる可能性が小さくない．また，深達度が深い症例でもリンパ系進展が軽度と推測される場合には，手術危険度に応じてこのような縮小術式の適応を検討することは無意味とはいえない．

本研究は平成4年度厚生省がん研究（1-34）助成金の助成を受けた．

文　献

1）掛川暉夫，山名秀明：食道癌―外科治療上の問題点と展望．外科治療　66：53―60，1992
2）遠藤光夫，吉野邦英，滝口　透：胸部食道癌におけるリンパ節拡大郭清と評価．手術　45：1177―1183，1991
3）松原敏樹，植田　守，奥村　栄ほか：頸部・腹部郭清を先行する胸部食道癌の頸部・上縦隔郭清術式．手術　46：645―654，1992
4）食道疾患研究会編：食道癌取扱い規約．第8版，金原出版，東京，1992
5）松原敏樹，奥村　栄，植田　守ほか：胸部食道癌郭清術式決定におけるリンパ節転移の術前評価の意義．日消外会誌　25：1145―1150，1992

Rational Compromise Operation for Cancer of the Thoracic Esophagus

Toshiki Matsubara, Mamoru Ueda, Sakae Okumura, Toshifusa Nakajima and Mitsumasa Nishi
Department of Gastroenterological Surgery, Cancer Institute Hospital

The clinical features including the distribution pattern of involved lymph nodes were investigated in 131 patients undergoing our standard systematic lymph node dissection (the cervico-abdomino-thoracal approach) and in 18 patients undergoing limited operation (less aggressive but including the cervical approach), to establish reasonable compromise dissection procedures for various poor risk patients. When the preoperative evaluation of the lymph node state was negative (preoperative No) and cancer did not penetrate the esophageal proper muscle (a_0 cancer), there was no nodal involvement in the middle and lower mediastinum (MLM). In a_0 or preoperative No cancer, MLM nodes were less frequently involved than nodes along the recurrent nerves (RN nodes) or nodes at the upper stomach (US nodes) including the celiac nodes. When neither RN nor US nodes were histologically positive, the incidence of MLM node involvement was low (0% in a_0 cancer). Cancer recurrence in the MLM was not found in a_0 cancer. Cancer did not recurred in the mediastinum in patients undergoing limited operations, except those with too extensive disease. These findings suggest that RN and US node dissections are substantial even in limited surgery. Less aggressive operations through left thoracotomy or without thoracotomy are a rational compromise for earlier stage cancer, especially a_0 or preoperative No cancer.

Reprint requests: Toshiki Matsubara Department of Gastroenterological Surgery, Cancer Institute Hospital
1-37-1 Kami-ikebukuro, Toshima-ku, Tokyo, 170 JAPAN