日消外会誌　26（3）：790～795，1993年

Borrmann 4型胃癌の予後予測指標としての選択的腹腔動脈造影の意義

慶應義塾大学医学部外科[1)]
同　放射線診断科[2)]，同　病理[3)]
社会保険埼玉中央病院外科[4)]
片井　均[1)4)]　熊井浩一郎[1)]　久保田哲朗[1)]　吉野　肇一[1)]
石引　久弥[1)]　北島　政樹[1)]　毛利　誠[2)]　向井万起男[3)]

Borrmann 4型胃癌の術前の予後予測手段として選択的腹腔動脈造影法（SCA）の有用性を検討した．対象はBorrmann 4型胃癌の切除症例76例で肉眼所見により巨大皺襞型（23例）と潰瘍びまん浸潤型（53例）に分類した．SCA所見として胃壁動脈狭小化（A）と胃壁静脈消失（V）をとりあげた．潰瘍びまん浸潤型，巨大皺襞型のいずれの群についてもAV陰性群（A，V共に陰性）はAV陽性群（A，V両者または，いずれか一方陽性）より予後良好と考えられ，とくに巨大皺襞型で生存曲線に有意差を認めた．巨大皺襞型のうち外科的に良好な予後が期待される肉眼的治癒切除例において，術後50％生存期間はAV陰性群7例で24か月，AV陽性群7例で9か月であり，生存曲線でも有意の差を認めた．これらの検討によりSCA像は術前の予測判定に有用な指標と考えられた．

Key words: type 4 gastric cancer, survival curve of gastric cancer, selective celiac angiography

はじめに

Borrmann 4型胃癌は間質成分の多い低分化腺癌，印環細胞癌を主体とし，硬性癌の形態をとることが多い．臨床的には早期診断が困難なため，多くは進行した状態で発見されるので，手術の望めない症例も多く，予後不良な癌型である．また外科的に治癒切除と判定しても，術後，短期間に腹膜転移により死亡する症例も経験する．一方，切除手術の適応とならなかった試験開腹例が1年以上生存することも時に認められ，他の癌型とは異なった特性をもつと考えられる．

われわれはBorrmann 4型胃癌の選択的腹腔動脈造影（selective celiac angiography，SCA）所見と肉眼的および病理組織学的所見との関連を検討するとともにSCA所見別に遠隔成績を求め，Borrmann 4型胃癌症例の術前予後予測指標としてのSCAの意義を検討した．

対象と方法

1974年から1984年までの11年間に慶應義塾大学医学部外科学教室で胃切除術をうけた胃癌症例のうちSCAが術前に施行されたBorrmann 4型胃癌76例を対象とした．

これら対象症例を肉眼的所見から，浅い癌性潰瘍を有しびまん性に浸潤する潰瘍びまん浸潤型（ulceroinfiltrative type）とlinitis plastica型を含む巨大皺襞型（giant fold type）の2群に亜分類した．SCAの主要所見として胃壁の肥厚硬化に伴い動，静脈相にそれぞれ特徴的に出現する胃壁動脈狭小化（以下A）（**Fig. 1**）と胃壁静脈消失（以下V）（**Fig. 2**）をとりあげた．これによりA，V所見が共に陰性であったAV陰性群とA，V所見の両者，またはいずれか一方が陽性であったAV陽性群の2群を設定した．

病理組織学的検討は切除胃組織のHematoxylin-EosinおよびMallory染色切片について，胃癌取扱い規約（第11版）[1)]に従って実施した．

遠隔成績はKaplan-Meier法による術後生存曲線と50％生存期間により評価した．

成　績

Ⅰ．肉眼病型とAV所見の関連

対象症例76例を肉眼病型とSCA上のAV所見の有無で分類すると潰瘍びまん浸潤型は53例（69.7％）でAV陰性群は22例，AV陽性群は31例であった．巨大皺襞型は23例（30.3％）で，AV陰性群は7例，AV陽性群は16例であった（**Table 1**）．肉眼的手術所見とAV

＜1992年10月7日受理＞別刷請求先：片井　均
〒336　浦和市北浦和4－9－3　社会保険埼玉中央病院外科

Fig. 1 Arterial phase of selective celiac angiopraphy in type 4 gastric cancer.
(a) A negative ; Gastric wall arteries are cleary demonstrated (↗). (b) A positive ; Gastric wall arteries are shown obscurely due to narrowing of arteries.

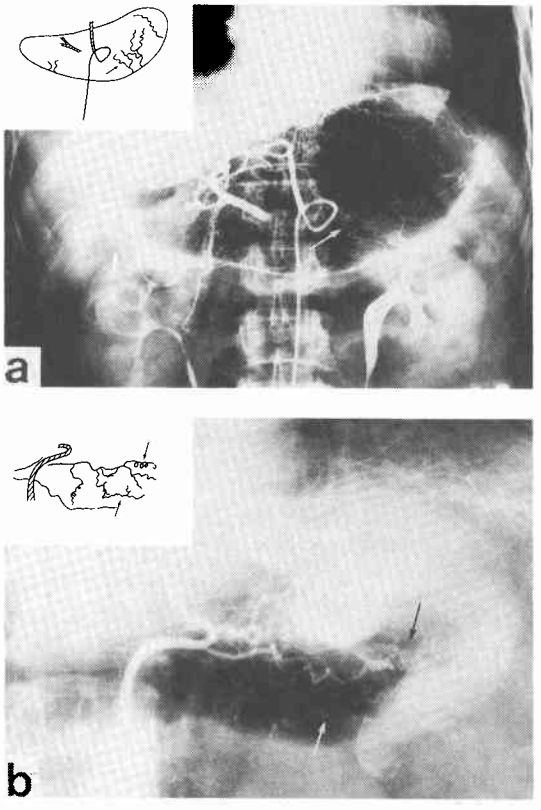

Fig. 2 Venous phase of selective celiac angiography in type 4 gastric cancer.
(a) V negative ; Gastric wall veins are clearly demonstrated (↗). (b) V positive ; Gastric wall veins are not shown.

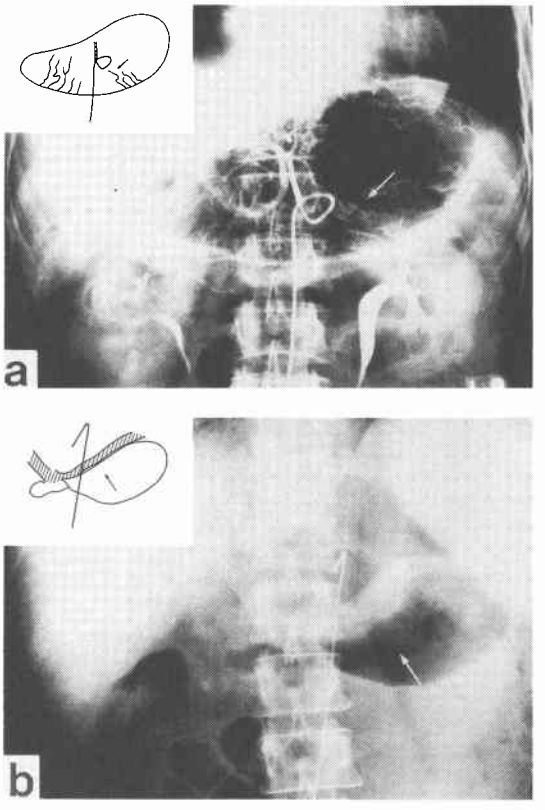

所見を対比すると，潰瘍びまん浸潤型，巨大皺襞型のいずれの肉眼病型においても AV 陽性群に進行度の高い症例が多く，とくに腹膜転移の高度なものが多かった（**Table 2**）.

II．AV 所見別にみた肉眼病型 2 群の生存曲線

肉眼病型でわけた 2 群について，AV 陰性群，陽性群別に生存曲線を求めた（**Fig. 3**）．潰瘍びまん浸潤型の50%生存期間は AV 陰性群で14.0か月，AV 陽性群で7.0か月と前者の方が予後良好の傾向がみられた．巨大皺襞型では，AV 陰性群の50%生存期間は24.0か月，AV 陽性群は6.0か月で，両群の差は明らかとなり，生存曲線は logrank test で有意の差を認めた（$p<0.01$）.

さらに，良好な予後の期待しうる肉眼的治癒切除例にしぼって検討を加えた．潰瘍びまん浸潤型の50%生

Table 1 Gross type of type 4 gastric cancer and AV finding in selective celiac angiogram

Gross type	No. of cases	AV finding[2]	
		negative	positive
Ulceroinfiltrative type	53 (100%)	22 (41.5%)	31 (58.5%)
Giant fold type[1]	23 (100%)	7 (30.4%)	16 (69.6%)
Total	76 (100%)	29 (38.2%)	47 (61.8%)

1) including linitis plastica type
2) AV negative : neither narrowing of gastric wall arteries nor disappearance of gastric wall veins was shown
AV positive : narrowing of gastric wall arteries and/or disappearance of gastric wall veins were shown

Table 2 Relation between operative gross finding and AV finding (The abbreviation used are based on "the general rules for the stomach cancer study in surgery and pathology")

Operative finding	Giant fold type			Ulceroinfiltrative type		
	AV negative (7 cases)	AV positive (16 cases)	total (53 cases)	AV negative (22 cases)	AV positive (31 cases)	total (23 cases)
P_0	7	9	31	17	14	16
P_1	0	0	2	1	1	0
P_2	0	3	8	3	5	3
P_3	0	4	12	1	11	4
S_0	0	0	2	2	0	0
S_1	2	0	4	4	0	2
S_2	5	10	23	10	13	15
S_3	0	6	24	6	18	6
N_0	2	0	4	4	0	2
N_1	1	1	6	3	3	2
N_2	4	7	19	8	11	11
N_3	0	8	24	7	17	8
H_0	7	16	51	22	29	23
H_1	0	0	2	0	2	0
H_2	0	0	0	0	0	0
H_3	0	0	0	0	0	0

Fig. 3 Survival curves of resected cases of type 4 gastric cancer (Kaplan-Meier method).

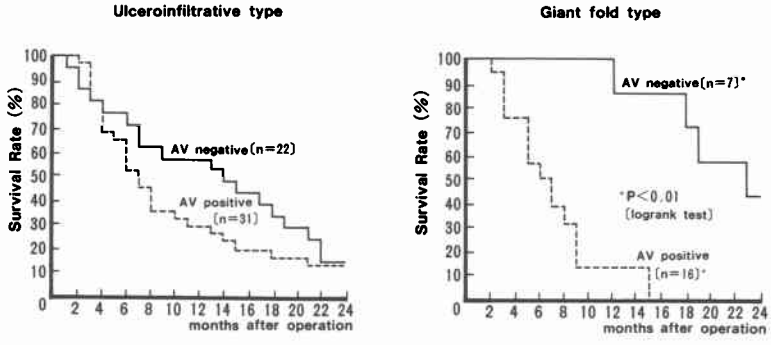

Fig. 4 Survival curves of curatively resected cases of type 4 gastric cancer (Kaplan-Meier method).

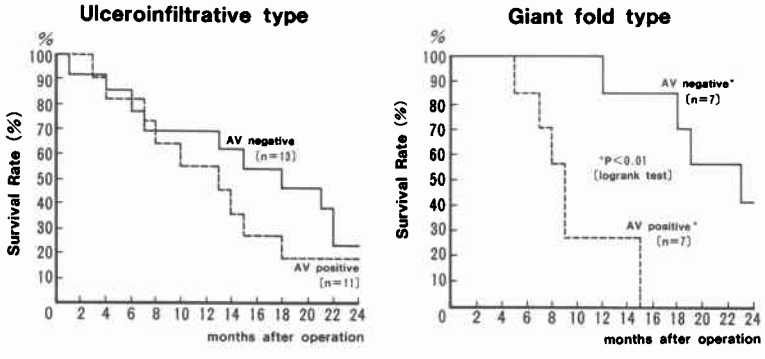

Table 3 Relation between histopathological findings and selective celiac angiogram in curatively resected 14 cases of the giant fold type (The abbreviation used are based on "the general rules for the stomach cancer study in surgery and pathology")

Histopathological findings	AV negative [7 cases]	AV positive [7 cases]
ssr	2	2
se	5	5
n(−)	2	1
n_1(+)	3	3
n_2(+)	2	1
n_3(+)	0	2
ly_0	0	0
ly_1	6	1
ly_2	1	1
ly_3	0	5
v_0	5	5
v_1	2	1
v_2	0	1
v_3	0	0

存期間はAV陰性群18.0か月，AV陽性群で13.0か月であった．巨大皺襞型ではAV陰性群の50%生存期間24.0か月に対してAV陽性群では，9.0か月であり，生存曲線に有意の差を認め($p<0.01$)，AV陽性群の予後は不良であった（**Fig. 4**）．

III．AV所見と病理組織学的所見の関連

AV陰性群とAV陽性群で予後の差を認めた巨大皺襞型14例について，両群における病理組織学的所見を対比した．n_3（+）症例はAV陰性群では認められなかったが，AV陽性群においては7例中2例に認められた．ly_3症例はAV陰性群に存在しなかったのに対し，AV陽性群では7例中5例に認められた（**Table 3**）．

IV．AV所見と間質結合織所見

前項同様，AV陰性群とAV陽性群で予後の差を認めた巨大皺襞型の治癒切除例をとりあげBorrmann 4型胃癌の特徴である間質結合織増生について主な構成成分である膠原線維の形態を検討した．

癌組織粘膜下層にみられる増生膠原線維はその形態から肥厚線維束(**Fig. 5a**)または微細線維束(**Fig. 5b**)を主体とする2つの型に分類することが可能であった．巨大皺襞型の治癒切除例14例のうち，この検索ができた13例をAV所見別にみると，AV陰性群では肥厚膠原線維束型が7例中5例，71%を占めたのに対し，AV陽性群では微細線維束型が6例中5例，83%と優勢であった（**Table 4**）．

Fig. 5 Types of collagen bundles in the giant fold type of type 4 gastric cancer. (Mallory's stain, ×400)
(a) Thickening of collagen bundles with free arangement. (b) Fine collagen bundles with parallel arrangement.

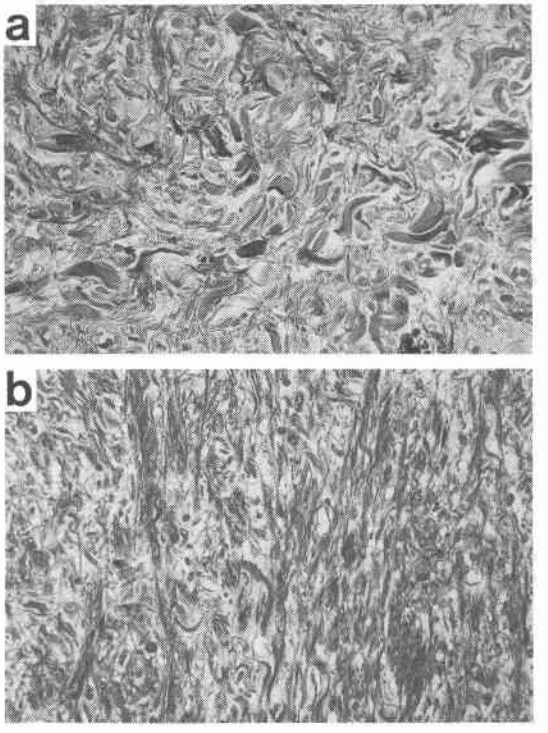

Table 4 AV finding and histopathologic thickening of collagen bundles in the giant fold type

AV finding	main collagen bundle		total
	thick	fine	
negative group	5(71.4%)	2(28.6%)	7(100%)
positive group	1(16.7%)	5(83.3%)	6(100%)
total	6(46.2%)	7(53.8%)	13(100%)

考　察

われわれはバリウムおよび沃化銀コロイドを用いた切除胃微細血管造影法により胃壁枝について詳細に検討してきているが[2)3)]，Borrmann 4型胃癌ではSCA同様に特異的な屈曲蛇行血管像と増生血管中の狭小化を

認めている[4)5)].

切除胃微細血管造影法で造影される血管のうち漿膜下層より粘膜下層までの径300μm以上の血管はSCAでも識別可能である．したがって，今回とりあげたSCAによる壁の動脈枝の狭小化は微細血管造影像上でもみられた狭小化した血管のうち比較的大口径のものを観察していると考えられる．Borrmann 4型胃癌のSCA上の所見として著明に屈曲蛇行した血管が特徴と考えられているが[6)]，この所見はBorrmann 4型胃癌の胃壁肥厚，硬化に由来した特徴であり，胃癌の進行度，ひいては予後までも規定する直接的な指標とすることはできないと考えられる．

本研究ではBorrmann 4型胃癌のSCA像を詳細に読影して，動脈相における胃壁動脈枝の狭小化(A)および静脈相での胃壁静脈枝の消失(V)に注目し，手術所見および病理組織学的所見との対比とともに予後との関連性を検討した．

その結果，AあるいはVの異常血管像の出現した群では予測されたように開腹時，肉眼的所見で進行しているものが多く，とくに腹膜転移から非治癒切除に終わるものが多かった．また，しかし，血管造影上のA，V所見の利用がこのレベルに終わるならば，開腹時の肉眼的所見の判断と同程度にすぎず，さらに術前にその他のCTスキャン，超音波などの検査でも予想可能であり，とくに指標としての有用性を示すとはいえないであろう．

われわれが注目したのは開腹時治癒切除が行われ，良好な予後が期待された症例も異常血管像の出現を見る場合があり，これらの症例の予後が不良であった成績である．これは胃癌の線維化が癌巣内でほぼ均一である巨大皺襞型で顕著であった．

異常血管像が出現する症例の予後が不良である理由としては，それらの症例にリンパ管侵襲の高度なものが多いことが挙げられる．微細血管造影像上でも屈曲蛇行した異常血管像の出現とリンパ管侵襲程度に密接な関連性をすでに認めている[2)3)]．壁動脈の狭小化と壁静脈の消失をSCA上の2大所見として取り上げたが，その発現を十分説明できる成績はえられなかった．しかし，少なくとも間質増生による動，静脈圧迫は最も考えられる機序であろう．

間質膠原線維の検討では膠原線維の形態と分布がAV陰性例とAV陽性例で異なる傾向がみられることから，両群の線維形成速度などの本態の差異が組織圧上昇に差をもたらす可能性を推定している．

われわれはBorrmann 4型胃癌を間質膠原線維の分解酵素collagenaseと合成酵素prolylhydroxylaseの面から検討しているが[7)8)]，脈管侵襲の高度な群ではcollagenase活性は上昇し，prolylhydroxylase活性は低下している結果を得ている．この領域では腫瘍細胞の間質構成過程に対する特異性なども注目され，生体反応の観点から，さらに総合的なアプローチが必要と考えられている．

文　献

1) 胃癌研究会編：胃癌取扱い規約．11版，金原出版，東京，1985, p42—75
2) 吉野肇一，春山克郎，石引久彌ほか：スキルス胃癌の屈曲蛇行した血管について—切除胃微細血管造影法よりの検討—．脈管学　18：989—992，1978
3) 吉野肇一，春山克郎，熊井浩一郎ほか：切除胃微細血管造影像よりみたBorrmann 4型胃癌．慶應医　56：51—59，1979
4) 秋里和夫：胃癌の微細血管構築に関する研究．慶應医　50：21—36，1973
5) 落合正宏：超選択的左胃動脈造影による胃癌の病型，進展の判定に関する検討．慶應医　58：203—226，1981
6) 沢井清司，徳田　一，竹中　温：スキルス胃癌の診断—血管造影—．最新医　41：1009—1015，1986
7) 片井　均，大谷吉秀，窪地　淳ほか：コラーゲン合成・分解酵素活性からみたスキルス胃癌と非スキルス胃癌．結合組織　19：304—305，1987
8) Katai H, Okazaki I, Maruyama K et al: Cancer cell invasion into lymph vessels and veins from the viewpoint of proteinase, type IV collagenase. Edited by Tsuchiya M, Asano M, Mishima Y et al. Microcirculation an update. Elsevier Science Publisher. Amsterdam, 1987, p827—828

The Role of Selective Celiac Angiography to Anticipate Prognosis of Type 4 Gastric Cancer

Hitoshi Katai[1)4)], Koichiro Kumai[1)], Tetsuro Kubota[1)], Keiichi Yoshino[1)], Kyuya Ishibiki[1)], Masaki Kitajima[1)], Makoto Mohri[2)] and Makio Mukai[3)]
Department of Surgery[1)], Department of Diagnostic Rediology[2)], Department of Pathology, School of Medicine, Keio University[3)] and Department of Surgery, Social Insurance Saitama Chuo Hospital[4)]

We studied the role of selective celiac angiography to predict the outcome of type 4 gastric cancer. Preoperative selective celiac angiograms of 76 gastrectomized patients with type 4 gastric cancer were analyzed. Gross findings of the resected stomachs were divided into two groups, a giant fold type including linitis plastica, and an ulceroinfiltrative type. We selected two abnormal findings, irregular narrowing of gastric wall arteries in the arterial phase (A) and disappearance of gastric wall veins in the venous phase (V). According to A and V findings, an AV-negative (A and V negative) group and an AV-positive (A and/or V positive) group were defined. The outcome of the AV-negative group was significantly better than that of the AV-positive group, especially in the giant fold type. In curatively gastrectomized patients with the giant fold type, 50% survival times in the AV-negative and AV-positive groups were 24 and 9 months respectively, and the former survival curve was statistically better than the latter. The outcome for the AV-positive patients was poorer than that for AV-negative patients, even if curative operations were performed. Histopathologically, severe lymph vessel invasion was observed in AV-positive cases. Thickening of collagen bundles was frequently found in AV-negative cases. We believed that selective celiac angiography is useful to predict the outcome of type 4 gastric cancer before surgery.

Reprint requests: Hitoshi Katai Department of Surgery, Social Insurance Saitama, Chuo Hospital
4-9-3 Kita-urawa, Urawa, 336 JAPAN