日消外会誌　26（3）：796～802，1993年

リンパ節転移を伴う胃粘膜内癌の臨床病理学的検討

癌研究会附属病院外科，同病理*

石原　省　中島　聰總　太田　博俊　山田　博文
太田惠一朗　西　満正　柳沢　昭夫*　加藤　洋*

胃癌の縮小治療（内視鏡的切除，縮小手術など）を行う際に，リンパ節転移の有無が問題となる．われわれは1966年から1987年までに切除した単発胃粘膜内癌症例で病理全割標本を作成した946例を対象に，リンパ節転移陽性例の臨床病理学的特徴を検討した．リンパ節転移陽性症例は10例で全体の1.1%であった．転移陽性症例の臨床病理学的特徴は，1．腫瘍径4cm以上，2．陥凹型，3．UI-II以上の潰瘍または潰瘍瘢痕，4．未分化型のいわゆる表層拡大型早期胃癌であった．以上から粘膜内癌であれば，リンパ節郭清の面からはそのほとんどが縮小治療の対象となりうると考えられた．しかし現状では粘膜内癌，粘膜下層浸潤癌の深達度正診率は65.7%，53.8%と高くないため，症例の選択は厳密でなければならず，とくに潰瘍病変を伴う未分化陥凹型早期癌では注意が必要であると考えられた．

Key words: gastric mucosal carcinoma, lymph node met astasis, limited operation for early gastric cancer, endoscopic resection for early gastric cancer

1．はじめに

早期胃癌のリンパ節郭清は従来，粘膜内癌，粘膜下層浸浸癌を問わず第2群リンパ節までの郭清が一般に行われてきた．これは粘膜内癌であっても1群あるいはまれに2群転移が認められるからである．したがって小さな病変に対しても胃あるいは周囲の広範囲な組織が郭清の犠牲になることが多かった．しかし過去からの膨大な早期胃癌手術症例の蓄積により，その臨床病理学的特徴がさまざまな角度から検討されてきた結果，一律な郭清に対する疑問が提起され，近年一部の粘膜内癌に対しては内視鏡的切除，レーザー治療，縮小手術（機能温存手術）が試みられるようになった[25)~27)]．これらの非定型的治療を行う上で障害となるリンパ節転移をきたしやすい粘膜内癌とはどのようなものなのかをretrospectiveに検討し，その特徴を把握しておくことは重要である．われわれはリンパ節転移を伴う胃粘膜内癌症例を検討し，その臨床病理学的特徴を明らかにするとともに，粘膜内癌に対して縮小治療がどこまで可能かについて考察した．

2．対象と方法

1966年から1987年まで当科において切除を行った深達度が粘膜内にとどまる単発早期胃癌症例で病理全割検索がなされたものは946例あり，そのうちリンパ節転移を認めたのは10例であった．今回これらのリンパ節転移陽性例について部位，大きさ，肉眼型，組織型，転移リンパ節の分布，予後を胃癌取扱い規約[28)]に従い検討した．また，最近10年間における粘膜内癌，粘膜下層癌の術前および術後病理組織診断を比較検討し，胃粘膜内癌の診断率についても言及した．

3．結　果

1）リンパ節転移率，年齢，性差

リンパ節転移陽性症例は10例で粘膜内癌全体の

Fig. 1 Rate of lymph node metastasis in gastric mucosal cancer

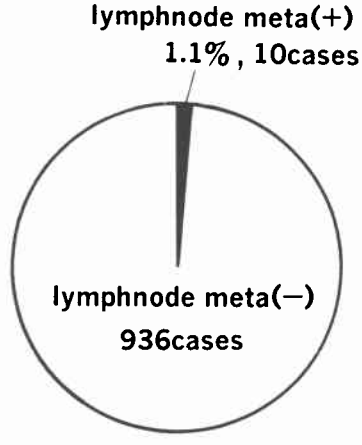

＜1992年11月11日受理＞別刷請求先：石原　省
〒170　豊島区上池袋1－37－1　癌研究会附属病院外科

Table 1 Gastric mucosal cancer with lymph node metastasis

Case. No.	Age	Sex	Location	Macroscopic type	Size (mm)	Histology	UI	Lymph. meta.	Prog.
1.	44	F	M	IIc+III	45×40	sig.	III	No. 3	alive, 22y
2.	43	F	M	IIc	45×55	sig.	IIs	No. 4d	alive, 15y
3.	67	F	A	IIc	45×20	sig.	IIIs	No. 9	alive, 13y
4.	38	F	M	IIc	135×118	sig.	IIs	No. 3, 4d	alive, 12y
5.	57	F	M	IIc	40×18	sig.	IIs	No. 3	dead, 5y
6.	70	M	M	IIc+IIb	60×60	por. tub2	IIs	No. 4sb	alive, 7y
7.	48	F	M	IIc+IIb	40×40	sig.	—	No. 5	alive, 6y
8.	56	F	A	IIc+IIb	80×35	sig.	IIs	No. 6	alive, 6y
9.	48	M	A	IIc+III	12×45	sig.	II	No. 6	alive, 5y
10.	38	M	A	IIc+III	45×15	por. sig	II, IIIs	No. 6	alive, 3y

(1966—1987 C.I.H. Prognosis at Jan. 1991.)

1.1%であった(**Fig. 1**). 平均年齢は男性43歳, 女性52歳でやや若年者に多かった. 男女比は1：4で女性に多かった.

2) 腫瘍の大きさ

転移陽性症例の腫瘍最大径は全例40mm以上であった. 最大は135mm, 平均58mmで広範な表層進展を示すものが多かった (**Table 1**).

3) 腫瘍肉眼型

転移陽性症例の肉眼型はすべて陥凹型でIIc 4例, IIc+III 3例, IIc+IIb 3例であった. このうち9例はUI-IIまたはIIIの潰瘍あるいは潰瘍瘢痕を伴っていた (**Table 1**).

4) 組織学的所見

転移陽性症例の組織型は未分化型で, 低分化腺癌2例, 印環細胞癌8例であった (**Table 1**).

以上から胃粘膜内癌のリンパ節転移陽性症例の臨床病理学的特徴は, 1. 腫瘍径4cm以上, 2. 陥凹型, 3. UI-II以上の潰瘍または潰瘍瘢痕, 4. 未分化型にまとめられた. またリンパ節転移陰性症例も含めた対象症例全体のうちこれら1～4の条件を満たすhigh risk group症例は64例 (6.8%) であり, これらの症例に占める転移陽性症例の割合は15.6%で, これらの条件を満たす症例では明らかにリンパ節転移の頻度は高率であった (**Table 2**).

5) 転移リンパ節の分布

腫瘍の占居部位別に転移リンパ節の分布をみると, 転移リンパ節は1例 (症例3) が2群 (No. 9) 転移を示したほかはすべて近傍の1群リンパ節であった. 転移個数は1例 (症例4) が10個, ほかはすべて1個であった (**Fig. 2**).

Table 2 Rate of lymph node metastasis in high risk group*

	All cases	High risk group
n(+)	10(1.1%)	10(15.6%)
n(−)	936(98.9%)	54(84.4%)
Total	946(100%)	64(100%)

*High risk group is defined as follows:
1. Tumor size more than 4 cm.
2. Depressed type.
3. The tumor has an ulcer or an ulcer scar more than UI-II.
4. Undifferentiated type.

6) 予後

転移陽性症例の予後は1例 (症例5) が術後5年目に食道癌で死亡したほかはすべて生存中であった (1991年1月現在). 最長は術後22年を経過していた (**Table 1**). また1960年から1989年まで当院で切除を行った単発胃粘膜内癌の1,010例の5年生存率, 10年生存率をlife table法にて計算するとおのおの94.6%, 89.0%であった (**Fig. 3**).

7) 粘膜内癌の正診率

最近10年間 (1979年～1988年) 当科において根治切除を行った単発胃癌で術前胃X線, 内視鏡, 超音波内視鏡などによる深達度診断と術後の病理組織学的深達度の比較が可能であった862例について正診率を

Fig. 2　Distribution of the involved lymph nodes

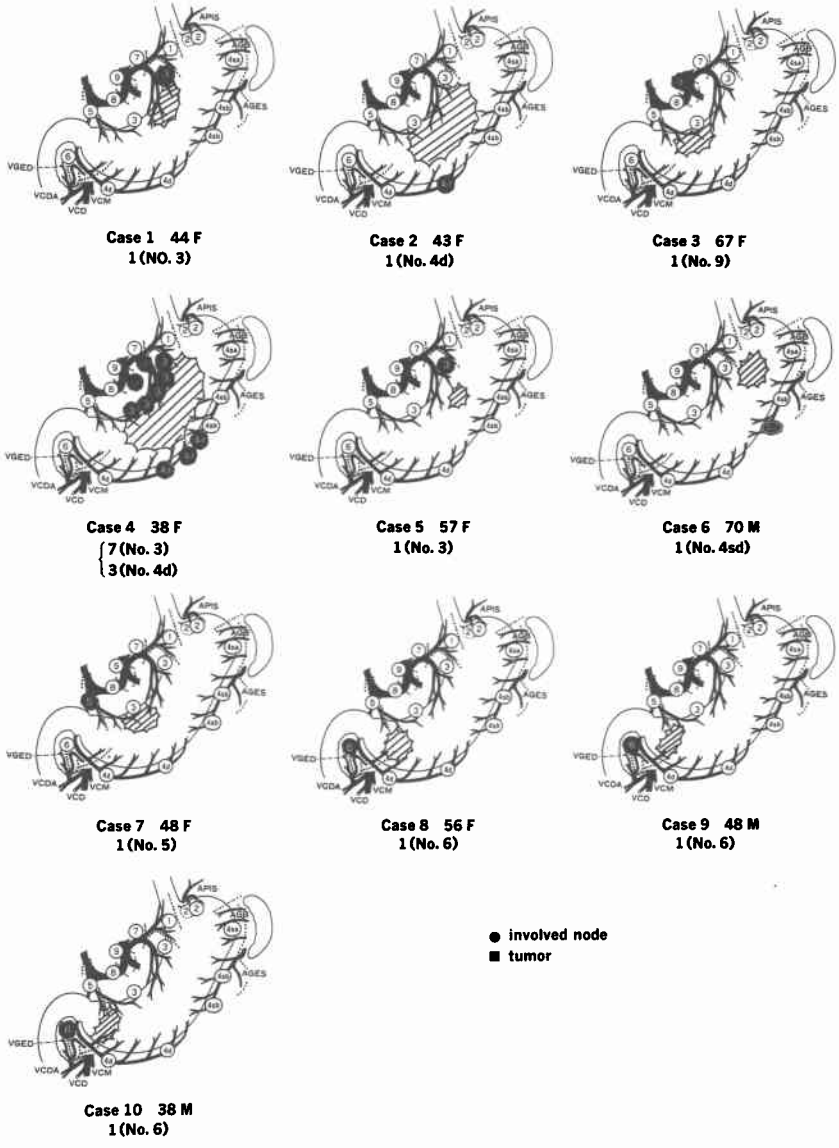

Fig. 3　Survival rate of gastric mucosal cancer

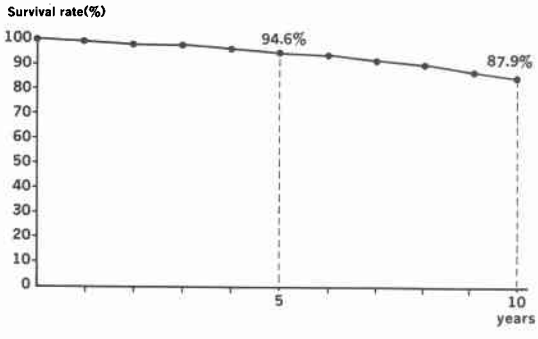

Table 3 に示した．術前粘膜内癌と診断し，組織学的にも粘膜内癌であった症例は65.7%(224/341)であった．残りの34.3%(117/341)は深達度を過小評価していた．このうち組織学的に粘膜下層癌であった99例中10例(10.1%)，固有筋層以下であった18例中3例(16.7%)，全体で117例中13例(11.1%)にリンパ節転移を認めた．また深達度正診率を腫瘍肉眼型，組織型別にみると肉眼型では陥凹病変の正診率が低く，IIc+III 型が最も低かった（**Fig. 4**）．組織型では低分化腺癌（por）が最も悪かった（**Fig. 5**）．

Table 3 Accuracy of preoperative diagnosis of the wall invasion

endoscopic invasion depth \ histologic invasion depth	m	sm	pm～	total
M	224(65.7%)	99(29.0%)	18(5.3%)	341
SM	33(25.0%)	71(53.8%)	28(21.2%)	132
PM～	5(1.3%)	36(9.3%)	348(89.5%)	389
total	262	206	394	862

(1979—1988 C.I.H.)

Fig. 4 Rate of accurate diagnosis of gastric mucosal cancer according to macroscopic tumor type

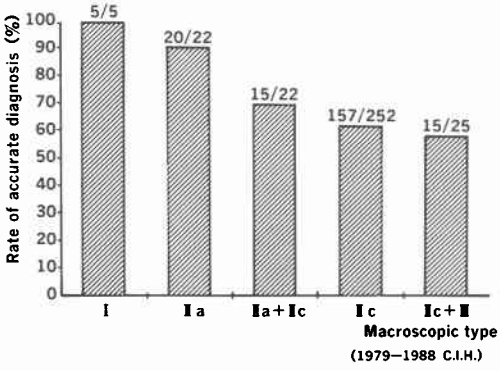

Fig. 5 Rate of accurate diagnosis of gastric mucosal cancer according to histological type

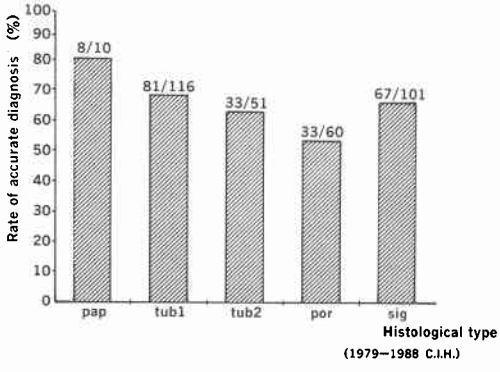

4. 考　察

胃粘膜内癌のリンパ節転移についての報告は現在まで数多くなされている．調べえた主な他施設100例以上報告例をまとめた（**Table 4**）．リンパ節転移率は施設間でばらつきがみられ，少ない施設では0.8%，多い施設で6.6%である．およそ4～6%とする施設が多い．癌研外科からは1976年高木ら[1]が6.6%，1981年太田ら[6]が3.4%，1990年同じく太田ら[19]が2.7%と報告している．同一施設内で頻度が異なるのは，高木，太田らが1950年以降の胃粘膜内癌全例を対象としているのに対し，今回のわれわれの報告は1966年以降の病理全割標本作製症例を対象としているためと考えられる．また症例数の少ない報告，年代の古い報告にリンパ節転移頻度の高い傾向があるがこれは病理検索の精度が関連していると思われる．すなわち以前は癌巣のみで診断がなされることが多く，全割標本あるいは連続切片で検索を行えば粘膜下層以深と診断されるものが粘膜内癌と診断されている可能性が大きいということである．施設間差の一部もこのような検索の精度差に起因していると考えられる．癌研内では太田ら[19]が早期胃癌2,000例を前期（1950年～1978年）と後期（1979年～1988年）に分けて比較し，全体にリンパ節転移率が低下していると述べているが，後期は病理での全割標本作製の最盛期に一致している．現在においては1～2%が粘膜内癌のリンパ節転移の頻度として最も妥当と考えられ，したがって粘膜内癌のリンパ節転移は比較的まれであると考えられる．

今回の検討から胃粘膜内癌のリンパ節転移陽性例の臨床病理学的特徴はかなり限定されたものになった．文献的にも粘膜内癌のリンパ節転移陽性例の臨床病理学的特徴として，1）潰瘍を持つ陥凹型，2）4cm以上の大きいもの，3）未分化型，4）胃中部癌などの報告もあり[1)6)8)9)12)～15)22)]，われわれの検討結果とほぼ一致している．このリンパ節転移陽性例症例の特徴は粘膜内癌においてかなり特徴的な形態，すなわち従来よりいわれているいわゆるsuperfical sreading type of cancinoma，表層拡大型早期胃癌，井口ら[23]のSupper Mとよばれるものにほかならない．井口ら[23]はこの

Table 4 Literature review of gastric mucosal cancer with lymph node metastasis (Reports dealing with more than 100 cases)

Year	Reporter	No. of cases	Rate of metastasis (%)	No. of involved nodes
1976	Takagi[1]	167	6.6	n1：7　n2：4
	Iwanaga[2]	242	0.8	
1977	Takasugi[3]	376	4.0	
1978	Kousaki[4]	292	4.5	
1979	Yamada[5]	156	0.6	n1：1
1981	Ohta[6]	494	3.4	n1：13　n2：4
	Hirota[7]	525	2.6	
1982	Iwanaga[8]	395	5.1	
1983	Kitaoka[9]	487	2.5	n1：6　n2：6
	Sowa[10]	124 (lesions)	0.8	n1：1
	Takahashi[11]	156	3.2	n1：5
1984	Suzuki[12]	504	3.6	n1：14　n2：4
	Furukawa[13]	558	3.9	
	Korenaga[14]	536	1.9	n1：7　n2：2　n3：1
1985	Hirakawa[15]	112	1.8	n1：2
1986	Yoshino[16]	169	5.4	n1：7　n2：2
	Yoshikawa[17]	246	2.8	n1：4　n2：2
1988	Kito[18]	451	1.1	n1：3　n2：2
1990	Ohta[19]	1,016	2.7	
	Ohshita[20]	128	1.6	n1：2
	Sone[21]	253	3.3	n1：5　n2：3
1991	Kitamura[22]	304	3.0	n1：6　n2：3
1992	Ishihara	946	1.1	n1：9　n2：1

typeは未分化型が多いと述べており，安井ら[24]は粘膜内癌，粘膜下層癌を含めた早期癌のうちこのtypeでリンパ節転移率が高かったと報告している．したがって上述のような特徴を持つ粘膜内癌はリンパ節転移の可能性が高く，たとえ粘膜内癌と考えられても内視鏡的治療やR_0手術の対象とすべきでない．

胃粘膜内癌のリンパ節転移の部位は1群のみとする報告や2群まで認めたとする報告が大多数であり，3群に認めたとする報告は例外的なので，上述した1～4の臨床病理学的特徴をもつhigh risk groupに対してリンパ節郭清を行う場合には2群リンパ節までの郭清すなわちR_2郭清は絶対に必要と考える．

一方，粘膜内癌の予後はきわめて良好で5年生存率は，ほぼ100%，10年生存率も90%前後からそれ以上を示している[1)~5)7)~9)11)~13)15)18)20)22)]．また再発はきわめて少なく，これらの理由としてR_2郭清が一般に行われてきたことがあると思われる．しかし現在になってみれば，不必要な症例にも数多くR_2郭清が行われてきたことは確かである．今後は過大治療がなされないよう症例の選択を厳密に行うことが重要になると考える．

症例の選択に際しては，粘膜内癌と粘膜下層癌の正確な鑑別診断が重要であり，大前提となる．現在われわれの施設の手術胃癌における粘膜内癌の正診率はおよそ66%であり，残りは深達度を過小評価している．これら過小評価例中のリンパ節転移陽性率はおよそ11%である．これらの症例にもし縮小治療を行っていればこれに近い率で再発の可能性がでてくることになり，その罪は大きい．一方，癌研では現在早期胃癌の内視鏡的切除の適応条件を，1）2cm以下の分化型IIa，2）1cm以下Ul（－）分化型IIc，3）胃底腺領域以外の5mm以下Ul（－）未分化型IIcとしている[25]．この条件はそのほとんどが深達度がmと予測できる癌巣であり，なおかつ手技的に内視鏡切除が可能な病巣というところで決定されている．手術の際にはこの手技的な問題を考慮する必要はないが，もし深達度を正確に決定することができれば，この適応条件はもっと広げられるはずである．理論的には先に述べたごとく粘膜内癌であれば最大径4cmまで縮小治療が可能である．しかしながら現時点では深達度診断は確実ではなく，縮小治療に際してはこれらの内視鏡的切除の

適応基準に近い厳格な適応をもうける必要があるだろう．とくに潰瘍病変を伴う未分化型陥凹型早期癌，表層拡大型癌では適応の決定に慎重でなければならない．今後の確実な深達度診断の確立が待たれるところである．

文　献

1) 高木國夫，中田一也：早期胃癌におけるリンパ節転移と遠隔成績．臨外　31：19—27，1976
2) 岩永　剛，古河　洋，神前五郎：早期胃癌における術後再発形式とその問題点．臨外　31：29—35，1976
3) 高杉敏彦，森山紀之，光島　徹ほか：長期生存率からみた早期胃癌の予後と生存率．胃と腸　12：933—940，1977
4) 神前五郎，岩永　剛，古河　洋：早期胃癌の治療と遠隔成績．外科治療　39：674—678，1978
5) 山田栄吉，紀藤　毅，鈴木　亮：早期胃癌の予後．外科　41：346—354，1979
6) 太田博俊，高木國夫，大橋一郎ほか：早期胃癌1000例の検討—肉眼分類を中心に—．日消外会誌　14：1399—1408，1981
7) 廣田映五，海上雅光，板橋正幸ほか：早期胃癌の病理；病理形態と予後．消外　4：295—300，1981
8) 岩永　剛，古河　洋，多賀一郎ほか：早期胃癌のリンパ節転移と予後．胃癌の診療．外科MOOK　28：63—70，1982
9) 北岡久三，吉川謙蔵，鈴木雅雄ほか：早期胃癌の所属リンパ節温存手術に関する検討．日癌治療会誌　18：969—978，1983
10) 曽和融生，加藤保之，向井龍一郎ほか：早期胃癌の臨床病理組織学的検討—とくに肉眼形態とリンパ節転移について．外科治療　48：274—283，1983
11) 高橋俊雄，河野研一，山口俊晴ほか：早期胃癌(A，AM，M領域癌)．日消外会誌　16：123—126，1983
12) 鈴木博孝，遠藤光夫，鈴木　茂ほか：早期胃癌におけるリンパ節転移の検討．日消外会誌　17：1517—1526，1984
13) 古河　洋，岩永　剛，市川　長ほか：早期胃癌．治療成績からみた手術術式とその問題点．外科治療　50：445—449，1984
14) 是永大輔，亀川隆久，岡村　健ほか：リンパ節転移を有する胃粘膜内癌の検討．日消外会誌　17：1501—1506，1984
15) 平川　久，小関和士，武田　裕ほか：早期胃癌196例の臨床病理学的検討．日消外会誌　18：750—757，1985
16) 吉野肇一，熊井浩一郎：早期胃癌の外科治療—合理的な縮小手術のすすめ—．癌の臨　32：1191—1194，1986
17) 吉川時弘，北村正次，荒井邦佳ほか：リンパ節転移からみた早期胃癌の縮小手術．日外会誌　89：1506—1508，1988
18) 紀藤　毅，山村義孝，平井　孝ほか：早期胃癌の外科治療．日消外会誌　22：24—31，1989
19) 太田博俊，関　誠，高木國夫ほか：早期胃癌手術2000例の臨床的検討—前期1000例と後期1000例との比較—．日臨外医会誌　51：1404—1409，1990
20) 木下裕夫，田中千凱，伊東隆夫：深達度別にみた早期胃癌治癒切除例の臨床病理学的検討．日消外会誌　23：834—840，1990
21) 曽根純之，小玉雅志，小山裕文ほか：早期胃癌切除例の再発に関与する因子について．日臨外医会誌　51：2146—2149，1990
22) 北村正次，荒井邦佳，宮下　薫：早期胃癌のリンパ節転移からみた術式の選択．日消外会誌　24：21—27，1991
23) 井口　潔，古沢元之助，副島一彦ほか：早期胃癌(表在癌)の臨床病理学的分析—表層拡大発育型と深部浸潤発育型との分離—．癌の臨　13：1017—1024，1967
24) 安井　昭，城所　仂，村上忠重：表層拡大型早期胃癌の予後とその問題点．癌の臨　22：497—504，1976
25) 竹腰隆男，藤井　彰，馬場保昌ほか：高周波粘膜切除による早期胃癌の内視鏡的治療．消外　14：829—838，1991
26) 鈴木　茂，勝呂　衛，笹川　剛ほか：レーザー照射による早期胃癌の内視鏡的治療．消外　14：849—857，1991
27) 大内明夫，溝井賢幸，後藤慎二ほか：早期胃癌に対するR_2リンパ節郭清を伴った幽門保存胃切除術．外科　52：815—820，1990
28) 胃癌研究会編：胃癌取扱い規約．改訂第11版，金原出版，東京，1947

Clinicopathological Study of Gastric Mucosal Cancer with Lymph Node Metastasis

Shou Ishihara, Toshifusa Nakajima, Hirotoshi Ohta, Hirofumi Yamada, Keiichiro Ohta,
Mitsumasa Nishi, Akio Yanagisawa and Yo Kato
Division of Surgery and Pathology, Cancer Institute Hospital

Lymph node metastasis is a very important issue when we perform endoscopic resection or a limited operation for early gastric cancer. The clinicopathological characteristics of mucosal cancer with lymph node metastasis were determined in 946 cases, in which the cancer had been resected in our hospital from 1966 to 1987. Ten of the patients had lymph node metastases at a rate of 1.1% of all cases. The clinicopathological characteristics of the high risk group in terms of lymph node metastasis are as follows: 1. Tumor size more than 4 cm. 2. Depressed type. 3. The tumor has an ulcer or an ulcer scar more than UI-II. 4. Undifferentiated type. In other words, conditions in the high risk group are idential with those of the so-called "superficial spreading type of carcinoma". Therefore, as far as lymph node dissection is concerned, almost all gastric mucosal cancers are supposed to be treated by endoscopic resection or a limited operation. But now it is very difficult to make an accurate diagnosis of the depth "m" and "sm" before surgery, and its accurate diagnostic rate is still low. Therefore we should select the cases strictly for this therapy, and in particular we should pay attention to the cases of undiferentiated and depressed type with an ulcer or an ulcer scar of early gastric cancer.

Reprint requests: Shou Ishihara Division of Surgery, Cancer Institute Hospital
1-37-1 Kamiikebukuro, Toshimaku, Tokyo, 170 JAPAN