日消外会誌　26（3）：842～846，1993年

Somatostatin analogueによる難治性膵液瘻の治療

東京大学医科学研究所外科
藤井　祐三　小崎　浩一　清水　浩　武田　泰隆
三枝　好幸　米戸　敏彦　江里口正純　関口　守正

膵切除後の膵液瘻の治療は長期化し難渋することが多い．Somatostatinは，成長ホルモンやgastrin，glucagon，insulinなどのホルモンだけでなく膵外分泌に対しても抑制作用がある．そこで，somatostatinのanalogueであり半減期の長いSandostatin®を用いて膵液瘻の治療を試みた．症例は，膵頭十二指腸切除術（PD）2例（胆管癌，乳頭部癌），胃全摘膵体尾脾切除術（胃癌），膵体尾脾切除術（膵癌）の術後膵液瘻を形成した4症例およびPD後（乳頭部癌）予防的に投与した1例である．Sandostatin®は，100～200μg/dayを5～15日間投与した．PD術後の3患者の膵液量は，本剤投与により投与前の44%，48%，68%に減少し，膵液瘻は全例3～27日間で閉鎖した．また，本剤により血中アミラーゼの低下および血糖値の上昇する傾向が見られたが中止により回復した．嘔気，嘔吐が2例に見られたほかは副作用もなく，高カロリー輸液を併用したSandostatin®の投与は，膵液瘻の治療だけでなく術後の予防にも有効と思われた．

Key words：post-operative pancreatic fistula，somatostatin，hyperalimentation

はじめに

SomatostatinはBrazeauらにより最初成長ホルモンの分泌抑制因子としてヒツジの視床下部から単離，同定された14個のアミノ酸からなるペプチドである[1)2)]．しかし，その後somatostatinは視床下部や中枢神経系のみならず，膵，胃，小腸など体内に広く分布することが明らかにされた[3)4)]．Somatostatinは，成長ホルモンのみならず他の下垂体前葉ホルモンやgastrin，glucagonなどの消化管ホルモンの分泌も抑制することが分かり[5)6)]，これらのホルモンの過剰分泌による種々の疾患に対してsomatostatinの治療的投与が試みられてきた[7)~9)]．また，somatostatinは膵外分泌系に関しても抑制効果があることも報告されており[10)~12)]，今回，消化器外科領域で問題となっている術後の難治性膵液瘻の治療をsomatostatinのanalogueの1つであるSandostatin®を用いて試みたので報告する．

方法と結果

膵切除術後膵液瘻を形成した4症例および膵頭十二指腸切除後に予防的に投与した1症例の計5名（**Table 1**）に対し，Sandostatin®（100～200μg/day）を点滴静注（iv）あるいは皮下（sc）投与した（**Table 2**）．膵液瘻の診断は，ガーゼ交換時の滲出液の性状，滲出液のアミラーゼ値，瘻孔造影，膵管tube造影にて診断した．滲出液のアミラーゼ値は全例10,000IU/ml以上の高値を示していた．Sandostatin®を投与し膵液量，膵液瘻の閉鎖期間とともに，投与前，投与開始後3日目，投与中止後3日目の早朝に採血し，血中アミラーゼ値，血糖値，lipase，insulin，gastrin，glucagon，GOT，GPT，AlP，LDH，Na，K，Cl，Ca，Pなどを測定し検討した．

膵頭十二指腸切除はすべてChild変法にて再建した．膵臓は門脈左縁にて膵管を5mm長く残してfishmouse型に切離し，迅速診断で癌の遺残がないことを確認後，節付き膵管tube（住友ベークライトK.K.）を約5cm挿入し，プロリン4-0にてtubeを膵管に固定した．膵断端はシルク3-0にて結節縫合閉鎖した．膵腸吻合はバイクリル3-0を用いて前後壁それぞれ結節縫合2層で陥入法にて全例行った．

膵尾側切除2例もfishmouse型で膵を切離し，膵管を確認しプロリン4-0で二重結紮し，断端は，バイクリル3-0にて結節縫合にて1層に閉鎖した．

症例1

60歳男性で十二指腸乳頭部癌（露出腫瘤型，H_0，$Panc_0$，D_2，P_0，N_1（＋））にて1991年5月22日膵頭十

＜1992年11月11日受理＞別刷請求先：藤井　祐三
〒108　港区白金台4－6－1　東京大学医科学研究所付属病院外科

Table 1 Somatostatin treatment of pancreatic fistula

Patients	Age	Sex	Diagnosis	Operation
1	60	M	Ca. of duodenal ampulla Stage II	Pancreatoduodenectomy
2	75	M	Gastric Ca. Stage III	Total gastrectomy, splenectomy 30% caudal pancreatectomy
3	65	M	Pancreatic Ca. and Choledocholithiasis Stage I	50% caudal pancreatectomy Cholecystectomy, T-tube drainage
4	77	M	Ca. of common bile duct Stage II	Pancreatoduodenectomy
5	77	M	Ca. of duodenal ampulla Stage IV	Pancreatoduodenectomy

Table 2 Administration of sandostatin® and closure time of pancreatic fistula

Patients	Sandostatin®		Closure time (days)
	Dose/Day	Duration (days)	
1	100 μg×2(iv)	5	3
2	100 μg×2(sc)	15	15
3	100 μg×2(sc)	5	9
4	100 μg×1(sc)	14	27
5	100 μg×2(sc)	5	0

二指腸切除（R_2）を施行した．5月29日より膵腸吻合部の縫合不全を生じ，hyperalimentationにて管理をしたが閉鎖しないため（**Fig. 1a**），7月4日よりSandostatin® 100μg×2/dayを5日間i.v.投与した．膵管tubeよりの膵液量は7月3日120mlだったが，7月6日50mlに減少し，7月7日にはdrainよりの排液はなくなり瘻孔は閉鎖した．

症例2

75歳男性で35歳時右膿胸にて手術，今回胃癌（ECMAD，S_2，N_2(+)，P_0，H_0，Borr. 4）にて入院した．1991年8月7日左開胸開腹にて胃全摘，膵体尾脾合併切除（R_2）を施行した．8月10日より呼吸不全のため5日間人工呼吸器にて管理していたが，8月12日膵液瘻を形成したため，同日よりSandostatin® 100 μg×2/dayを15日間皮下投与した．Drainよりの滲出液は減少し，瘻孔は8月27日に閉鎖した．

症例3

65歳男性で糖尿病，総胆管結石で入院中にERCPにて偶然発見された膵体部癌（Pt，T_1，masked，S_0，Rp_0，CH_0，DU_0，PV_0，A_0，Plx(−)，P_0，H_0，N(−)，M(−)）にて，1991年6月24日胆嚢摘出，総胆管切開，T-tube挿入，膵体尾脾切除（R_0）を施行した．6月29日より膵液瘻を形成したため，7月18日よりSandos-

Fig. 1 Retrograde injection of contrast medium at the time of pancreato-jejunostomy three days before Sandostatin treatment.
a) Minor leakage of contrast medium (arrow) can be seen (Patient 1). b) Major leakage of contrast medium (arrow) can be seen (Patient 4).

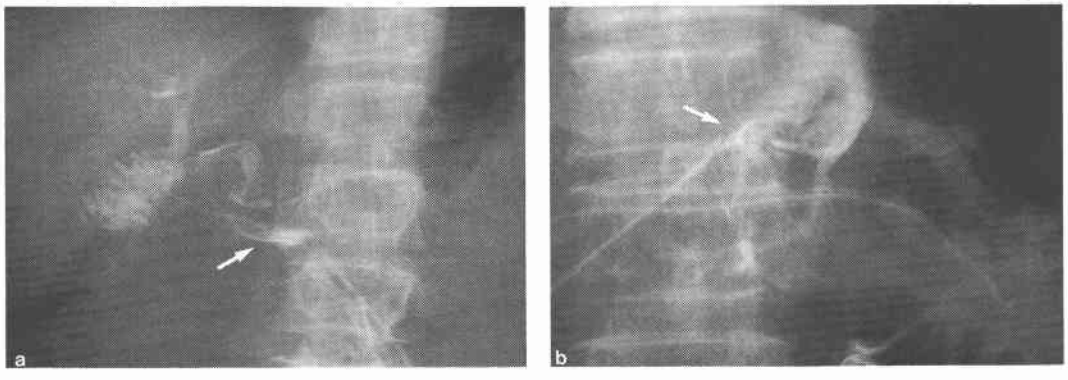

tatin® 100μg×2/dayを5日間皮下投与した．滲出液は次第に減少し，瘻孔は7月27日に閉鎖した．

症例4

77歳男性で総胆管癌（Bs-miC，circ，結節型，S_1，$Hinf_0$，H_0，$Ginf_0$，$Panc_0$，D_0，V_0，P_0，N_1(＋)）にて1991年11月6日膵頭十二指腸切除（R_2）を施行した．術後肺炎のため11月16日より5日間人工呼吸器にて管理した．11月14日より膵腸部縫合不全が認められたため（**Fig. 1b**），Sandostatin® 100μg/dayを11月28日より14日間皮下投与した．膵液量は11月27日130mlだったが11月30日には50mlに減少し，drainよりの浸出液も減少し，瘻孔は12月24日に閉鎖した．

症例5

77歳男性で十二指腸乳頭部癌（腫瘤潰瘍型，H_0，$Panc_2$，D_2，P_0，N_4(＋)）のため1991年12月16日膵頭十二指腸切除（R_2）を施行した．予防的に12月23日よりSandostatin® 100μg×2/dayを5日間皮下投与した．膵液量は投与前3日間の平均340ml/dayから投与中は230ml/dayと減少が見られ，投与を中止すると345ml/dayとほぼ前値に戻った．患者は1992年1月22日軽快退院した．

膵頭十二指腸切除後で，膵管tubeが挿入されていた症例1，4，5において膵液量の推移を測定した（**Fig. 2**）．Sandostatin®投与前3日間，投与2日目より3日間，投与中止後2日目より3日間の膵液量の平均をみると，投与前に比べ膵液量は44%，48%，68%と減少したが，投与を中止することにより，ほぼ投与前に回復するのが観察された（**Table 3**）．

Fig. 2　Effect of somatostatin treatment on pancreatic output.

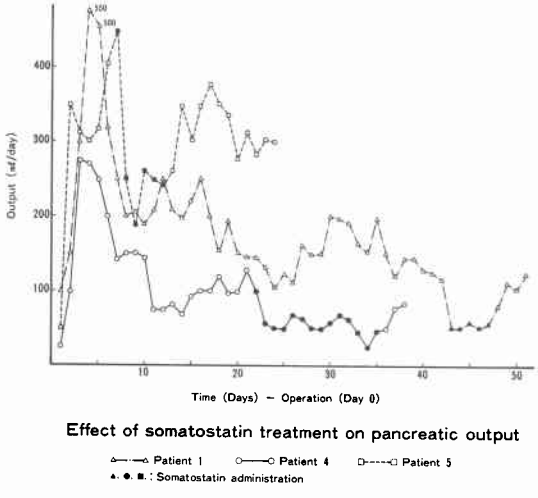

Table 3　Pancreatic secretion before, during, and after somatostatin treatment

Patients	Before Rx ml/day	During Rx ml/day (% decrease)	After Rx ml/day (% decrease)
1	125	55(44%)	110(88%)
4	110	53(48%)	80(73%)
5	340	230(68%)	345(101%)

Fig. 3　Amylase and blood glucose values before, during and after somatostatin treatment.

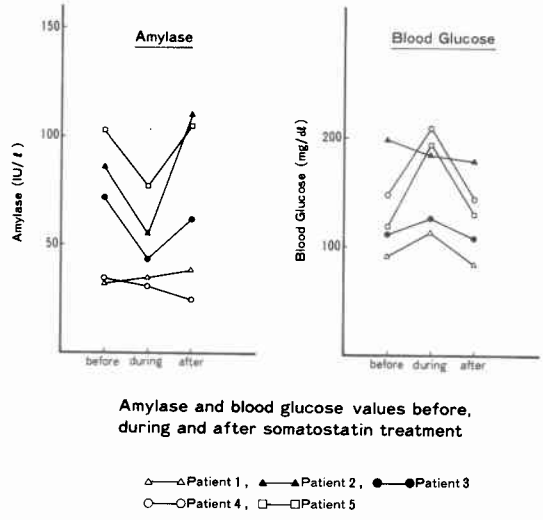

Sandostatin®を投与することにより，膵液瘻は3～27日で全例閉鎖した（**Table 2**）．また，血清アミラーゼ値は低下する傾向がみられ，空腹時血糖値は軽度上昇する傾向がみられたが，投与を中止することにより回復した（**Fig. 3**）．血中のlipase, gastrin, glucagon, insulin, Na, K, Cl, Ca, P, GOT, GPT, LDH, AlP, LAP, γ-GTP, WBC, RBC, PltはSandostatin®投与による影響をほとんど受けなかった．

Sandostatin®投与による副作用は，点滴静注した症例1において投与後嘔気，嘔吐がみられたが，皮下注した症例2～5では，症例3で軽い嘔気がみられた程度で，その他の副作用は出現しなかった．

考　察

消化器外科領域において，膵頭十二指腸切除あるいは膵体尾部切除後の膵液瘻は，比較的よく経験する合併症の1つであるが，治療に難渋し長期化することが多い．また，感染や出血そして低栄養も加わり致命的

になることもめずらしくない．膵液瘻に対する治療法は，drainage と hyperalimentation により保存的に行われているのが一般的であるが，10%前後の患者では外科的処置が余儀なくされる[13]．

Somatostatin の消化管に対する主な作用は，胃酸分泌の抑制，膵の内外分泌の抑制，消化管ホルモンの遊離抑制，胃腸の運動抑制，ブドウ糖，アミノ酸，脂肪の吸収抑制などがあるが，膵外分泌に対する抑制作用は secretin，cholecystokinin(CCK)，neurotensin を抑制することによると考えられている[14)15]．

Somatostatin 自体は半減期が約3分と非常に短いため，持続点滴静注による投与が必要であったが，その analogue である Sandostatin®は，半減期も約113分と長く[16]，消化管ホルモン産生腫瘍に対し1日に2，3回の投与で治療することが可能となった．すでに膵液瘻や消化管瘻に対して Sandostatin®の投与が有効であるという報告はいくつかされているが[17)~22]，瘻孔よりの排液量を測定したものがほとんどであり，実際に膵管内に挿入した tube からの純粋膵液量の変化を検討した報告はこれがはじめてと思われる．Sandostatin®投与により膵液量は約50%に減少したが，投与を中止することによりほぼ投与前に回復した．全例悪性疾患の術後の膵液瘻であるが経口摂取や経管栄養食をひかえ hyperalimentation により膵外分泌をおさえ，かつ Sandostatin®を併用することにより，膵液瘻は3～27日のうちに全例閉鎖し，他の報告同様に非常に有効な結果が得られた．血液生化学の検査では，投与中軽度のアミラーゼ値の低下と空腹時血糖値の上昇がみられたが，gastrin，glucagon，insulin などのホルモン値はほとんど変化がみられなかったが，膵切除後の Sandostatin®の消化管ホルモンに対する影響は，今後検討が必要である．田中らは，Volunteer による Sandostatin®のホルモンに対する抑制作用は，insulin で投与直後より4時間，glucagon で8時間抑制がみられ，gastrin で8時間抑制傾向がみられたと報告している[23]．今回の症例は絶飲食で hyperalimentation 施行中であるとともに採血を Sandostatin®投与前の早期に行ったこともホルモン値に影響がみられなかったものと思われた．また，4症例に胃切除が行われていることより gastrin は Sandostatin®の影響を受けなかったものと考えられた．

手術後の予防的投与した症例は1例だけだが，順調な経過を示し，今後高齢者や糖尿病，呼吸器合併症などの risk の高い症例では術後早期より Sandostatin®の予防的投与も膵液瘻の予防に有用と思われた．

本論文の要旨は第39回日本消化器外科学会総会（1992，2，神戸）で発表した．

文　献

1) Brazeau P, Vale W, Bargus R et al: Hypothalamic polypeptide that inhibits the secretion of immunoreactive pituitary growth hormone. Science 179: 77—79, 1973
2) Polak JM, Pearse AGE, Grimelius L et al: Growth-hormone release-inhibiting hormone in gastrointestinal and pancreatic D cells. Lancet 4: 1220—1222, 1975
3) Vale W, Rivier C, Brown M: Regulatory peptides of the hypothalamus. Ann Rev Physiol 39: 473—527, 1977
4) MacCann SM, Krulich L, Negro-Vilar A et al: Regulation and function of panhibin (Somatostatin) in neutropeptides and neuronal communication. Edited by Costa E, Trabucelin M. Advances and Biochemical Psychopharmacology, Vol. 22. Raven Press, New York, 1980, p131—143
5) Unger RH, Dobbs RE: Insulin, glucagon, and somatostatin secretion in the regulation of metabolism. Ann Rev Physiol 40: 307—343, 1978
6) Adrian TE, Bames AJ, Long RG et al: The effect of somatostatin analogs on secretion of growth, pancreatic and gastro-intestinal hormones in man. J Clin Endocrinol Metab 83: 675—681, 1981
7) Scurolo LA, Cascio VL, Adami S et al: Somatostatin Inhibition of Insulin, Secretion in Insulin-producing Tumors. Metabolism 25: 603—609, 1976
8) Falluca F, Delle Fave G, Giangrande L et al: Effect of somatostatin on gastrin, insulin and glucagon secretion in two patients with Zollinger-Ellison syndrome. J Endocrinol Invest 4: 451—453, 1981
9) 清野　裕，中川昌一，後藤由夫ほか：消化管ホルモン産生腫瘍に対する酢酸オクトレオチド(SMS201—995)の多施設臨床試験．ホルモンと臨 36: 81—90, 1988
10) Misumi A, Shiratori K, Lee KY et al: Effects of SMS 201—995, a somatostatin analogue, on the exocrine pancreatic secretion and gut hormone release in dogs. Surgery 103: 450—455, 1988
11) Chariot J, Roze C, Vaille C et al: Effects of somatostatin on the external secretion of the

pancreas of the rat. Gastroenterology 75 : 832—837, 1978
12) Domschke S, Domschke W, Rosch W et al: Inhibition by Somatostatin of Secretin-Stimulated Pancreatic Secretion in Man: A Study with Pure Pancreatic Juice. Scand J Gastroenterol 12 : 59—63, 1977
13) Jordon GL: Pancreatic Fistula. Am J Surg 119 : 200—207, 1970
14) Sakamoto T, Fujimura M, Courtney M et al: Interaction of neurotensin, secretin and cholecystokinin on pancreatic exocrine secretion in conscious dogs. Surg Gynecol Obstet 166 : 11—16, 1988
15) Maton PN, O'Dorisio TM, Howe BA et al: Effect of a long-acting somatostatin analogue (SMS 201—995) in a patient with pancreatic cholera. N Engl J Med 321 : 17—21, 1985
16) del Pozo E, Neufeld M, Schluter K et al: Endocrine profile of a long-acting somatostatin derivative SMS 201—995. Study in normal volunteers following subcutaneous administration. Acta Endocrinol 111 : 433—439, 1986
17) Award CJ, Lansden FT, Adams DB et al: Treatment of external pancreatic fistula with somatostatin. Am Surg 55 : 695—698, 1989
18) Williams ST, Woltering EA, O'Dorisio TM et al: Effect of Octreotide Acetate on Pancreatic Exocrine Function. Am J Surg 157 : 459—462, 1989
19) Roncoroni L, Violi V, Montanari M et al: Effect of somatostatin on exocrine pancreas evaluated on a total external pancreatic fistula of neoplastic origin. Am J Gastroenterol 78 : 425—428, 1983
20) Di Costanzo J, Cano N, Martin J et al: Treatment of external gastrointestinal fistulas by a combination of total parenteral nutrition and somatostatin. J Parenter Enter Nutr 11 : 465—469, 1987
21) Pederzoli P, Bassi C, Falconi M et al: Conservative treatment of external pancreatic fistulas with parenteral nutrition alone or in combination with continuous intravenous infusion of somatostatin, glucagon or calcitonin. Surg Gynecol Obstet 163 : 428—432, 1986
22) Barkin JS, Reiner DK, Deutch E: Sandostatin for control of catheter drainage of pancreatic pseudocyst. Pancreas 6 : 245—248, 1991
23) 田中孝司, 熊谷宗士, 守尾一昭ほか：ソマトスタチンアナログ：SMS 201—995の健常人における単回投与試験. 臨医薬 4 : 365—393, 1988

Treatment of Postoperative Pancreatic Fistula with Somatostatin Analogue

Yuzo Fujii, Kouichi Kozaki, Hiroshi Shimizu, Yasutaka Takeda, Yoshiyuki Saegusa, Toshihiko Yoneto, Masazumi Eriguchi and Morimasa Sekiguchi
Department of Surgery, Institute of Medical Science Hospital, University of Tokyo

Five patients (four with postoperative pancreatic fistulas and one receiving prophylactic treatment after post-pancreatoduodenectomy) were treated with a synthetic peptide (Sandostatin®) that mimics the action of somatostatin, a hormone which inhibits basal and stimulated pancreatic secretion. Two of the five patients developed fistulas after resection of the pancreatic head necessitated by periampullary malignancies, two others developed such fistulas after resection of the caudal pancreas for pancreatic or gastric cancer, whereas the remaining one was treated with Sandostatin® for prophylactic purposes. One hundred or 200 μg of Sandostatin® was administered daily for 5 to 15 days. All fistulas closed 3 to 27 days after the treatment. By 3 days after initiation of therapy, the mean output of pancreatic juice of the three patients after pancreatoduodenectomy decreased to 44%, 48% and 68%. During treatment, transient hyperglycemia and a slight decrease in the serum amylase were observed, but plasma levels of gastrin, glucagon, insulin, lipase, GOT, GPT, AlP, LDH, Na, K, Cl, Ca and P were unchanged. Toxic reactions were limited to mild nausea and vomiting. These results revealed that somatostatin may be useful in the treatment of pancreatic fistulas and may be efficacious as a prophylactic agent for prevention of postoperative pancreatic fistula formation.

Reprint requests: Yuzo Fujii Department of Surgery, Institute of Medical Science Hospital, University of Tokyo
4-6-1, Shirokanedai, Minatoku, Tokyo, 108 JAPAN