日消外会誌　26（3）：847～852，1993年

大腸粘液癌症例の臨床病理学的検討

千葉大学第1外科
三枝奈芳紀　更科　広実　斉藤　典男
布村　正夫　中山　肇　中島　伸之

大腸粘液癌症例28例を高・中分化腺癌493例と比較した．粘液癌は高・中分化腺癌に比べて男性に多く（$p<0.05$），平均年齢は4歳若く，また右側結腸に多かった（$p<0.05$）．また有意差はないものの壁深達度は深く，リンパ節転移は多かったが，静脈侵襲は低かった．次に，粘液結節内細胞分布によりFixed（FX）型14例，Floating（FL）型11例，中間型3例に分類し検討した．その結果，FL型はFX型に比較して有意差はないものの，より若年であり，直腸に多く，浸潤・特殊型の割合が高く，深達度は深く，リンパ節転移，静脈侵襲，腹膜播種は高率に陽性であった．また，予後は有意に悪かった（$p<0.001$）．HID-AB染色により，FX型はSulfomucin優位が57.1％と多く，FL型はSialomucin優位が85.7％と多く，産生粘液に差が認められた．大腸粘液癌の治療には，これらの性質を考慮し，的確な診断と手術における十分な切除郭清が肝要であると考えられた．

Key words: mucinous carcinoma of the large bowel, high iron diamine-alcian blue stain, mucous module, fixed type and floating type of mucinous carcinoma

はじめに

大腸の粘液癌は比較的まれな疾患であるが，通常の分化型腺癌に比較して予後が悪いといわれている[1]．また，当科で進行直腸癌に対して施行している術前照射療法に対しても粘液癌は放射線感受性が不良であるという結果が出ている[2]．こうした粘液癌の性質を明らかにし，効果的な治療法を確立するために，われわれの経験した粘液癌症例を臨床病理学的に検討し，若干の知見を得たので報告する．

対象と方法

1971年1月より1991年6月までに千葉大学第1外科において切除された大腸癌症例535例のうち，大腸癌取扱い規約[3]に基づく粘液癌症例を臨床病理学的に検討し，また対照群として同時期に切除されたpm以上の高・中分化腺癌症例と比較した．さらに粘液癌を粘液結節内における癌細胞の分布により，癌細胞が粘液結節周囲を縁どるように並ぶものをFixed型（以下FX型），粘液結節内に癌細胞が単独あるいは集団で浮遊するものをFloating型（以下FL型），その両者が混在するものを中間型と定義し，各臨床病理学的因子別に比較検討した（Fig. 1）．

次に高鉄ジアミン・アルシアンブルー重染色（pH 3.0）（以下HID-AB染色）を粘液癌症例14例に施行し，Sialomucin，Sulfomucinの発現形式と粘液内細胞分布の関係を比較した．

なお，本論文中の専門用語は大腸癌取扱い規約第4版[3]に従い，統計学的有意差はχ^2検定を用い，また，予後の検定にはKaplan-Meier法を用いた．

成　績

① 対象

pm以上の高・中分化腺癌症例は493例，粘液癌症例は28例で，そのうちFX型は14例，FL型は11例で中間型は3例であった．男女比は高・中分化腺癌症例では1.1対1であったのに対し，粘液癌症例では2.5対1と男性が多かった（$p<0.05$）．平均年齢は高・中分化腺癌症例が60.0歳，粘液癌症例が56.1歳と粘液癌症例で約4歳若かったが有意差はなかった．FL型はFX型に比べて男女比はほぼ同率であったが，平均年齢は約5歳若かった（**Table 1**）．

② 腫瘍占居部位

腫瘍の主たる局在部位は，高・中分化腺癌，粘液癌共に直腸が約半数を占めた．左右の結腸を比較すると，右側結腸には粘液癌は9例（32.1％）と高・中分化腺癌の89例（18.1％）に比較して明らかな局在の差が認められた（$p<0.05$）．FX型とFL型との比較ではFX

＜1992年10月7日受理＞別刷請求先：三枝奈芳紀
〒292　木更津市桜井1010　君津中央病院外科

Fig. 1 Left : Fixed type of mucinous carcinoma (H & E×50) Tumor cells were fixed to the wall of the mucous nodule. Center : Floating type of mucinous carcinoma (H & E×50) Tumor cells were floating in the mucous nodule. Right : Mixed type of mucinous carcinoma (H & E×50)

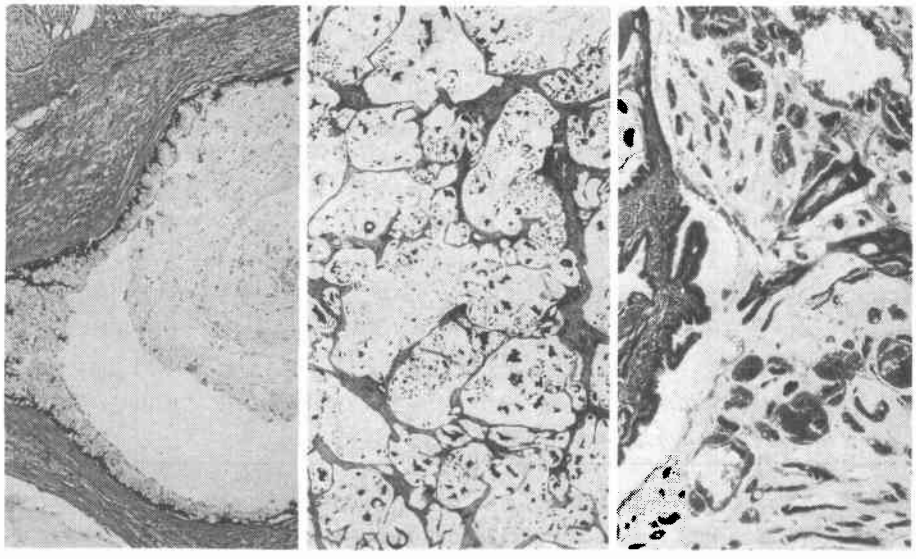

Table 1 Sex and avarage age of the patients

	n	male	female	age
Well・Mod	493	205	188 ※	60.0
Muc	28	20	8 ※	56.1
F X	14	10	4	57.9
F L	11	8	3	52.5
M X	3	2	1	61.7

Well・Mod : well or moderately differentiated adenocarcinoma
Muc : mucinous carcinoma
F X : Fixed type
F L : Floating type
M X : Mixed type
※ : $p < 0.05$

Table 2 Location of cancer

	right colon (CAT)	left colon (DS)	rectum (R・P)	unknown	total
Well・Mod	89 (18.1)	157 (31.8) *	241 (48.9)	6 (1.2)	493 (100)
Muc	9 (32.1)	5 (17.9)	14 (50)	0	28 (100)
F X	6 (42.9)	3 (21.4)	5 (35.7)	0	14 (100)
F L	2 (18.2)	2 (18.2)	7 (63.6)	0	11 (100)
M X	1 (33.3)	0	2 (66.7)	0	3 (100)

* : $P < 0.05$　( ) : %

Table 3 Macroscopic type of cancer

	1	2	3	4	5	unknown	total
Well・Mod	45 (9.1)	382 (77.5)	42 (8.5)	1 (0.2)	4 (0.8)	19 (3.9)	493 (100)
Muc	1 (3.6)	19 (67.9)	3 (10.7)	1 (3.6)	4 (14.3)	0	28 (100)
F X	0	12 (85.7)	0	0	2 (14.3)	0	14 (100)
F L	0	6 (54.5)	2 (18.2)	1 (9.1)	2 (18.2)	0	11 (100)
M X	1 (33.3)	1 (33.3)	1 (33.3)	0	0	0	3 (100)

( ) : %

型はより右側結腸に局在する割合が高く，FL型では逆に直腸の割合が高かった（**Table 2**）.

③ 肉眼型

肉眼型分類では粘液癌症例全体では高・中分化腺癌に比較して1型，2型が少なく，3型，4型，5型がやや多い傾向が認められたが，この浸潤型や特殊型はほとんどがFL型症例に含まれ，FX症例は12例（85.7%）が2型であった（**Table 3**）.

④ 壁深達度

壁深達度は粘液癌症例の6割がs（a_2）以上であり，

Table 4　Depth of cancer invasion

	pm	ss(a_1)	s(a_2)	si(ai)	unknown	total
Well・Mod	81 (16.4)	194 (39.4)	180 (36.5)	30 (6.1)	8 (1.6)	493 (100)
Muc	2 (7.1)	9 (32.1)	15 (53.6)	2 (7.1)	0	28 (100)
FX	1 (7.1)	6 (42.9)	6 (42.9)	1 (7.1)	0	14 (100)
FL	1 (9.1)	3 (27.3)	7 (63.6)	0	0	11 (100)
MX	0	0	2 (66.7)	1 (33.3)	0	3 (100)

( ): %

Table 5　Extent of lymph node metastasis

	n_0	n_1	n_2	n_3	n_4	unknown	total
Well・Mod	285 (57.8)	121 (24.5)	59 (12.0)	14 (2.8)	8 (1.6)	6 (1.2)	493 (100)
Muc	12 (42.9)	11 (39.3)	2 (7.1)	0	2 (7.1)	1 (3.6)	28 (100)
FX	8 (57.1)	5 (35.7)	0	0	0	1 (7.1)	14 (100)
FL	3 (27.3)	5 (45.5)	2 (18.2)	0	1 (9.1)	0	11 (100)
MX	1 (33.3)	1 (33.3)	0	0	1 (33.3)	0	3 (100)

( ): %

Table 6　Extent of lymph vessel invasion

	ly_0	ly_1	ly_2	ly_3	unknown	total
Well・Mod	88 (17.8)	173 (35.1)	195 (39.6)	32 (6.5)	5 (1.0)	493 (100)
Muc	4 (14.3)	7 (25)	11 (39.3)	2 (7.1)	4 (14.3)	28 (100)
FX	2 (14.3)	4 (28.6)	5 (35.7)	0	3 (21.4)	14 (100)
FL	2 (18.2)	3 (27.3)	3 (27.3)	2 (18.2)	1 (9.1)	11 (100)
MX	0	0	3 (100)	0	0	3 (100)

( ): %

有意差は認められないものの全体に粘液癌症例で深い傾向にあった．また，FL 型は 6 割以上が s (a_2) であり，FX 型に比べ進行症例が多かった（**Table 4**）．

⑤ リンパ節転移

粘液癌症例はリンパ節転移症例が15例（53.6%）と過半数を占めていた．FL 型症例では有意差は認められないもののリンパ節転移陽性が 7 割以上と高率であった（**Table 5**）．

⑥ リンパ管侵襲

リンパ管侵襲は粘液癌症例と高・中分化腺癌症例との間でも，また FX 型と FL 型との間でも大きな差は

Table 7　Extent of vein invasion

	v_0	v_1	v_2	v_3	unknouwn	total
Well・Mod	175 (35.5)	192 (38.9)	89 (18.1)	28 (5.7)	9 (1.8)	493 (100)
Muc	12 (42.9)	7 (25)	5 (17.9)	0	4 (14.3)	28 (100)
FX	7 (50)	3 (21.4)	1 (7.1)	0	3 (21.4)	14 (100)
FL	4 (36.4)	3 (27.3)	3 (27.3)	0	1 (9.1)	11 (100)
MX	1 (33.3)	1 (33.3)	1 (33.3)	0	0	3 (100)

( ): %

Table 8　Peritoneal dissemination and liver metastasis

	P (+)	H (+)
Well・Mod	20 (4.1)	56 (11.3)
Muc	3 (10)	3 (10)
FX	0	2 (15.4)
FL	3 (30)	0
MX	0	1 (14.3)

P : peritoneal dissemination
H : hepatic metastasis

( ): %

なかった（**Table 6**）．

⑦ 静脈侵襲

静脈侵襲陽性例は粘液癌で12例（42.9%），高・中分化腺癌で309例（62.7%）と高・中分化腺癌症例で高率であった．FL 型では 6 割以上に静脈侵襲が認められ，FX 型に比べて多い傾向にあった．しかし，いずれも有意差は認められなかった（**Table 7**）．

⑧ 腹膜播種と肝転移

粘液癌症例全体では高・中分化腺癌症例に比べて肝転移はほぼ同率であったが，腹膜播種は10%と多い傾向にあった．FX 型と FL 型を比較すると FX 型では肝転移のみで腹膜播種は存在せず，逆に FL 型では腹膜播種のみであり，有意差は認められないものの浸潤転移様式に違いが認められた（**Table 8**）．

⑨ 予後

粘液癌全体の 5 年生存率は63.6%であり，一方，全大腸癌の 5 年生存率は結腸癌で81.7%，直腸癌で62.6%と粘液癌は直腸癌に近い値を示している．しかし，いずれとも有意差は認められなかった．FX 型と FL 型を比較すると，FX 型では検索可能であった症例

に関しては観察期間中（平均観察期間4年1か月）に癌死した症例は認められず，FL型に比べて5年生存率は有意に良好であった($p<0.001$)（**Fig. 2**）．また，中間型は症例数が少ないこともあり，各病理学的因子において特別な特徴は認められなかった．

⑩ HID-AB染色

粘液癌症例中FX型7例，FL型7例に対しHID-AB染色を行い，その標本上で2/3以上を占める粘液性状によりSulfomucin優位型かSialomucin優位型かを判定した(**Fig. 3**)．その結果FX型ではSulfomucin優位の症例が7例中4例（57.1%）とやや多く，逆にFL型ではSialomucin優位の症例が7例中6例(85.7%)と有意差はないものの発現様式に差が認められた（**Table 9**）．

Fig. 2　Prognosis of mucinous carcinoma

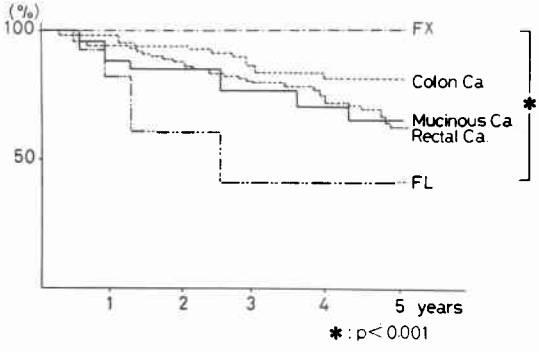

Table 9　Relationship between histological type and mucin type

	SU	SI	mixed
FX	4	1	2
FL	1	6	0

SU : Sulfomucin predominant type
SI : Sialomucin predominant type

考　察

いわゆる「粘液」とは生化学的にはポリペプチドの芯に少数の糖からなる側鎖が多数結合した高分子の糖蛋白であり，消化管の内腔のあらゆる部位に存在し，粘膜の潤滑や防御の役割を担っている[4]．また，正常の粘膜細胞から分泌される粘液と悪性化した細胞から分泌される粘液との間にさまざまな違いが認められることが組織化学的に証明されている[5]．

大腸癌における粘液結節（mucous nodule or mucous lake）はこうした粘液が腫瘍内に多量に貯留し，さらに癌細胞がその中に浮遊するか，あるいはその辺縁に存在するような特異な組織像を呈するものを指す．「大腸癌取扱い規約」[3]ではこうした組織像が標本上で50%以上を示す場合を粘液癌と定義しており，今回著者らもこれに従った．

粘液癌の頻度は諸家の報告によると大腸癌全体の3.5%から11.4%を占め[1)6)~8)10)]，また通常の大腸癌で

Fig. 3　Left : Sulfomucin predominant type, Right : Sialomucin predominant type

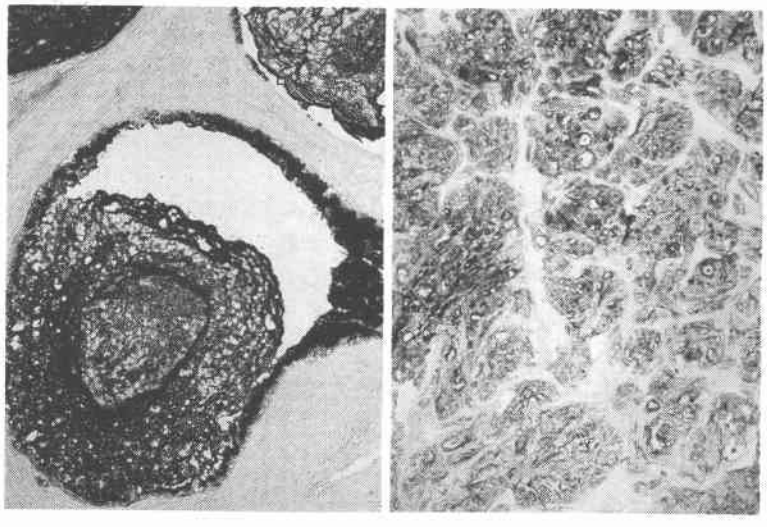

多く認められる高・中分化腺癌といった分化型の腺癌に比べて女性や若年者に多く[1)6)~8)10)]，右側結腸に比較的多いとされている[1)7)8)10)]．さらに，進行症例が多く[1)7)8)]，リンパ節転移も高率で[1)6)8)]，腹膜播種も多いと報告されている[1)7)8)10)]．自験例では男性に多く認められた以外は諸家の報告する特徴とほぼ合致していた．

粘液癌の予後は高・中分化腺癌に比較して不良とする報告が多いが，その理由として，Trimpi[9)]は粘液塊が組織間隙を開き癌細胞の広がりを容易にする可能性を述べ，また能見ら[10)]は粘液が癌細胞と免疫担当細胞との間に介在し，局所の免疫学的宿主抵抗性を減弱させるためであると述べている[10)]．しかし予後に関しては高・中分化腺癌との間に有意差はないとする報告もあり[9)]，一定の見解はない．このことから，粘液癌をいくつかの亜型の集合体であるとの考えにより，丸山ら[11)]はMuconodular型とPapillotubular型に，弥政ら[12)]は高分化型と低分化型とに分類し検討している．今回，著者らは能見らの説を参考に粘液結節内における癌細胞の分布のみに着目し，癌細胞と免疫担当細胞との接触の可能性の高いFX型と低いFL型に分類した．その臨床病理学的特徴や予後から判断すると，FX型は高・中分化腺癌に近い性質を有すると考えられ，FL型とは明らかに異なった性質を有すると考えられた．

HID-AB染色は，粘液糖残基の末端の酸性度を検出する染色法であるが，大腸粘膜における粘液はその解剖学的部位により差が認められ，また粘膜の悪性化により染色性の変化が認められるとの報告もある[13)]．今回著者らは腫瘍内に粘液を大量に含む粘液癌がこの方法によりどのような反応を示すかを観察してみた．この結果，FX型はSulfomucin，FL型はSialomucinを優位に産生するという傾向が認められた．まだ症例も少なくその意味づけを論ずるわけにはいかないが，FX型とFL型とは異なった粘液を産生する傾向があることは興味深い．さらにこのことから術前に粘液の生化学性状を検索することは，その腫瘍の特徴を知るうえで参考となりうると考えられた．今後症例を増やして検討していきたい．

粘液癌に対する治療法は，現時点では術前照射療法も無効であり，予後向上のためには手術で十分な切除・郭清をする以外にはないと考えられる．しかし，腹膜播種を来しやすいこともあり，進行癌症例に対しては困難が伴う．そのためには早期発見が重要であるが，当教室においては過去に直腸指診により触れた結節性隆起に対し穿刺吸引を行い，吸引された粘液の細胞診により粘液癌を診断した経験を持つ．直腸の結節性隆起に対して試みるべき方法であると考える．

文　献

1) 山口俊昌，裏川公章，植松　清ほか：大腸粘液癌の臨床病理学的検討．日本大腸肛門病会誌　43：1325—1328，1990
2) 谷山新次：経直腸的超音波断層法による直腸癌術前照射の効果判定．日外会誌　92：133—143，1991
3) 大腸癌研究会編：臨床，病理．大腸癌取扱い規約．改訂第4版，金原出版，東京，1986
4) Allen A, Hoskins LC: Colonic mucus in health and disease. Edited by Kirsner JB, Shoter RG. Disease of the colon, rectum and anal canal. Williams & Wilkins, Baltimore, 1988, p65—94
5) 小田奈芳紀：大腸腺腫，癌におけるレクチン結合部位の検討．日外会誌　92：672—680，1991
6) 鈴木章一，関根　毅，須田雍夫：大腸粘液癌の臨床病理学的検討．日消外会誌　22：2666—2670，1989
7) 佐々木一晃，筒井　完，秋山守文ほか：大腸粘液癌の検討．日消外会誌　22：814—818，1989
8) 奥野　宥，池原照幸，長山正義ほか：大腸粘液癌の臨床病理学的特徴．日臨外医会誌　48：609—614，1987
9) Trimpi HD, Bacon HE: Mucoid carcinoma of the rectum: Cancer 4：597—609，1951
10) 能見伸八郎，田中承男，井口公雄ほか：大腸粘液癌の検討．日消外会誌　15：1376—1380，1982
11) 丸山道生，森　武生，高橋　孝ほか：大腸粘液癌の臨床病理学的検討．消外　12：1593—1597，1989
12) 弥政晋輔，廣田映吾，板橋正幸ほか：大腸粘液癌の臨床病理学的検討．日消外会誌　21：75—81，1988
13) 勝山　努，小野謙三：大腸粘膜における粘液産生．医のあゆみ　122：311—322，1982

Clinicopathological Study of Mucinous Carcinoma of the Colon and Rectum

Naoki Saigusa, Hiromi Sarashina, Norio Saitoh, Masao Numomura,
Hajime Nakayama and Nobuyuki Nakajima
First Department of Surgery, Chiba University School of Medicine

Clinicopathological features of 28 cases of mucinous carcinomas of the large intestine were compared with those of 493 cases of well or moderately differentiated adenocarcinoma as a control. Mucinous carcinoma was more common in males and young people. Mucinous carcinoma had a greater likelihood of location in the right colon, deep invasion through the bowel wall, and lymph node metastasis than the control. Eleven cases of the floating type of mucinous carcinoma showed a greater likelihood of occurrence in young people, location in the rectum, invasive or special type, deep invasion, lymph node metastasis, venous invasion, peritoneal dissemination and poor prognosis than 14 cases of the fixed type. With the HID-AB staining method, 57.1% of the fixed type were the sulfomucin-predominant type and 85.7% of the floating type were the sialomucin-predominant type.

Reprint requests: Naoki Saigusa Surgical Department, Kimitsu Chuo Hospital
1010 Sakurai, Kisarazu-shi, 292 JAPAN