日消外会誌　26（3）：859～863，1993年

症例報告

著明なリンパ球浸潤を伴った食道大細胞性未分化癌の1例

国立がんセンター研究所第1病理
森本　卓　板橋　正幸　廣田　映五
国立がんセンター中央病院外科，同　内科*，同　放射線診断部**
渡辺　寛　加藤　抱一　日月　裕司
山口　肇*　石川　勉**
ミドリ病院外科
佐伯　啓三

膵頭部のリンパ節転移巣が先に切除された食道のリンパ球の著明な浸潤を伴う大細胞性未分化癌のまれな1例を報告する．症例は56歳の男性で，検診にて膵頭部腫瘍を指摘され膵頭十二指腸切除を受けたが，組織所見は未分化癌のリンパ節転移であり，同時に早期胃癌（印環細胞癌）を合併していた．この時の全身検索では原発は不明であったが，術後9か月後，食道に粘膜下腫瘍様病変が指摘され生検の結果未分化癌と診断され，同時に表在性の中分化型扁平上皮癌も併存していた食道多発癌であった．食道亜全摘術を行った．切除標本では著明なT-cell主体のリンパ球浸潤を伴う大細胞性未分化癌であった．食道未分化癌の報告例はその多くがリンパ球浸潤を伴わない小細胞性未分化癌である．低分化癌へのリンパ球浸潤は乳腺，食道や胃での報告例がある．また本症例は食道胃重視，食道多発癌であるうえ，食道では極めてまれなリンパ球浸潤を伴う大細胞性未分化癌の症例であった．

Key words: large cell type undifferentiated carcinoma of the esophagus, undifferentiated carcinoma with lymphoid stroma, multiple primary carcinoma of the esophagus

はじめに

食道原発の未分化癌は比較的まれでありその過半数は小細胞型でリンパ球浸潤を伴わず，予後は極めて不良とされている[1)2)]．胃，乳腺においてみられる高度のリンパ球浸潤を伴う未分化癌はやはりまれであるが，一般に予後は良好であるといわれている[3)4)]．今回乳腺における髄様癌と同様に，著明なリンパ球浸潤を伴った大細胞型の未分化癌像を示すきわめてまれな食道癌症例を経験したので報告する．また本症例は腹腔内転移リンパ節が，最初に発見切除され，その9か月後に食道原発巣が見つかり2年後に切除されたまれな症例である．

症　例

患者：56歳，男性

主訴：なし．

既往歴：50歳，肝炎

家族歴：特記すべき事なし．

飲酒歴：1～2合/日35年間

喫煙歴：10本/日35年間

現病歴：1987年12月，健康診断の際の腹部超音波検査にて膵頭部に腫瘤を指摘され，近医にて精査の後，膵頭部癌と診断され，1988年2月膵頭十二指腸切除術を施行された．しかし組織診断はリンパ節への転移性腫瘍で膵には腫瘍は見られなかった．また，切除胃の幽門前庭部に大きさ4mmの印環細胞癌が発見されたが，転移リンパ節の組織型とは異なっていた．この時の全身検索では他に病変は認められなかった．術後経過観察中1988年11月上部消化管造影にて胸部食道に粘膜下腫瘤様病変が発見されて，食道内視鏡が施行され生検が行われたが悪性所見は認められなかった．89年4月同病変の大きさは内視鏡的に不変であったが，89年10月には大きさが増大し中心部に陥凹が見られ生検にて未分化癌と診断され当院に紹介された．

入院時現症：右季肋部に肝を2横指触知．

入院時検査成績：肝障害とCarbohydrate antigen

＜1992年11月11日受理＞別刷請求先：森本　卓
〒553　大阪市福島区福島1－1－50　大阪大学医学部第2外科

Fig. 1 Esophagograms of the patient which show a protruding lesion with central depression at the lower esophagus. The surface of the protrusion is smooth and the margin of the central depression is irregular.

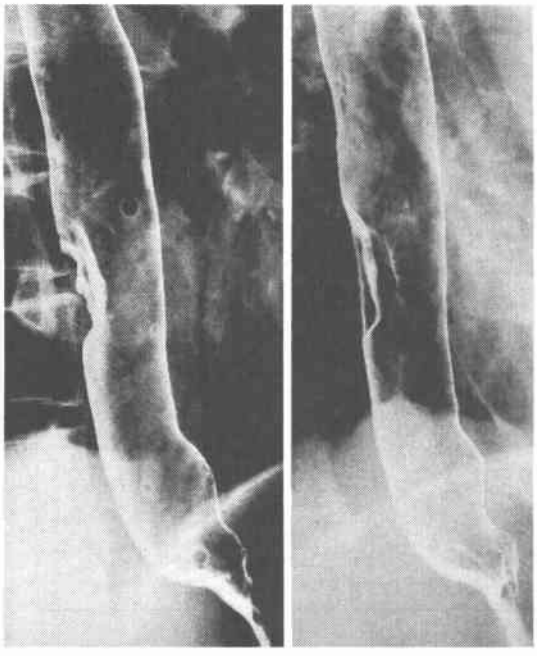

19-9（CA19-9）43U/ml（正常値37U/ml以下），Squamous cell carcinoma antigen（SCC）1.8ng/ml（正常値1.5ng/ml以下）と軽度上昇を認めた．心肺機能，腎機能などその他の検査値は正常であった．

食道造影：胸部下部食道（Ei）（食道疾患研究会分類[5]，以後の記載はこの分類による）に中心陥凹を伴った3.0×1.8cm大の隆起性病変があり，隆起の表面は平滑であるが中心の陥凹性変化が不整であることより粘膜下浸潤を主体とする上皮性の進行癌と診断された（**Fig. 1**）．

食道内視鏡：切歯列より30cm右後壁に中心に陥凹を伴った3.0×2.0cm大の隆起性病変がみられ，隆起部分の粘膜には異常が見られず，粘膜下腫瘍の様相を呈していた．中心部陥凹の辺縁は不整形で粘膜下に主座をおく上皮性腫瘍，特に未分化癌が疑われた（**Fig. 2**）．また，同26cmに長径約1.0cm大のヨード不染域があり，平坦で陥凹や隆起は認められず表在癌0～IIb型が疑われた．

食道超音波内視鏡：Im右後壁粘膜下層に1/3周性の粘膜下腫瘍様腫瘤を認めた．

Fig. 2 Esophagoscopic picture of a protruding lesion with a central depression. The surface of the protrusion is covered with normal esophageal mucosa. The margin of the central depression is irregular.

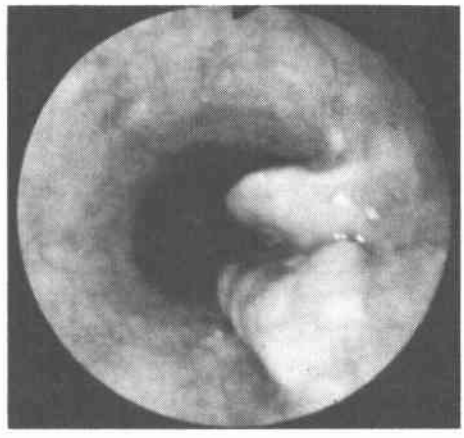

頸胸腹部CT検査：肝内胆管の拡張と25×16mmの傍大動脈リンパ節腫大がみられた．他には腫大したリンパ節は認められなかった．

術前生検病理診断：食道隆起部分の陥凹辺縁から生検された標本には著明な炎症性細胞浸潤を伴った大型細胞の未分化癌が，平坦なヨード不染域からは中分化型扁平上皮癌が得られた．前医で切除された膵頭部周囲のリンパ節病変は借用標本と照らし合わせた結果，食道原発の未分化癌の転移と考えられた．その時点では，画像上とらえられているリンパ節に明らかな転移があるとはいえず病変が食道に限局していること，隆起病変の増大により将来通過障害をきたす可能性が大きいことより手術適応とし，肝障害の改善を待って手術を施行した．

手術所見：1989年12月4日右開胸開腹食道亜全摘残胃全摘，胸部腹部の2領域郭清，胸骨前右結腸再建を行った．術前指摘されていた傍大動脈リンパ節は，迅速診断にて転移癌陰性であった．食道癌取扱い規約[5]によると$N_0A_0Pl_0$であった．

術後経過：術後14日目に腹腔内回腸結腸縫合不全に対して再吻合術を行った．その後良好に経過し，1992年4月1日現在（術後2年4か月）再発なく生存中である．

切除標本：中部食道に中心陥凹を伴った山田I～II型の立ち上がりを有する大きさ28×17mm大の上皮下腫瘤様隆起（0～I sep）が見られ，隆起部分の粘膜は正

Fig. 3 A fresh surgical specimen which showed a protruding lesion with a central depression (arrows) and a slightly depressed lesion with irregular margin (arrow head).

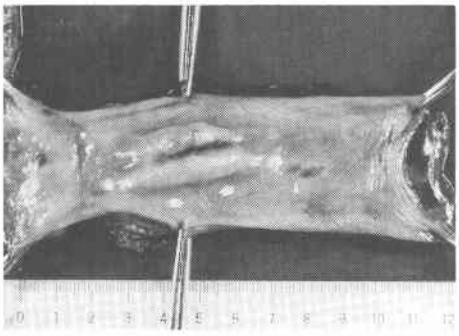

Fig. 4 Scanning power view of a cross cut section of the protruding lesion. This shows an expansively growing tumor in the submucosa which is covered with normal mucosa.

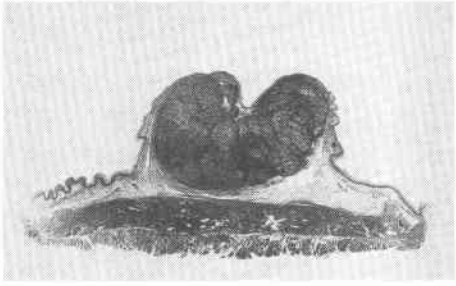

Fig. 5 A microphotograph of the esophageal protruding lesion, showing undifferentiated carcinoma with lymphoid stroma. (Hematoxylin and eosin〔H.E.〕×200)

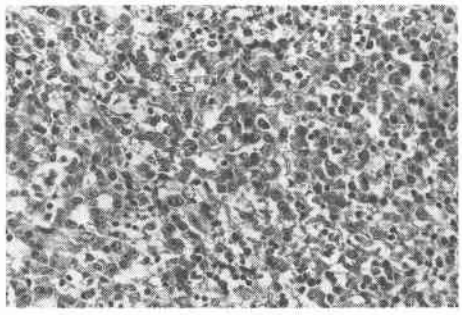

Fig. 6 A microphotograph of 0-IIc type lesion (superficial and slightly depressed) of the esophagus. showing moderately differentiated squamous cell carcinoma which is limited to the mucosal layer. (H.E. ×100)

色調でびらんなどは見られなかった(**Fig. 3** 矢印). またその口側に辺縁不正形の8×3mm 大の浅い陥凹病変が見られ0～IIc 型の表在癌と判断された (**Fig. 3** 矢印頭).

病理組織所見：食道の隆起性病変の割面では境界明瞭で膨張性に発育している腫瘍性病変が粘膜固有層から粘膜下層に限局して見られ表面は正常な角化上皮に覆われていた(**Fig. 4**). 腫瘍は大型類円形の異型核をもち，不整形の比較的乏しい胞体を有する腫瘍細胞の胞巣状，短索状あるいは個々ばらばらな増殖と，これらの腫瘍細胞とよく混在するリンパ球の顕著な浸潤からなっていた. 腫瘍細胞の核の大小不同もみられ，核小体は一般に明瞭で，多数の核分裂像がみられた. これらの腫瘍細胞は管腔形成を示さず，角化や細胞間橋などの扁平上皮への分化も示していなかった. ロゼット形成など神経内分泌系細胞への分化も見られなかった (**Fig. 5**). さらにこの病変の口側1.3cm の大きさ0.8×0.3cm 大の浅い陥凹性病変部分には深達度 mm の中分化型扁平上皮癌を認めた. 2 者の間に連続性はみられなかった(**Fig. 6**). 同時に切除された34個のリンパ節には転移はみられなかった. 前医より借用した膵頭部周囲（総肝動脈近傍）の切除標本には大きさ4.0×2.0cm および3.5×2.4cm と腫大したリンパ節が認められ，いずれもほとんどが腫瘍により置換されていた. 腫瘍細胞は cell-to-cell の結合を示し上皮系とみなされるが，腺や扁平上皮への明らかな分化を示さず壊死や腫瘍巣内リンパ球浸潤が目立った(**Fig. 7**). また，膵頭部，十二指腸には異常所見はみられなかった. 膵頭部と同時に切除された胃の幽門部後壁に大きさ4×4mm 深達度 m の IIb 型早期胃癌が発見され組織型は印環細胞癌であった.

特殊染色および免疫組織化学的染色：フォルマリン固定のパラフィン切片を用い ABC 法 (Actin-biotin-

Fig. 7 A microphotograph of the lymph node along the common hepatic artery which was removed in the former operation. This shows metastatic undifferentiated carcinoma with lymphocyte infiltration therein. (H.E. ×200)

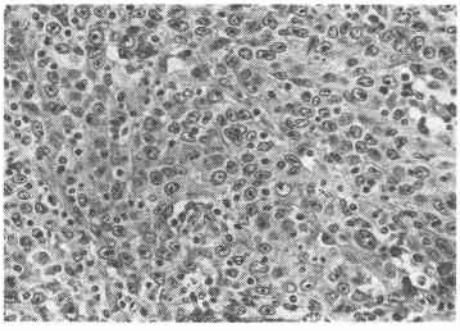

Fig. 8 A microphatograph of immunohistochemical reaction of the esophageal protruding tumor. Positive reaction to antikeratin antibody is seen in the tumor cells. Fig. 6. (×200)

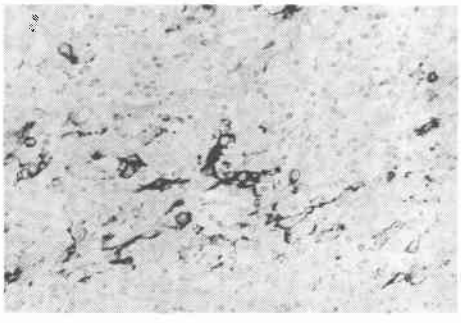

peroxidase complex) にて免疫組織化学染色を行った．腫瘍細胞は抗ケラチン抗体 (DAKOPATS 社) (Immunotec 社)，Epithelial membranous antigen (DAKOPATS 社，以下 EMA と略記)，ビメンチン (DAKOPATS 社) に陽性反応を示し (**Fig. 8**)，上皮性の未分化な腫瘍であることが示唆された．浸潤リンパ球は T 細胞マーカーである UCHL-1(DAKOPATS 社) に強陽性，B 細胞マーカーである L26 (DAKOPATS 社)にも多くの細胞が陽性反応を示し，他 κ (2+)，λ (2+)，IgA (+)，IgM (+)，IgG (+) と Heteroclonous な反応を示した．H.E. 像も併せて腫瘍内のリンパ球系細胞は反応性のものと考えた．

考　察

食道の腫瘍については，初回手術時に見られた胃癌は組織型が印環細胞癌であり総肝動脈周囲のリンパ節に見られた組織像とな異なっていること，また粘膜内に限局した早期癌で第1群リンパ節に転移を認めないことなどより，胃癌からの転移は考えにくい．食道腫瘍の組織像は総肝動脈周囲のリンパ節とほぼ同一であること，腫瘍が上皮性であることからリンパ節原発は考えにくいこと，検索し得た範囲においては他に病巣が見られないことより，食道原発腫瘍と考えられる．

食道未分化癌とは細胞間橋，角化傾向，明らかな粘液産生や腺腔形成など組織学的に扁平上皮や腺細胞への分化傾向のみられない上皮性腫瘍と定義されているが[6]その頻度は全国食道癌登録調査報告[1]によると約1.0%である．食道未分化癌には，小型細胞からなるものと大型で多形性に富む細胞から成り立っているものとがある[7]．本邦の報告例は，oat cell carcinoma 等に亜分類された小細胞性未分化癌が大多数を占め[2)8)9)]，本症例のような大細胞型の報告例はほとんど見られない．その発生母地などについて多くの説があるが，腫瘍細胞が免疫組織学的染色によりケラチンと EMA の両者に陽性であることから上皮性であると考えられるが，同時にビメンチンにも陽性であることより未分化な上皮性腫瘍であると考えられる．

癌巣への著明なリンパ球浸潤は乳腺の髄様癌ではよくみられ[3]，また胃癌においても報告例があり[4)10)]，組織型は大部分が低分化型腺癌か未分化癌である．胃癌の場合の形態的特徴は潰瘍限局型または IIa+IIc 型が多く，潰瘍は浅く平坦で周囲は膨隆している．割面では境界明瞭な expansive growth を示し，粘膜下腫瘤を思わせるといわれており[11)12)]，食道癌においても同様の形態をとるといわれている[13]．本例の肉眼形態もこれらによく似ている．食道においては低分化型扁平上皮癌に著明なリンパ球浸潤を伴った報告例はあるが[14)~16)]，一般に未分化癌は間質反応をほとんど伴わずに髄様性発育するといわれており[6]，本症例は極めてまれといえる．

リンパ球浸潤の程度と予後の関係について，腫瘍内の浸潤リンパ球は癌に対する防御反応と考えられ，胃癌[4)17)]，大腸癌[18]においては浸潤が高度である症例は予後はよいといわれており，食道癌でも同じことがいわれている[19]．また食道未分化癌は予後が非常に悪いとされている．本症例は，未分化癌で予後が悪いという一面と著明なリンパ球浸潤があり予後がよいという互いに矛盾した面を合わせ持っている．本症例では食道切除後2年4か月，リンパ節切除後4年2か月後再発なく健在である．通常の食道癌の再発死亡が約2年半であること[1]を考えると，本症例は予後が良好である

と期待できる.

文　献

1) 食道疾患研究会, 国立がんセンター：全国食道癌登録調査報告第10号. 1990
2) 板橋正幸, 石津谷義昭, 廣田映五：食道未分化癌とLeu-7免疫組織化学活性. Oncologia 16：130—133, 1986
3) 坂元吾偉：乳腺腫瘍病理アトラス. 篠原出版, 東京, 1987, p56—57
4) Watanabe H, Enjoji M, Imai T: Gastric carcinoma with lymphoid stroma. Its morphologic characteristics and prognostic correlations. Cancer 38：232—243, 1976
5) 食道疾患研究会：食道癌取扱い規約. 第8版, 金原出版, 東京, 1992
6) 井手博子, 遠藤光夫：食道腫瘍の臨床病理. 医学書院, 東京, 1984, p46
7) 笹野信昭, 佐藤栄一：3食道癌, A. ヒト, 太田邦夫, 山本　正, 杉村　隆ほか編. 癌の科学4巻. 南江堂, 東京, 1979, p70—86
8) 今村　博, 馬場政道, 田辺　元：食道未分化癌の3例. 日臨外医会誌 44：1223—1228, 1989
9) 渡辺　寛, 唐沢和夫, 岡田慶夫ほか：食道に原発したカルチノイドおよび燕麦細胞癌. 癌の臨 20：181—190, 1974
10) 中里　浩, 岡村正造, 清水　宏ほか：著明なリンパ球浸潤を伴う進行性胃癌の1例. 胃と腸 17：91—96, 1982
11) 佐藤英伸, 五十嵐勤, 角田俊平ほか：sm浸潤部に著明なリンパ組織の増生をみたIIc型早期胃癌の1例. 胃と腸 13：675—680, 1978
12) 岡村正造, 山本義樹, 浅井俊夫ほか：約3年間の経過を観察できたlymphoid stromaを伴う早期胃癌の1例. Gastroenterol Endosc 28：110—115, 1986
13) 渡辺　寛, 加藤抱一, 平田克治ほか：粘膜下に浸潤がとどまっている食道癌（sm食道癌）の発育形態と予後に関する検討. 消外 5：1215—1219, 1982
14) 天野　洋, 船曳孝彦, 落合正宏ほか：リンパ球浸潤を伴い組織CEA陽性を示した早期食道癌の1例. Gastroenterol Endosc 30：395—400, 1988
15) Mori M, Matsuda H, Kuwano H et al: Oesophageal squamous cell carcinoma with lymphoid stroma. Virchows Archiv [A] 415：473—479, 1989
16) 水谷郷一, 幕内博康, 町村貴郎ほか：リンパ球浸潤を伴う髄様癌の像を呈した食道低分化型扁平上皮癌の1例. 日消外会誌 24：1033—1036, 1991
17) 加辺純雄, 大森幸夫, 本田一郎ほか：胃癌主病巣における細胞性間質反応. 日癌治療会誌 18：666—672, 1983
18) 八田昌樹, 泉本源太郎, 久保隆一ほか：癌の病理組織学的性状と組織反応からみた大腸癌のリンパ節転移に関する研究. 日本大腸肛門会誌 40：1—7, 1987
19) 塩崎　均, 水谷澄夫, 岡川和宏ほか：食道癌の癌先進部におけるリンパ球浸潤の臨床的検討. 日消外会誌 16：1615—1621, 1983

Esophageal Undifferentiated Carcinoma with Lymphoid Stroma

Takashi Morimoto[1], Masayuki Itabashi[1], Teruyuki Hirota[1], Hiroshi Watanabe[2], Hoichi Kato[2], Yuji Tachimori[2], Hajime Yamaguchi[3], Tsutomu Ishikawa[4] and Keizo Saeki[5]
Pathology Division, National Cancer Center Research Institute[1]
Department of Surgery,[2], Department of Internal Medicine[3], Department of Diagnostic Radiology[4], National Cancer Center Hospital
Department of Surgery, Midori Hospital[5]

A 56-year-old man had received pancreaticoduodenectomy for a tumor at the pancreas head that was revealed at a mass screening examination. Histological examination, however, revealed metastatic undifferentiated carcinoma in the lymph node located in the parapancreatic head instead of pancreatic head cancer. Incidentally, IIc type early gastric carcinoma (signet ring cell type) was also found in the gastric antrum. The original site of the metastatic cancer was not found at that time. Nine months later, a submucosal tumor (SMT) like lesion of the esophagus was found. He underwent esophagectomy, and histological examination of the surgical specimen revealed large cell type undifferentiated carcinoma with lymphoid stroma in the SMT-like lesion and another moderately differentiated squamous cell carcinoma closely oral to the SMT-like lesion. This undifferentiated carcinoma of the esophagus was regarded as the primary lesion of the metastatic cancer in the lymph node behind the pancreatic head. Most of the reported undifferentiated carcinomas of the esophagus are small cell type and without lymphoid stroma. The present case showed two separate esophageal carcinomas of different histological types and a gastric carcinoma. Most of the cells composing the lymphoid stroma were T-cells. The patients doing well without recurrent disease 28 months after the esophagectomy.

Reprint requests: Takashi Morimoto The Second Department of Surgery, Osaka University Medical School 1-1-50 Fukushima, Fukushima-ku Osaka, 553 JAPAN