日消外会誌　26（3）：864～868，1993年

胃平滑筋芽細胞腫の1例

神戸大学医学部第1外科，同　医療技術短期大学部*

佐溝　政広　　中村　　毅　　多淵　芳樹*　　川崎健太郎

浜辺　　豊　　加藤　道男　　斎藤　洋一

腹部腫瘤を主訴とした50歳の男性症例を経験した．肝左葉に浸潤した胃肉腫の診断で胃全摘術ならびに肝左葉外側区域切除を行った結果，組織学的には紡錘形および円形の腫瘍細胞が増殖し，核周囲に空胞化した細胞と，エオジン好性の胞体を有する上皮性細胞が巣状発育しており平滑筋芽細胞腫であった．同疾患はlow grade malignancyとされており，本例のような転移浸潤例の報告は少ない．悪性度の指標としてmitotic rate・腫瘍径・核DNA量・病悩期間などの報告が挙げられるが，mitotic rateに対して否定的な意見もあり，また，核DNA量に関しても自験例のごとく転移浸潤を伴った症例でもdiploidy patternを呈しており，それのみで確実な指標とはいい難い．悪性度の診断には各種の指標を総合的に判断する必要があると考えられ，また，可能な限り胃癌に準じた手術法を行うべきであると思われる．

Key words: leiomyoblastoma of the stomach, DNA ploidy pattern, malignant signs

はじめに

胃原発平滑筋芽細胞腫は比較的まれな腫瘍であり，1962年にStout[1]により，胃の筋原性腫瘍のうち，核周囲に透明帯のみられる特徴ある細胞形態を有するものに対し命名されて以来，本邦で文献的にはこれまで二百数十例が報告されている．その予後は良好なものが多いが，転移や再発の認められるものも散見されている．今回われわれは，リンパ節転移を伴い，肝左葉へ浸潤し予後不良であった胃原発平滑筋芽細胞腫を経験したので，その悪性度診断の指標を含めて若干の文献的考察を加え報告する．

症　例

患者：50歳，男性

主訴：腹部膨満感

既往歴：11歳時，急性虫垂炎

家族歴：特記すべきことなし．

現病歴：1989年9月頃より心窩部不快感を自覚するも放置していた．1990年5月初旬より腹部膨満感が出現し，6月下旬より腹部正中部に広がる鈍痛も自覚するようになり，近医受診し肝血管腫の疑いで当科を紹介され精査目的で入院となった．

入院時所見：体格，栄養は中等度で，貧血や黄疸はなかった．腹部所見では，上腹部より臍下部におよぶ柔らかい表面平滑で境界明瞭な腫瘤を触知した．

入院時血液検査成績：軽度の白血球増多以外は肝腎機能等すべて異常を認めなかった．腫瘍マーカーはいずれも正常範囲内であった（**Table 1**）．

腹部computed tomography（CT）検査：胃壁より連続した20×12cmの内部構造が不均一な腫瘍が存在し，肝臓との境界は不明瞭であった．また，これより尾側のスライスでは腫瘍は内部構造が均一の嚢胞様の所見を呈していた（**Fig. 1**）．

Magnetic resonanse imaging（MRI）検査：矢状断のT_2強調において，上半分は中等度の信号を持つ内部不均一，下半分は強度の信号を持つ内部均一な部分よ

Table 1　Laboratory data on admission

WBC	94×10^2 /mm³	BUN	16 mg/dl
RBC	455×10^4 /mm³	Cr	1.0 mg/dl
Hb	14.0 g/dl	T-bil	0.4 mg/dl
Ht	43.6 %	D-bil	0.1 mg/dl
Plat	30.5×10^4 /mm³	GOT	20 IU/l
CEA	3.7 ng/ml	GPT	9 IU/l
CA19-9	<7 U/ml	LDH	420 IU/l
SCC	<1.0 ng/ml	ChE	5.0 IU/ml
AFP	6.0 ng/ml	ALP	228 IU/l
TP	6.8 g/dl	Amy	116 IU/l
Alb	3.9 g/dl	ZTT	6.5 KU
A/G	1.34	TTT	0.4 KU

＜1992年9月9日受理＞別刷請求先：佐溝　政広
〒650　神戸市中央区楠町7－5－2　神戸大学医学部第1外科

Fig. 1 Abdominal CT scanning shows the low density area of about 20cm diameter which occured from the gastric wall. (a) And the lower part of it has homogenious contents. (b)

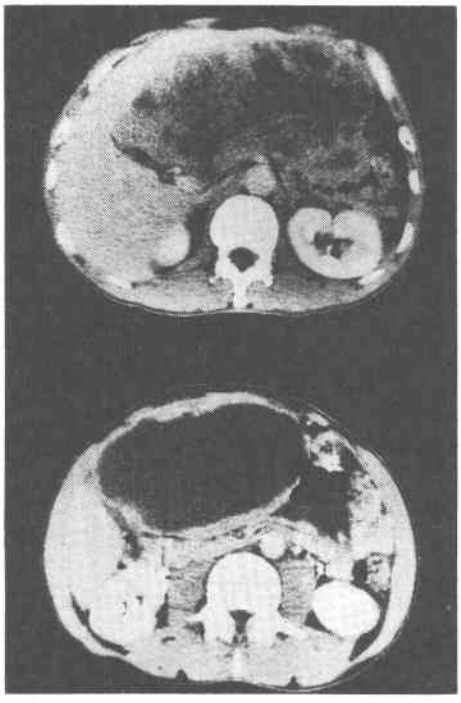

りなる長径20cm の腫瘍を認めた．下大静脈との境界は明らかで浸潤は認められなかった（**Fig. 2**）．

以上より，胃原発で肝臓へ直接浸潤した肉腫が疑われたため胃透視検査を施行した．

胃透視検査：立位充盈像で腹部の腫瘍に一致して小彎部から幽門前庭部にかけて外部よりの圧排所見を認め，腹臥位（第２斜位）では胃体上部前壁に類円形の比較的境界明瞭な陰影欠損像があり，その中央部に不正形のバリウムのたまりを認めた（**Fig. 3**）．

胃内視鏡検査：食道胃接合部直下の胃体部前壁に径約4cm の bridging fold を伴う粘膜下腫瘍があり，その中央には深い潰瘍を有していた．胃角部を中心として粘膜は正常だが伸展不良であり，胃外よりの圧迫が示唆された．

以上より胃原発の肉腫とし，手術を施行した．

手術所見：上腹部正中切開にて開腹．胃体上部より肝左葉にかけて一塊となった小児頭大の硬い腫瘤があり，これに連続して薄い被膜を有する小児頭大の血腫が存在していた（内容約2,000ml）．肝右葉に転移を認めず，腹水貯留・遠隔腹膜播種もなかった．胃全摘術・

Fig. 2 MRI reveals the longitudinal image of mass. The upper part of it shows unhomogenous intensity, but the lower part shows homogenous intensity.

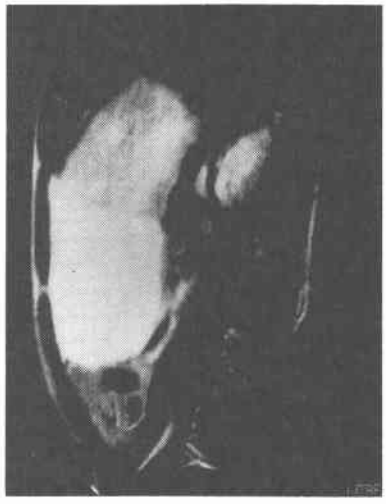

Fig. 3 Upper GI study shows an oval elevated lesion with central depression on the anterior wall of the upper part of stomach.

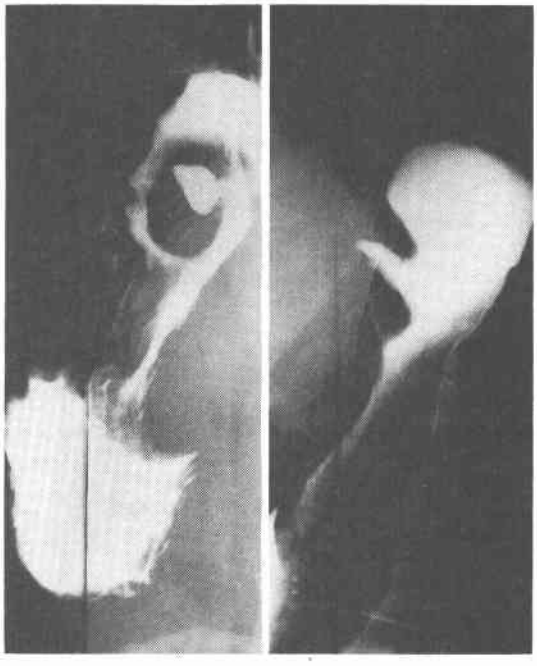

肝左葉外側区域切除術・膵脾合併切除術を施行し，胃癌に準じて R_2 のリンパ節郭清を行った．

C Ant，S_3 (liver)，N_2 (＋)，P_1，H_0，２型，OW

(−), AW (−), Stage IV, R_2, relative curative resection.

摘出標本：胃内腔は食道胃接合部直下の体上部前壁に，52×58mmの粘膜下腫瘍の形態を有する腫瘍性病変があり，その中央に17×11mmの深い潰瘍を伴って

Fig. 4 Macroscopic finding of the resected specimen shows extra-gastric cystic mass which invaded into the liver. (a) And intra-gastric elevated lesion with central ulcer. (b)

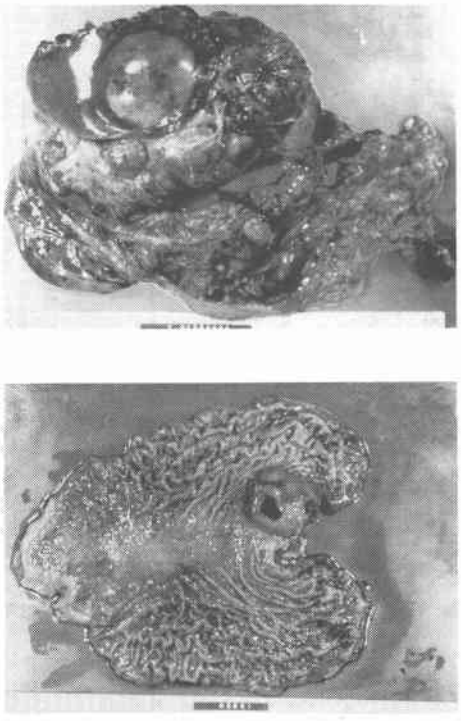

Fig. 5 Microscopic findings shows the proliferation of epithelial cells which have clear space around the nuclei and or eosinophilic cytoplasm. (HE stain, ×400)

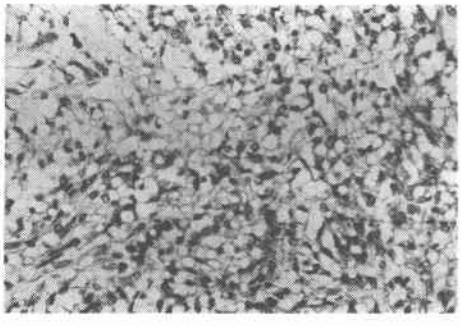

Fig. 6 DNA ploidy pattern

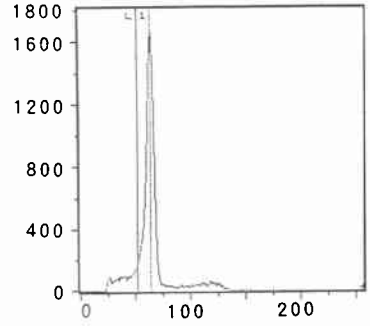

(a) primary lesion

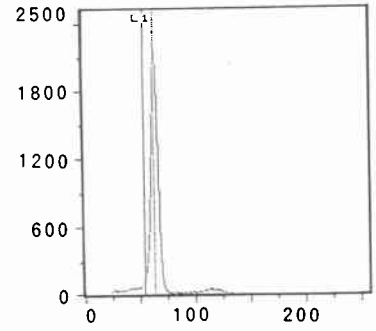

(b) the part invaded into the liver

いた．胃漿膜側へは19×23×15cmの大きさで胃外性に発育しており，肝左葉後面に広範囲にわたって直接浸潤していた．また，腫瘤尾側より薄い被膜を有する巨大な血腫が発生していた（**Fig. 4**）．

病理組織学的所見：胃腫瘍はHE染色では紡錘形および円形ないし楕円形の腫瘍細胞が増殖し，核周囲に空胞化した細胞と，エオジン好性の胞体を有する上皮性細胞が巣状発育しており平滑筋芽細胞腫を示していた(**Fig. 5**)．また，摘出したリンパ節のうち3と4dの組織内にも，転移病巣が認められた．今回，胃原発巣の分裂細胞数を測定したところ200倍率で1視野平均1.5であり，また，胃原発巣と肝浸潤部位の腫瘍組織のフローサイトメトリーを行ったところDNA indexは1.05でdiploidy patternであった（**Fig. 6**）．

術後経過良好にて，術後50日で退院となったが，その半年後に肝転移・腹膜播種にて再入院となり初回手術後269日目に死亡した．

考　察

胃原発の平滑筋芽細胞腫は1962年にStout[1]により，核周囲の透明帯のみられる細胞形態を有し，病理組織学的に明らかに区別できるものに対し命名されたもの

で，本邦において約二百数十例の報告がなされている．

その腫瘍の組織発生については，筋原性腫瘍であると考えるものが多いが，胃固有筋層の平滑筋由来とする説[2]，胃壁内の血管壁平滑筋またはpericyteとする説[3]，またparaganglion由来とする説[4]などがあり結論としてはまだ得られていない[5]．

本疾患は一般にlow grade malignancyとされているが，転移浸潤例（悪性例）も認められており，諸外国では2.9～34.6%[1)6)~8)]，我が国では3.1～9.2%[10)~14)]の転移浸潤率であると報告されている．今回検索しえた悪性例は20例で，部位別ではリンパ節6例，肝臓6例，腹膜8例，そのほか脾臓2例，膵尾部・肺・大腿部各1例であり，自験例もリンパ節・肝臓・腹膜に転移をきたした悪性例であった．

手術時転移浸潤例において検討を加えてみると，年齢では13～65歳（平均45.2歳）の範囲で全症例平均よりは低年齢の症例がほとんどであった．男女比も全症例でほぼ1：1であるのに比べ13：7と男性に多く認められた．

発育型は一般には胃内型が約4～6割であるが，これを悪性例でみると，胃内外型8例・胃外型4例・胃内型3例で，胃内外型と胃外型を合わせると悪性例全体の5分の4を占めている．また，腫瘍径の大きさと発育型の関係は胃内型よりも胃外型のほうが大きい傾向にある[13]とされており，悪性例の腫瘍径の平均は10.4cmで5cm以下のものは4例しかなかった．

悪性度の指標は，mitosisを基準とする報告[1]やhistologic subgroundを重視するもの[8]，腫瘍径を基準とするもの[6]，また病悩期間を基準とするもの[6]などが報告されている半面，これらを否定する報告[10)~12)14)]もある．本症例のmitosisも200倍率で1視野平均1.5個であり，悪性度の指標を満たしてはいなかった．

また，核DNA量に関する報告もされており，木村らは本疾患は平滑筋腫と平滑筋肉腫の中間に位置し，悪性度の高いものほどaneuploidy patternを呈するとしている[9]が，著明な転移浸潤を認めた自験例に行ったフローサイトメトリーでは，原発巣も肝浸潤部位もともにDNA indexが1.05でploidy patternを呈しており，ploidy patternのみでも悪性度の指標とはなりえないと考えられた．

このように，本疾患は今もって悪性度に対して的確な指標は確立されておらず，悪性の診断は発育型が胃外型，mitotic rateが高い，腫瘍径が大きい，DNA ploidyがauneuploidy pattern，などの指標を総合的に評価した上で行うべきと考えられる．したがって現時点では本疾患に対しては胃癌に準じたリンパ節郭清を伴った胃切除術を行い，再発に関して厳重にfollow upを行う必要があると考えられた．

文　献

1) Stout AP: Bizarre smooth muscle tumors of the stomach. Cancer 15：400—409, 1962
2) Rachman R, Meranze DR, Zibelman CF et al: Malignant leiomyoblastoma. Am J Clin Pathol 49：556—561, 1968
3) Martin JF, Bazin P, Feroldi J et al: Intramural myoid tumors of the stomach: Microscopic considerations on 6 cases. Ann Anat Pathol 5：484—497, 1960
4) 今村正克，木下　博，西田睦雄ほか：胃のbizarre leiomyoma（leiomyoblastoma）の電顕的観察．癌の臨　20：472—476, 1974
5) 五十嵐誠治，川口隆憲，丹治伸夫ほか：悪性胃平滑筋芽細胞腫の一剖検例．消外　11：2023—2027, 1988
6) Lavin P, Hajdu SI, Foote FW Jr: Gastric and extragastric leiomyoblastoma: Clinicopathologic study of 44 cases. Cancer 29：305—311, 1972
7) Abramson DJ: Leiomyoblastoma of the stomach. Surg Gynecol Obstet 136：118—125, 1973
8) Appelman HD, Helwing EB: Gastric epitheloid leiomyoma and leiomyosarcoma (leiomyoblastoma). Cancer 38：708—728, 1976
9) 木村　修，西土井英昭，橋本公夫ほか：DNA量よりみた平滑筋腫と平滑筋肉腫の比較検討．癌の臨 27：1205—1209, 1981
10) 海法恒男，松本　繁，塚本　長ほか：巨大な胃平滑筋芽細胞腫の一例—本邦報告76例の検討—．日臨外医会誌　43：418—427, 1982
11) 江崎友通，中谷勝紀，小西陽一ほか：胃のLeiomyoblastomaの一治験例と本邦における96例の文献的考察．臨外　37：1713—1718, 1982
12) 小野隆男，篠村達雅，森　晶造ほか：胃平滑筋芽細胞腫の一例—本邦報告143例の検討—．日臨外医会誌　46：99—109, 1985
13) 安永親生，新見　健，赤水　博ほか：胃平滑筋芽細胞腫の3例．日消外会誌　18：2383—2386, 1985
14) 大高道郎，小松真史，上坂佳敬ほか：腹腔鏡検査で発見された胃平滑筋芽細胞腫の一例—本邦報告209例の文献的考察—．Gastroenterol Endosc 28：2598—2606, 1986
15) 佐藤久芳，野水　整，阿部力哉ほか：消化管平滑筋芽細胞腫の2症例—本邦報告218例の検討—．日臨外医会誌　48：2036—2040, 1987
16) 松下一之，坂本昭雄，磯野加一ほか：胃外有茎性発育を示した胃平滑筋芽細胞腫の1例．日消外会誌 23：75—79, 1990

A Case Report of Lieomyoblastoma of Stomach

Masahiro Samizo, Takeshi Nakamura, Yoshiki Tabuchi*, Kentaro Kawasaki, Yutaka Hamabe, Michio Katoh and Yoichi Saitoh
First Department of Surgery, Kobe University School of Medicine
*School of Allied Medical Sciences, Kobe University

We recentry encountered a case of a 50-year-old man who complained of an abdominal mass. Preoperatively diagnosed as having gastric sarcoma invading the left hepatic lobe, the patient underwent total gastrectomy and lateral segmentectomy of the left heaptic lobe. Histological examination of removal tissue revealed proliferation of spindle-shaped and circular tumor cells as well as focal proliferation of perinuclear vacuolated cells and epithelial cells with an eosinophilic cell body. Leiomyoblastoma is usually regarded as low grade malignancy. However, several cases of this tumor showing metastasis or invasion to the surrounding tissues, like the present case, have been reported. Until now, mitotic rate, tumor size, nuclear DNA content, duration of the illness, and other variables have been reported as useful indices of the malignant grade of this tumor. Of these indices, the mitotic rate is regarded as useless according to some investigators. It also seems unlikely that the malignancy grade could have been determined by the nuclear DNA content alone, in the present case. Therefore it seems necessary to assess the grade of malignancy on the basis of a general evaluation of multiple variables. We recommend that this tumor be treated by the surgical procedures used for gastric cancer.

Reprint requests: Masahiro Samizo First Department of Surgery, Kobe University School of Medicine
7-5-1 Kusunoki-cho, Chuo-ku, Kobe, 650 JAPAN