日消外会誌　26（3）：869～873，1993年

長期生存中の胃平滑筋肉腫肝転移の2例

西宮市立中央病院外科
池田　公正　　柴田　信博　　藤本　直樹
相川　隆夫　　檜垣　直純　　野口　貞夫

長期生存中の胃平滑筋肉腫肝転移の2例を経験した．症例1は70歳の男性で，噴門側胃切除後1年7か月目に肝転移を認め，肝部分切除および門脈内注入化学療法を施行した．肝切除後3年5か月無再発生存中である．症例2は51歳の男性で，術後の残胃に発生した平滑筋肉腫例である．残胃全摘後2年8か月目に肝に転移を認めた．肝動脈塞栓術を計3回施行し，腫瘍の縮小は認めなかったものの，肝転移の診断より4年10か月生存中である．胃平滑筋肉腫の肝転移の予後は不良といわれているが，いずれの2症例も長期生存を得ている．また本邦における肝切除術16例の術後平均生存期間は19.1か月であり，これらの中にも2年以上の長期生存例が5例認められた．胃平滑筋肉腫の肝転移に対しては，適応があれば肝切除術を施行し，適応のないものに対しては肝動脈塞栓術を反復施行して延命効果を期待すべきであると思われた．

Key words：gastric leiomyosarcoma，liver metastasis

はじめに

胃平滑筋肉腫は血行性転移再発を生じやすく，この場合の予後は不良である[1]．われわれは長期生存中の胃平滑筋肉腫の肝転移2例を経験したので，若干の文献的考察を加えて報告する．

症　例

症例1：70歳，男性

家族歴：特記すべきことなし．

既往歴：40歳時に心筋梗塞．65歳時に胃十二指腸潰瘍

現病歴：1987年2月食欲不振および6か月間で5kgの体重減少を主訴に来院した．精査の結果胃平滑筋肉腫と診断され，1987年3月4日噴門側胃切除術を施行した．腫瘍は胃体上部大彎側にあり，左横隔膜および脾臓への浸潤を認めたため，これらの合併切除を行った．腫瘍径は21×8cmであったがリンパ節転移は認めなかった．組織学的には異型性は低く，mitotic rateも低く，low grade malignancyと考えられた（**Fig. 1**）．

術後経過：退院後外来通院していたが，1988年10月25日（胃切除より1年7か月目）超音波にて肝$S_{4,5}$に低エコー域を認め，computed tomography（以下CT）にて同部位に低吸収域を認めた（**Fig. 2**）．血管造影では同部の肝内動脈の増生・中断・encasementを認めた．

Fig. 1　Histological findings (Case 1 primary site, H.E. stein, ×50)；mild atypia and low mitotic rate which mean low histologic grade.

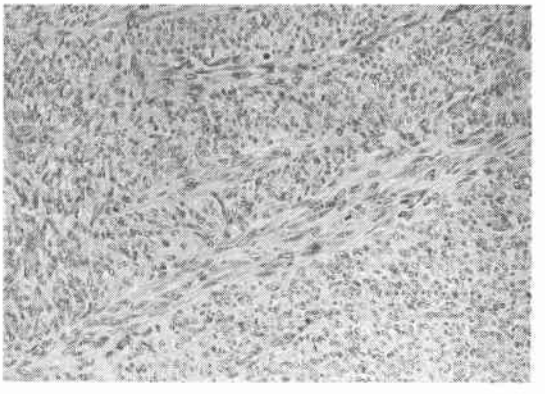

胃平滑筋肉腫肝転移の診断のもと，1988年11月30日肝$S_{4,5}$部分切除および門脈内カニュレーションを施行した．S_4転移巣は径1.5cm，S_5転移巣は径2.5cmであった．組織学的には異型性が強く，mitotic rateも高く，high grade malignancyと考えられた（**Fig. 3**）．術後経過は良好で，術後17日目に退院した．以降外来にて門脈内注入による化学療法を続け（抗癌剤総投与量アドリアマイシン10mg，マイトマイシンC 118mg，

＜1992年10月7日受理＞別刷請求先：池田　公正
〒663　西宮市林田町8－24　西宮市立中央病院外科

Fig. 2 CT shows two low-density area (S4, 5) at 1 year and 7 months after gastrectomy. (Case 1)

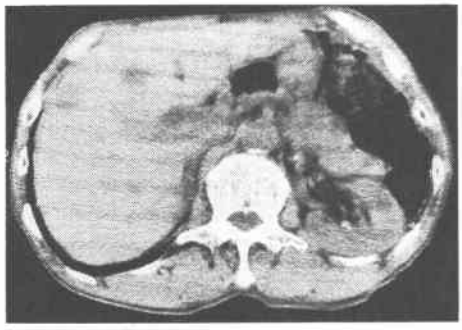

Fig. 3 Histological findings (Case 1 liver metastasis, H.E. stein, ×50); marked atypia and high mitotic rate which mean high histologic grade.

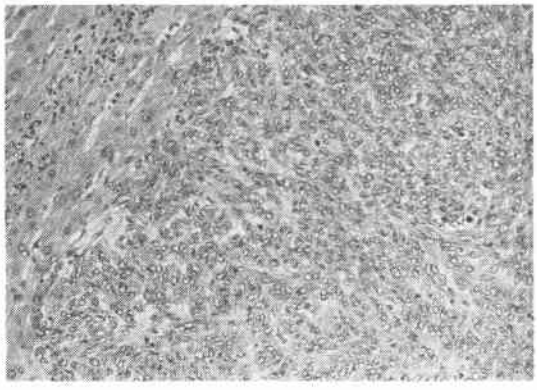

Fig. 4 Histological findings (Case 2 primary site, H.E. stein, ×50); marked atypia and high mitotic rate which mean high histologic grade.

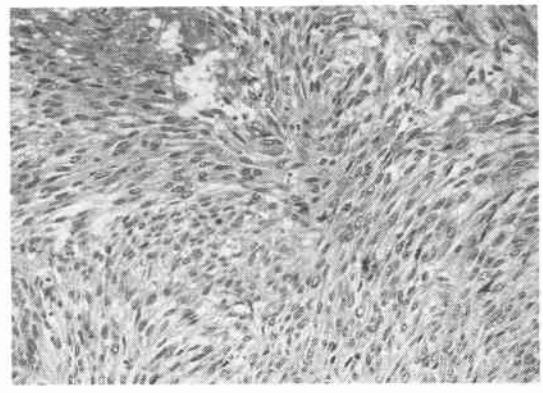

Fig. 5 CT shows two low-density area (S3, 8) at 2 year and 8 months after gastrectomy. (Case 2)

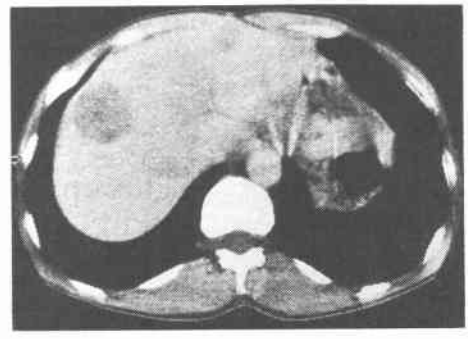

5-フルオロウラシル6,500mg), 1992年4月(肝切除より3年5か月)無再発生存中である.

症例2：51歳, 男性.

家族歴：特記すべきことなし.

既往歴：37歳時に胃潰瘍にて幽門側胃切除術.

現病歴：1984年8月検診における上部消化管造影にて残胃に異常陰影を指摘され,精査目的にて来院した. 残胃平滑筋肉腫の診断のもと, 1984年10月3日残胃全摘, 膵尾・脾合併切除術を施行した. 腫瘍は噴門直下後壁にあり, 腫瘍径は8×7.5cmであった. 隣接臓器への浸潤およびリンパ節転移は認めなかった. 組織学的には異型性が強く, mitotic rateも高く, 壊死も認められ, high grade malignancyと考えられた(**Fig. 4**).

術後経過：術後1か月目より7か月間経口化学療法(シクロフォスファミド100mg/日)を施行し, その後も外来通院していたが, 1987年6月5日(胃切除より2年8か月目)超音波にて肝$S_{3,8}$に低エコー域を認め, CTにて同部位に低吸収域を認めた(**Fig. 5**). 血管造影では腫瘍血管の増生を認めた.

以上の所見より残胃平滑筋肉腫の肝転移と診断した. 患者が手術を拒否したため, 1987年7月22日より計3回の肝動脈化学塞栓術(抗癌剤総投与量アドリアマイシン100mg, マイトマイシンC 10mg)および経口化学療法(UFT 300～600mg/日)を施行した. S_8の転移巣は初回の肝動脈塞栓術よりリピオドールの集積を認め, 腫瘍の増大は認めなかったが, S_3の転移巣は初回および2回目の肝動脈塞栓術にてもリピオドールの集積はほとんど認められず, その後腫瘍は増大し, その結果現在では(肝転移の診断より4年10か月)両葉に多発性に転移巣を認め(**Fig. 6**), さらに左第7, 8肋骨にも転移を認めている.

Fig. 6 CT shows multiple low-density areas at 4 years and 5 months after diagnosis of liver metastasis. (Case 2)

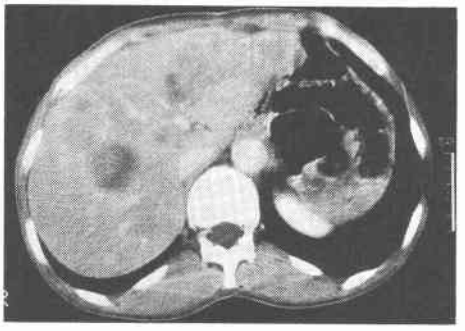

考　察

胃平滑筋肉腫は胃原発性の悪性腫瘍中0.1～2.0%[2)~5)]を占める．性差はわずかに男性が多く[2)~5)]，50～60歳代に多く認められる[2)~5)]．他臓器転移は12～59%[2)]と報告され，中でも肝転移がもっとも多く12.0～42.8%[5)6)]とされている．腹膜播種およびリンパ節転移はまれである[4)]．本腫瘍の予後因子としてさまざまなものが提唱されているが[3)]，Cliveら[7)]による多変量解析では，腫瘍径およびhistologic gradeのみが重要な予後因子である．また原発巣の手術方法としては，リンパ節郭清を伴う胃切除術と広範囲局所切除とが比較検討されており，治癒切除が施行されれば両者の間で予後に関する有意差は認められていない．5年生存率の報告は20～80%以上[2)~4)8)9)]とさまざまであるが，一般的に胃癌に比べれば予後良好である[2)]．しかし肝転移症例の予後は不良であり，Appelmanら[1)]の報告によれば，肝転移の診断から死亡まで平均8か月とされている．肝転移に対する治療法としては肝切除・肝動脈塞栓術・肝動脈注入化学療法などが施行されているが，おのおのの症例数が少ないためこれらを評価するには至っていない．一般に転移性肝腫瘍に対する手術適応は，1．原発巣が根治可能であること，2．

Table 1 Cases of resection of liver metastasis from gastric leiomyosarcoma

Case	Author	Year	Age	Sex	Type of gastrectomy	Interval between gastrectomy and liver resecstions	Type of liver resecstions	Prognosis
1	Yasuda[11)]	1980	57	F	Total	36M	Extended rt. lobectomy	15M, Alive
2	Higashijima	1980	—	—	Subtotal	12M	—	1M, Alive
3	Hirano[12)]	1983	60	F	Total	10M	TAE+Ant. and med. segmentectomy	9M, Alive
4	Kondou	1983	—	—	—	12～24M	—	—, Dead
5	Arai[13)]	1984	35	M	Total	0M	Partial resection (lt. lobe)	25M, Dead
6	Arai[13)]	1984	58	F	—	0M	Lt. lobectomy	12M, Dead
7	Arai[13)]	1984	53	F	Total	36M	Extended rt. lobectomy	60M, Dead
8	Kuroda[14)]	1984	60	F	Proximal	34M	Extended rt. lobectomy	28M, Alive
9	Aoki[15)]	1986	59	F	Total	2M 18M	Lat. segmentectomy Partial resection (S8)	26M, Alive 8M, Alive
10	Hokita	1987	67	M	Total	33M	Rt. lobectomy	4M, Alive
11	Michiie	1987	60	M	Proximal	50M	Extended rt. lobectomy +Partial resection	—
12	Sugiura	1988	70	M	Subtotal	36M	Partial resections (S8, Lat.)	—
13	Ishibashi[16)]	1990	47	F	Subtotal	24M	Lt. lobectomy	5M, Dead
14	Ishibashi[16)]	1990	57	M	Total	31M	Extended rt. lobectomy+ Partial resections+E.I.	9M, Alive
15	Kubo[17)]	1991	60	M	Total (residual)	0M	Partial resection (rt. lobe)	13M, Alive
16	Authors'	1992	70	M	Proximal	20M	Partial resections (S4, 5)	41M, Alive

(TAE; transcatheter arterial embolization
EI ; ethanol injection)

肝以外に転移のないこと，3．肝転移は多発性でもよいが，両葉びまん性でないこと，4．患者の全身状態が肝切除に耐えうること，があげられる．本邦においては1980年以降当院の1例を含めて16例の肝切除例[10)~16)]が報告されている（**Table 1**）．肝切除後の生存期間は1か月～5年であり，平均19.1か月である．この中には2年以上の長期生存例が5例見いだされる．今回われわれが報告した症例1では，3年4か月の長期無再発生存を得ており，肝切除は有効な治療法であると思われた．肝動脈塞栓術に関していえば，平滑筋肉腫の肝転移では腫瘍血管の増生が認められることが多く[17)]，肝動脈塞栓術の良い適応であり，これを反復施行することによって長期生存を得た報告も認められる[18)19)]．しかし肝動脈塞栓術により完全寛解を得た報告はなく，今回報告した症例2においても4年10か月生存中であるものの，腫瘍径は漸増しており，さらに骨転移を生じている．今回報告した2症例は，原発巣におけるhistologic gradeの違いはあるが，両者を比較した場合，肝切除を行った症例の方が予後に期待がもてるのは明白であり，たとえ転移巣が多発であっても切除可能であれば，肝切除を第1選択とすべきであると考えられた．

文　献

1) Appelman HD, Helwig EB: Gastric epithelioid leiomyoma and leiomyosarcoma (leiomyoblastoma). Cancer 38：708—728, 1976
2) 大井　実，三穂乙実，伊東　保ほか：非癌性胃腫瘍—全国93主要医療施設からの集計的調査—．外科 29：112—133, 1967
3) 北岡久三，岡林謙蔵，木下　平ほか：胃平滑筋肉腫の予後因子と手術法—とくに局所切除の適応について—．癌の臨　29：811—816, 1983
4) 笹子三津留，木下　平，丸山圭一ほか：胃平滑筋肉腫51切除例からみた切除術式の検討．日消外会誌 22：2212—2216, 1989
5) 佐野量造，広田映五，下田忠和ほか：胃肉腫の病理．胃と腸　5：311—322, 1970
6) 栗山　洋，宮本徳廣，藤本直樹ほか：胃粘膜下腫瘍38例の検討．日消外会誌　16：1307—1312, 1983
7) Grant CS, Kim CH, Farrugia G et al: Gastric leiomyosarcoma prognostic factors and surgical management. Arch Surg 126：985—990, 1991
8) Shiu MH, Farr GH, Papachristou DN et al: Myosarcomas of the stomach natural history, prognostic factors and management. Cancer 49：177—187, 1987
9) 岸川博隆，片山良彦，山田　健ほか：胃平滑筋肉腫20例の臨床的検討．消外　10：1865—1868, 1987
10) 安田秀喜，鈴木　茂，井出博子ほか：拡大肝右葉切除を行なった胃肉腫肝転移の1例．臨外　35：1173—1176, 1980
11) 平野　誠，川浦幸光，森　善裕ほか：転移性肝平滑筋肉腫に対して経カテーテル肝動脈塞栓術後肝中央2区域切除を行った1治験例．日消外会誌 16：1820—1823, 1983
12) 新井稔明，鈴木　茂，山下由起子ほか：肝切除および肝動脈塞栓術を行った直腸平滑筋肉腫肝転移の1例—自験，転移性肝肉腫16例の検討—．臨外 39：1337—1341, 1984
13) 黒田吉隆，辻　政彦，杉井　衛ほか：原発性胃平滑筋肉腫11例の臨床病理学的検討．消外　7：1993—1997, 1984
14) 青木信彦，水野敏彦，大野　誠ほか：同時・異時性肝転移を示した胃平滑筋肉腫の1例—胃全摘と2回の肝切除の経験—．日臨外医会誌　47：1476—1482, 1986
15) 石橋敏光，安田是和，落合聖二ほか：消化管平滑筋肉腫肝転移例の臨床的検討—特に肝切除例について—．日臨外医会誌　51：1191—1199, 1990
16) 久保　章，高橋利通，竹内信道ほか：肝転移をきたした残胃平滑筋肉腫の1例．日消外会誌　24：2574—2578, 1991
17) 青木利明，荒井保明，遠藤登喜子ほか：平滑筋肉腫の肝転移像．腹部画像診断　7：185—189, 1987
18) 村松俊哉，石井耕司，相川勝則ほか：肝動脈塞栓術の反復施行により長期生存が得られた転移性肝平滑筋肉腫の1例．内科　62：383—386, 1988
19) 松本真一，竹村俊哉，森田荘二郎：消化管原発平滑筋肉腫の嚢胞状肝転移に対する肝動脈塞栓術．臨放線　35：453—458, 1990

Two Cases of Liver Metastases from Gastric Leiomyosarcoma

Kimimasa Ikeda, Nobuhiro Shibata, Naoki Fujimoto, Takao Aikawa,
Naozumi Higaki and Sadao Noguchi
Department of Surgery, Nishinomiya Municipal Central Hospital

We report two cases of liver metastasis from gastric leiomyosarcoma with long-term survival. In case 1 the patient was a 70-year-old man who was diagnosed as having liver metastasis from gastric leiomyosarcoma 1 year and 7 months after proximal gastrectomy. Partial resection of liver metastases and adjuvant chemotherapy via the portal vein was performede. The patient had survived 3 years and 5 months after the liver resection without recurrence. In case 2 the patient was a 51-year-old man who was diagnosed as having liver metastasis from gastric leiomyosarcoma 2 years and 8 months after total residual gastrectomy. Transcatheter arterial embolization (TAE) was performed three times without reduction of the liver metastases. The patient has survived 4 years and 10 months after diagnosis of liver metastasis. Although the prognosis for patients with liver metastasis from gastric leiomyosarcoma is poor, both of these patients have survived for a long time. The mean survival period for 16 patients in the Japanese literature after resection of liver metastases from gastric leiomyosarcoma is 19.1 months, and 5 patients survived over 2 years. We suggest that resection of liver metastases from gastric leiomyosarcoma be performed when it is indicated,and when it is not, that TAE be performed many times to achieve long survival.

Reprint requests: Kimimasa Ikeda Department of Surgery, Nishinomiya Municipal Central Hospital
8-24 Hayashida-cho, Nishinomiya-city, 663 JAPAN