日消外会誌　26（3）：874～878，1993年

多分化増殖能を示唆したalpha-fetoprotein産生胃癌の1例

国保久美浜病院外科
松田哲朗　赤木重典

最近われわれは，術後経過中肝転移を呈し，血清carcinoembryonic antigen(CEA)，carbohydrate antigen 19-9（CA19-9）高値，alpha-fetoprotein（AFP）陰性となったAFP産生胃癌の1例を経験したので若干の文献的考察を加えて報告する．症例は84歳の男性．C領域のBorrmann 3型進行胃癌にて胃全摘術を施行した．術前血清AFP 39.4ng/mlと高値を呈し，病理組織学的にも腫瘍内にAFPの局在を証明しえた．術後10か月目に肝転移をきたしたが，その時の血清AFPは陰性化しており，CEA，CA19-9が高値を呈した．腹水，および肝転移腫瘍嚢胞液にても同様のパターンを認めた．AFP産生胃癌は，肝転移を含め，腫瘍の増大とともに血清AFPが上昇するといわれているが，本症例のごとく他の腫瘍マーカーが高値になる場合は，腫瘍が分化増殖形式の異なるさまざまな細胞から構成されていることも推測され，予後予測のためには，種々の腫瘍マーカーの変動について十分注意する必要があると思われる．

Key words：alpha-fetoprotein producing cancer，tumor markers，liver metastasis

はじめに

近年，免疫組織学的手法の発達により，消化器癌においてその腫瘍細胞内に各種の腫瘍マーカーの局在を証明できるようになり，とりわけ血清AFP値の上昇を伴う胃癌症例が，AFP産生胃癌として注目され，1970年Bourreilleら[1]が第1例を記載して以来，本邦においても数多く報告されるようになった．AFP産生胃癌の中でも，他の腫瘍マーカーの上昇を伴う症例[2)~4)]も報告されているが，それらはAFPとは異なり必ずしも予後予測の指標とはなり難いとされてきた．本症例は，その意味ではこれに相反する事例であり，興味ある1例と考えられるのでここに報告する．

症　例

症例：84歳，男性

主訴：心窩部痛

家族歴，既往歴：特記すべきことなし．

現病歴：平成3年1月12日より心窩部痛が出現し食欲不振も伴うようになったため，1月16日当院を受診した．

入院時現症：体温37.1℃，血圧150/80mmHg，脈拍68・整，結膜中等度貧血状，黄疸なし．腹部は平坦，軟で腫瘤は触知せず．

＜1992年10月7日受理＞別刷請求先：松田　哲朗
〒629-34　京都府熊野郡久美浜町161　久美浜病院外科

入院時血液検査所見：赤血球数341×10⁴/mm³，Hb 10.3g/dl，T.P. 5.6g/dlと軽度の貧血および低蛋白血症を認めた．また，血清AFPは，39.4ng/mlと高値を呈した．CEAも6.9ng/mlと軽度に上昇していたが，CA19-9は21U/mlと正常範囲内であった（**Table 1**）．

胃透視所見：噴門部小彎側から前壁にかけて直径約10cmの境界不明瞭な隆起性病変を認めた（**Fig. 1**）．

胃内視鏡所見：噴門部に，中央に凹凸不整の陥凹と境界不明瞭な周堤を伴う隆起性病変を認めた．生検組織では中分化型腺癌であった．

Computed tomography（CT）および超音波検査：肝硬変，肝転移の所見はなかったが，噴門部の壁肥厚

Table 1　Laboratory findings on admission

WBC	6,200 /mm³	T.B.	0.7 mg/dl
RBC	341×10⁴ /mm³	D.B.	0.3 mg/dl
Hb	10.3 g/dl	AlP	4.6 U
Ht	31.4 %	GOT	24 U
PLT	32.9×10⁴ /mm³	GPT	17 U
UA	4.1 mg/dl	LDH	366 U
BUN	21.9 mg/dl	ChE	0.40 PH
Cr	1.14 mg/dl	LAP	83 U
Na	140 meq/l	GTP	5 IU
K	4.9 meq/l	AFP	39.4 ng/ml
Cl	101 meq/l	CEA	6.9 ng/ml
T.P.	5.7 g/dl	CA19-9	21 U/ml
Alb	3.6 g/dl		

Fig. 1 Upper gastrointestinal series shows a shadow defect with unclear borderline from lesser curvature to anterior wall of cardia, measuring 10cm in length (arrow).

Fig. 2 Computed tomography showing wall thickness of cardia (arrow head) and a low density mass beside the lesser curvature of cardia suspected to be a lymph node metastasis (arrow).

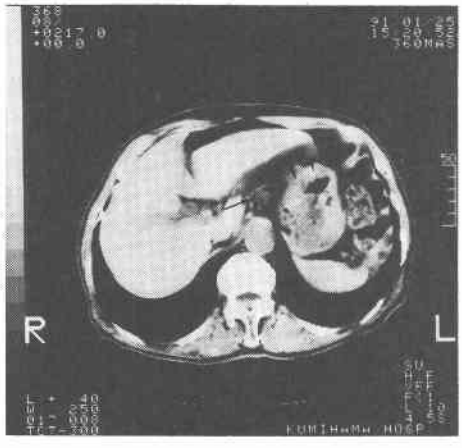

および胃体上部小彎側近傍にリンパ節転移を疑わせる腫瘤を認めた（**Fig. 2**）.

以上の所見よりAFP産生胃癌と診断し，平成3年2月6日胃全摘術を施行し，Roux-Y法にて再建した．腹膜播種や肝転移はなかったが，胃癌取扱い規約[5]のNo. 3およびNo. 7に腫大したリンパ節を認め，H_0，P_0，S2，N2 stage 3と診断した．

Fig. 3 Borrmann type-1 cancer with hemorrhage and necrosis in the center.

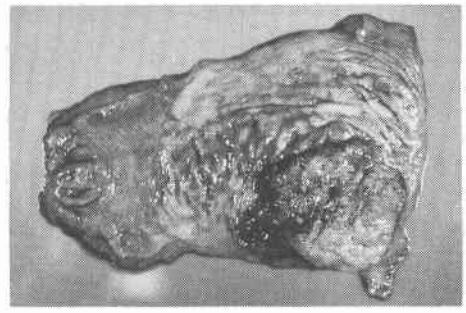

Fig. 4 Moderatelty differentiated adenocarcinoma cells admixed with papillary differentiation in a part. (H & E, ×10)

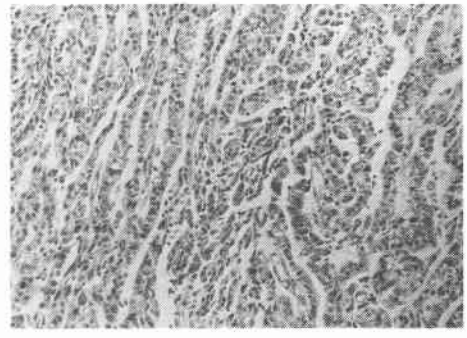

切除標本肉眼所見：大きさ11×9×3cmで中心部に出血と壊死を伴う隆起性腫瘤を認めた．周囲との境界は比較的明瞭で，Borrmann 1型と診断した（**Fig. 3**）.

病理組織学的所見：腫瘍の大部分は中分化型管状腺癌で一部に乳頭状に増殖している部分も認めた．リンパ節，静脈侵襲も高度に伴いNo. 3およびNo. 7のリンパ節に転移を認めた．胃癌取扱い規約[5]に従うと，tub2，INFβ，se，ly2，v3，n2であった（**Fig. 4**）.

Peroxidase anti-peroxidase technique（PAP法）によりAFP, CEA, CA19-9について免疫組織化学染色を施行した．AFP，CEA，CA19-9ともに腫瘍細胞およびリンパ節転移巣の一部に染色陽性細胞を認めた．染色態度はHamadaらの分類[6]に従うと，AFPではcytoplasmic type，CEA，CA19-9ではapical typeが優位に認められた．なお，連続切片にても観察したが，これらの腫瘍マーカーが同一細胞内に共存する場合やあるいは異なる部位におのおのが単独で存在する場合があり，一定の存在様式は認めなかった（**Fig. 5**）.

術後経過：良好で平成3年3月9日（術後第30病日）

Fig. 5 Immunohistochemically, AFP, CEA and CA19-9 are all positive partially both in the main tumor and metastatic lymph node. (PAP, ×20)

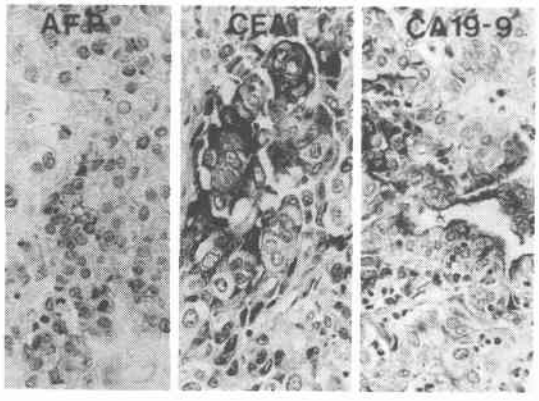

Fig. 6 Change of tumor marker level in clinical course

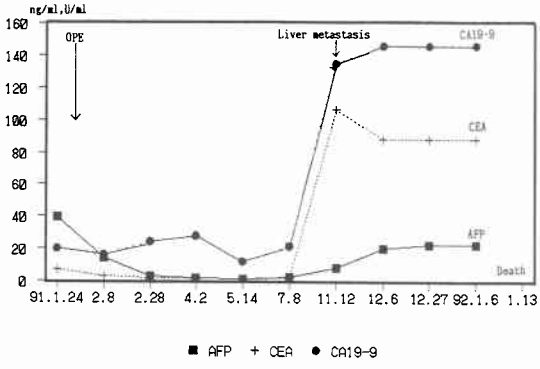

退院した．退院時血清AFPおよびCEAはともに陰性化した．平成3年7月7日（術後5か月目）右季肋部痛を主訴に来院．腹部CT，超音波検査および血液検査上，急性胆嚢炎と診断されたが，肝転移の所見なく，またAFP，CEA，CA19-9値もそれぞれ2.1ng/ml，1.7ng/ml，21U/mlと上昇は認められなかった(**Fig. 6**)．平成3年11月12日（術後8か月目）外来受診時肝腫大を認めたため，腹部CTおよび超音波検査を施行したところ，肝両葉にわたり多数の嚢胞性および充実性腫瘤がみられた（**Fig. 7**）．

血清腫瘍マーカーではCEA 107.1ng/ml，CA19-9 146U/mlと上昇していたが，AFPは8.4ng/mlと正常域内であった．超音波ガイド下に嚢胞穿刺を行い内容液を採取した．粘稠度の低い淡褐色の液体で，細胞診はclass 2，細菌培養陰性，腫瘍マーカーはCEA 7,765.5ng/ml，CA19-9 798U/ml，AFP 69.1ng/mlと，血清および腹水とほぼ同様のパターンであった（**Table 2**）．

Fig. 7 Computed tomography and ultrasonography showing multiple cystic and solid tumors diffusely in the liver.

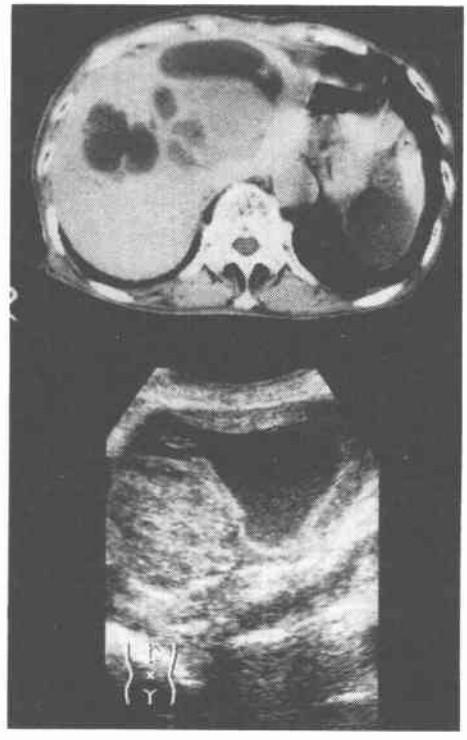

Table 2 Tumor markers of three kinds of specimen

			AFP (ng/ml)	CEA (ng/ml)	CA19-9 (U/ml)
serum	pre-op	('91. 1.24)	39.4	6.9	21
	post-op (liver metastasis)	('91.11.12)	8.4	107.1	146
cystic fluid		('91.11.21)	69.1	7,765.5	798
ascites		('92. 1.13)	9.3	239.7	563

年齢および全身状態を考慮し，とくに積極的治療を行わないまま，患者は次第に悪液質に陥り，平成4年1月13日（術後10か月目）死亡した．

考　察

AFP産生胃癌とは，1）術前より血清AFPが高値で，胃癌の消長と相関する．2）免疫組織化学的に腫瘍細胞内にAFPの局在を証明できる．[7]ことが，その判定条件とされている．

臨床病理学的特徴としては，男性がほぼ60%を占め[8]，平均年齢は66歳，Borrmann 2，3型が多く高分化型腺癌から低分化型腺癌にまで認められ[9]，実際にAFPを産生している部分は低分化で髄様構造を呈しているとの報告が多い[10]．また65～80%と高率に肝転移を伴い[10)~12)]予後も極めて不良といわれている．したがって，治癒切除例においても，血清AFP値を頻回に測定し，とくに肝再発の有無について厳重に経過観察していくことが必要であるといわれてきた[9)13)14)]．

自験例では，術前血清AFP値39.4ng/mlと比較的低値であったが，これらの特徴にほぼ合致していた．勝部ら[15]は，血清AFP陽性胃癌をAFP値100ng/ml以上を高値群，20ng/ml以上100ng/ml未満を低値群に分け，それらを比較検討した結果，高値群の方が有意に肝転移の危険性が高いと述べているが，AFP値50ng/ml以下で肝転移を来した症例も文献上散見される[11)15)16)]．

患者が通院を自己中断した8，9月以外は経時的に血清AFP値をfollow upしていたが，多発性嚢胞性肝腫瘍を診断しえた時点では，血清AFP値は正常域内のままで，CEA，CA19-9が上昇していた．肝原発の嚢胞性腫瘍の可能性も考えられたが，その発生頻度がきわめてまれであること[17)18)]，約4か月という比較的短期間に発生，増大したこと，一部が充実性であること，などを考えるとやはり転移性肝腫瘍の診断が妥当と思われた．

最近，AFPに限らず，胃癌組織の癌関連抗原産生性に対する研究が盛んに行われており，CEAおよびCA19-9の組織内陽性率はそれぞれ57～96%，56～89%でAFPの8～17%[19]に比べてもかなりの高率である[3]．つまり，胃癌組織はたとえ血清値に現れなくても，かなりの頻度でこれらを産生しており，またこのような腫瘍細胞は未分化で，増殖能が高く，その発生増殖過程においてさまざまな癌抗原を顕在化しうると推測されている[4)9)10)]．

自験例では剖検により免疫組織化学的に証明することはできなかったが，腫瘍マーカーの経時的変化より推察するに，胃癌組織全体としては少なくとも3種類の腫瘍マーカーの産生能を有しており，何らかの理由により，AFPに比較して，CEA，CA19-9産生細胞の方が，容易に血中移行および肝転移をきたしやすかったのか，あるいは転移巣の抗原産生能が変化したのではないかと考えられる．

AFP産生胃癌が際だって高率に肝転移を合併する理由は明らかでないが，その予測のためには血清AFP値のみが極めて鋭敏な指標であると報告されてきた[9)11)13)]．しかし，自験例のごとくたとえAFP産生胃癌のカテゴリーに含まれる症例であっても，AFPのみならず，種々の血清腫瘍マーカーの推移に十分注意しながら，厳重に経過観察していく必要があると思われる．

文　献

1) Bourreille J, Metayer P, Sauger F et al: Existence d'alpha foeto protein au coursd'un cancer secondaire du foie d'origine gastrique. Presse Med 78：1277—1278，1970
2) 高橋　豊，磨伊正義，荻野知巳ほか：Alphafetoprotein, carcinoembryonic antigen, carbohydrate antigen 19-9産生胃癌の1例．日消外会誌 19：2421—2423，1986
3) 大沢昌平，近藤征文，白戸博志ほか：5種類の腫瘍マーカーが陽性を示した胃癌の1剖検例．癌の臨 37：55—59，1991
4) 中村　靖，穂積俊樹，大北　実ほか：AFP, CEA, CA19-9が高値を示した胃癌の1剖検例．癌の臨 34：213—218，1988
5) 胃癌研究会編：胃癌取扱い規約．改訂第11版，金原出版，東京，1985
6) Hamada Y, Yamamura M, Hioki K: Immunohistochemical study of carcinoembryonic antigen in patients with colorectal cancer. Cancer 55：136—141，1985
7) 露木　茂，仁尾義則，井上一知ほか：肝転移巣にalpha-fetoprotein陽性細胞を認めた多発進行癌の1切除例．日消外会誌　24：1042—1046，1991
8) 田中邦哉，若杉純一，杉田　昭ほか：高値を示したAlpha-Fetoprotein産生胃癌の1例．日臨外医会誌　52：2647—2651，1991
9) 丁　維光，藤村昌樹，平野平満ほか：Alphafetoprotein産生胃癌の多分化脂を示唆する1例．日臨外医会誌　52：794—799，1991
10) 太田大作，梶原義史，原田英二ほか：Alpha-Fetoprotein産生胃癌に関する臨床的，病理学的検討．日消外会誌　18：43—49，1985
11) 高橋　豊，磨伊正義，荻野知巳ほか：AFP産生胃癌の臨床病理学的検討—胃癌におけるAFPの意義—．日外会誌　88：696—700，1987
12) 小松俊一郎，早川直和，北川茂久ほか：Alpha-fetoprotein（AFP）産生胃癌の1例—AFP産生細胞の存在様式を中心にして—．日臨外医会誌 52：583—586，1991
13) 長見晴彦，田村勝洋，野原隆彦ほか：Alpha-fetoprotein（AFP）産生胃癌の4症例—免疫組織化学的方法による組織学的検索を中心として—．

日臨外医会誌　52：789—793, 1991
14) 小笠原和宏, 西田　修, 松江弘一ほか：Alpha-Fetoprotein 産生胃癌の1例. 日消外会誌　20：1786—1789, 1987
15) 勝部隆男, 矢川裕一, 稲葉俊三ほか：血清 alpha-fetoprotein 陽性胃癌の検討. 日臨外医会誌　48：169—173, 1987
16) 広瀬和郎, 米村　豊, 沢　敏治ほか：血清 alpha-fetoprotein 陽性胃癌の臨床病理学的検討. 日消外会誌　19：2020—2026, 1986
17) 中島　透, 菅野　勇, 松崎　理ほか：肝原発嚢胞腺癌の臨床病理学的検討. 病理と臨　10：1293—1297, 1990
18) 竹原徹郎, 内藤雅文, 沢岡　均ほか：若年女性に発症した肝嚢胞腺癌の1例—本邦報告64例の文献的考察. 厚生病年報　15：173—179, 1988
19) 米村　豊, 西村元一, 嶋　祐一ほか：胃癌における CEA, AFP, hCG 産生パターンと予後. 医のあゆみ 136：459—461, 1986

A Case of Alpha-fetoprotein Producing Gastric Cancer Suggestive of Multiple Differentiation and Proliferation

Tetsuro Matsuda and Shigenori Akagi
Department of Surgery, National Insurance Kumihama Hospital

An 84-year-old man was diagnosed as having an alpha-fetoprotein (AFP)-producing cancer occupying the C region, and total gastrectomy was carried out. The preoperative serum level of AFP was abnormally high, 39.4 ng/ml and AFP deposits were revealed by immunohistochemical study. When liver metastasis was found 10 months after the operation, serum carcinoembryonic antigen (CEA) and carbohydrate antigen 19-9 (CA19-9) were high levels, although AFP was within normal limits. The same pattern was found in the ascitic fluid and cystic fluid of liver metastasis. Generally, the serum AFP level increases with the advance in tumor growth and liver metastasis, and it may be useful for predicting the outcome of AFP-producing gastric cancer. This case is the opposite and it is assumed that the tumor cells have the ability to cause various forms of differentiation and proliferation. Therefore not only AFP but also various other tumor markers should be measured and followed even in an AFP-producing cancer.

Reprint requests: Tetsuro Matsuda　Department of Surgery, National Insurance Kunihama Hospital
161 Kumihama-cho, Kumanogun, Kyoto, 629-34 JAPAN