日消外会誌　26（3）：879～883，1993年

成人十二指腸膜様狭窄の同胞（姉妹）発生例

天理よろづ相談所病院腹部一般外科
藤本　康二　　松末　　智　　武田　博士　　柏原　貞夫
寺田病院
寺　田　　紀　彦

症例1は29歳の女性．発熱を主訴に本院受診．血液検査にて，胆道系酵素の著明な上昇を認め，さらに，低緊張性十二指腸造影および内視鏡にて十二指腸下行脚の輪状の狭窄を確認した．十二指腸膜様狭窄を疑い，開腹術施行．狭窄は膜様であり，総胆管開口部は狭窄部の口側に存在しており，十二指腸内圧の上昇が逆行性胆管炎を引き起こしたと判断した．十二指腸膜様狭窄および逆行性胆管炎と診断，膜様部切除及び胆道付加手術を施行した．症例2は25歳の女性（症例1の妹）．嘔吐を主訴に近医受診．上部消化管造影にて十二指腸下行脚に全周性の狭窄を認めた．輪状膵を疑い開腹術施行したが，輪状膵の所見なく，十二指腸下行脚の狭小化を認めた．術中，十二指腸膜様狭窄の確定診断に至らず，通過障害解除の目的で胃空腸側々吻合術のみ施行した．

以上の2症例は本邦初の成人十二指腸膜様狭窄の同胞発生例であり，さらに，症例1は胆管炎症状にて発症した点でも非常に興味深い．

Key words: congenital duodenal membranous stenosis in adolescence, sibling cases, retrograde cholangitis

はじめに

十二指腸膜様狭窄は小児期における消化管通過障害を引き起こす疾患の1つとして認識されており，成人期に発症する例は少ないとされている．

今回著者らは同胞（姉妹）に発生した成人十二指腸膜様狭窄を経験した．本症の成人における発症とその背景について若干の文献的考察を加えて報告する．

症　例

症例1：29歳，女性

主訴：発熱

既往歴：満期正常産．幼児期より嘔吐，下痢をきたすようになり食事摂取量も極めて少なかった．

家族歴：妹；十二指腸膜様狭窄にて25歳時他院にて開腹術を受けた（症例2参照）．

現病歴：26歳頃より月に1，2度38～40度の発熱を来すようになった．その頻度が増してきたため，1989年7月本院受診した．

入院時現症：身長154cm，体重46kg，結膜に貧血，黄疸なし．心・肺異常なし．腹部は平坦，軟にて圧痛なく，全身状態は良好であった．

入院時血液検査所見：末梢血検査ではHb 9.9g/dl，MCV 73fl，MCHC 29.6%と小球性低色素性貧血あり．さらに，γ-glutamyl transpeptidase 507IU，Leucin aminopeptidase 201 Unit，Alkaliphosphatase 2,445 IUと胆道系酵素の著明な上昇を認めた（**Table 1**）．

上部消化管造影：造影剤の総胆管内への逆流と十二指腸下行脚の狭窄を認め，さらに十二指腸近位側は嚢状に拡張していた（**Fig. 1A**）．

低緊張性十二指腸造影：十二指腸下行脚中央部に全周性の狭窄を認めた．

Table 1　Initial laboratory findings on admission (case 1)

RBC	4.60×10^6 /μl	Ch-E	0.95 ΔpH
Hb	9.9 g/dl	GOT	49 IU
Ht	33.5 %	GPT	64 IU
WBC	3.8×10^3 /μl	T-bil.	0.9 mg/dl
CRP	1.9 mg/dl	γGTP	507 IU
Glu.	77 mg/dl	LAP	201 TTU
T-chol.	162 mg/dl	ALP	2,445 IU
T.P.	7.9 g/dl	S-Amy.	94 IU
Alb.	3.4 g/dl	U-Amy.	340 IU

＜1992年11月11日受理＞別刷請求先：藤本　康二
〒632　天理市三島町200　天理よろづ相談所病院腹部一般外科

Fig. 1 A : Upper GI series showed the reflux of contrast medium to the common bile duct from the duodenum and the stenosis of the second portion of the duodenum. B : Duodenoscopy : Annular stenosis was revealed and the caliber of the eccentric aperture was 7mm in diameter. The papilla of Vater was not detected.

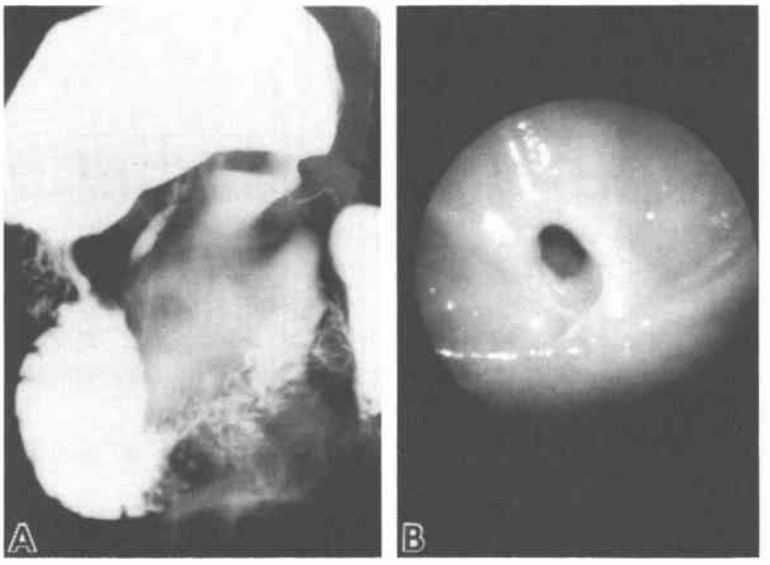

Fig. 2 Operative findings. The arrow points the narrowing of the second portion of the duodenum.

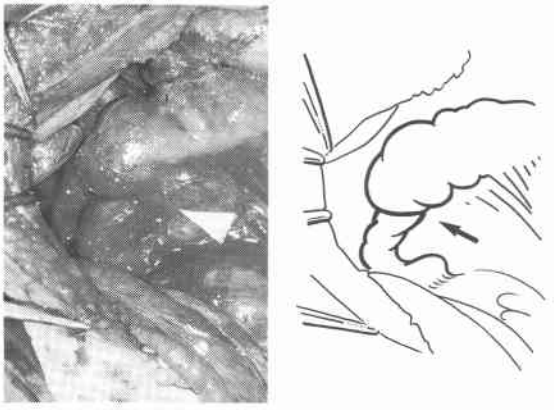

Fig. 3 Intra-operative cholangiography. Common bile duct was dilated to 15mm in diameter and the wall was irregular suggestive of recurrent retrograde cholangitis. The papilla of Vater was located proximal to the web.

十二指腸内視鏡検査：拡張した球後部につづいて輪状に狭窄した内腔を認め，狭窄部は径7mm程度であった．ファーター乳頭の確認は出来なかった．十二指腸潰瘍はなし（**Fig. 1B**）．

以上より十二指腸膜様狭窄を疑い，1989年9月6日開腹術施行した．

手術所見：十二指腸下行脚外側壁に，急激な口径の狭小化を呈する部分があり，同部位に一致して小指頭

大の硬結を触知した(**Fig. 2**). また, 術中胆道造影にて, 総胆管は径15mmと拡張しており, 末端部分には壁の不整および狭小化がみられ, 胆管炎の存在を認めた. 狭窄は膜様であり, 総胆管開口部(Vater乳頭)は狭窄部の口側に存在しており, 膜様狭窄による十二指腸内圧の上昇が逆行性胆管炎を引き起こしているものと判断した(**Fig. 3**).

以上より, 十二指腸膜様狭窄および逆行性胆管炎と診断し, 十二指腸下行脚を縦切開し膜様部を切除後, 十二指腸切開部を横に縫合閉鎖した(Heinecke-Mikulicz type duodenoplasty)(**Fig. 4**). さらに, 術中胆道造影にて胆管炎の所見を認めたため, 胆嚢摘除, 総胆管一空腸Roux en Y吻合術も付加した.

病理組織所見：切除した膜様物は粘膜と粘膜筋板より成り, 筋層は認められなかった(**Fig. 5**).

術後経過：術後は合併症もなく経過し, 胆道系酵素も正常域に復した.

症例2：25歳, 女性

主訴：嘔吐

既往歴, 家族歴：特記すべきことなし.

Fig. 4 Operative findings. Duodenotomy was performed and the web was excised. Duodenum was closed with Heinecke-Mikulicz type duodenoplasty.

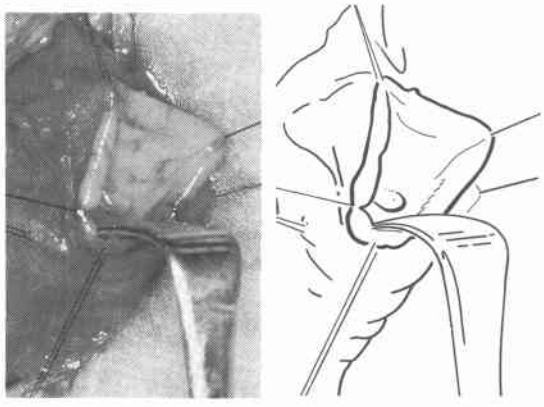

Fig. 5 Histological finding (H.E. ×400). The excised web consists of mucous membrane and submucosa, and lacks smooth muscle layer.

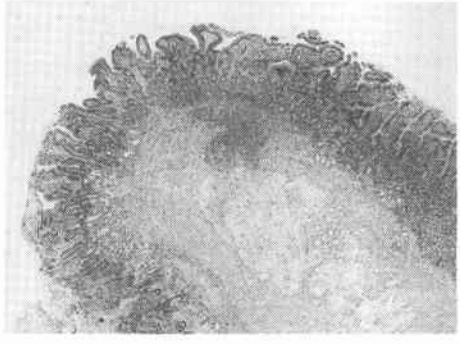

Fig. 6 A: Upper GI series showed the severe stenosis of the second portion of the duodenum. B: Duodenoscopy: A soft diaphragm with a eccentric opening was revealed.

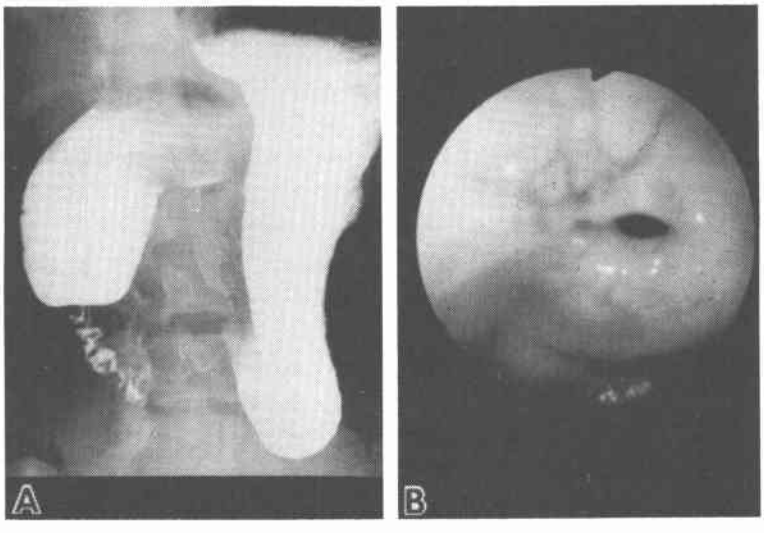

現病歴：高校卒業までは著変なく経過していたが，就職後，腹痛および嘔吐をきたすようになったため，1987年8月近医受診した．

入院時現症：結膜に貧血，黄疸なし．腹部は心窩部に軽度の膨隆と圧痛を認めた．

入院時血液検査所見：特記すべきことなし．

上部消化管造影：十二指腸下行脚中央部に全周性の高度な狭窄を認め，さらに十二指腸近位側は著明に拡張していた（**Fig. 6A**）．

十二指腸内視鏡検査：輪状に狭窄した十二指腸内腔を認め，狭窄部は径5mm程度であった．十二指腸潰瘍はなし（**Fig. 6B**）．

腹部CT検査：膵頭部付近に明らかな腫瘤性病変はなし．

以上より明らかな十二指腸狭窄の原因は不明であったが，輪状膵を疑い，1987年9月25日開腹術施行した．

手術所見：十二指腸下行脚中央部が幅1.5cm程度に狭小化しており，この部位より近位側の十二指腸は著明に拡張していた．また，狭窄部の十二指腸に小指頭大の硬結を触知したが，輪状膵の所見は認められなかった．術中，確定診断はつかなかったが，通過障害解除のため胃空腸側々吻合術のみを施行した．

考　察

先天性十二指腸膜様狭窄は，通常幼児期以前に発見される疾患であり，その発生は9,000から40,000の出生に1人とされている．成人例での本疾患の報告は，1937年にKriegがその第1例を報告している．本邦での成人報告例は1980年に加藤ら[1]が44歳女性の，種々の合併奇形を伴った症例を報告したのが最初であり，現在までに約20例の報告がある．今回の2症例の興味深い点は，成人発症かつ同胞（姉妹）発生例である点と1例はその発症様式が逆行性胆管炎にて発症している2点である．

まず，前者については本疾患の成因から考察する必要があり，これに関しては，現在のところTandlerの胎生期腸管再開通障害説が唱えられている[2]．これは，胎生5～12週の間におこる腸管の内腔形成→内腔閉鎖→空胞形成→再開通という一連の過程に障害がおこるとする説である．他にはLouwの胎生期におこった機械的或いは炎症性機序によって腸管の血行障害をきたすことによるとする説がある．本症が何故，成人期まで発症しないかについては，一般に膜様狭窄部の内腔径によるといわれている．何らかの原因により内腔径が徐々に狭くなり発症に結びつくのであろうか？Andersonは十二指腸潰瘍による粘膜の腫脹が発症の引き金になると理由づけているが[3]，市橋ら[4]は十二指腸潰瘍の発生は，十二指腸狭窄の結果であると結論づけている．また，本症のような先天性疾患の原因を考える場合，遺伝的背景を考慮する必要があると思われるが，本疾患の家族内発生についての報告はほとんどなく，1990年に市橋ら[4]が12歳と10歳の姉弟例を報告しているのみである．成人についての報告はわれわれの症例が本邦初と思われる．

次に，後者についてであるが，本症例のごとく発熱を主訴とし胆管炎にて発症したものは，著者らの検索しえた範囲では本邦初である．本疾患の特徴として，約80％の症例で狭窄部近傍にファーター乳頭が存在するといわれている[5]．著者らの経験した症例は，狭窄部の口側に胆管開口部が存在したため，十二指腸内圧の上昇に伴い，逆行性胆管炎が起こったと考えられる．尚，上記の機序から考えると膵炎の合併もおこることが推測されるが，本症例では血尿中ともに膵アミラーゼの上昇はなく，また画像上も膵管の拡張はなかった．これは，膵管内圧が胆管内に比べ通常高いため，膵液のうっ滞がおこらず，膵炎が発症しなかったのであろうと推測している．

診断に関しては，上部消化管透視による胃，十二指腸の狭窄部口側での拡張および肛門側での狭小化，さらには，内視鏡検査による膜様物の確認がある．しかしながら，輪状膵，上腸間膜動脈症候群などとの鑑別は難しく，本症例の妹の場合も輪状膵の術前診断であり，術中も十二指腸膜様狭窄の確定診断に至らなかった．

治療としては，1916年にTerryらが手術療法を提唱してから，成人での成功例は1936年，Kriegらによって行われた例が最初である．術式としては，① Gastrojejunostomy，② Side-to-side duodenojejunostomy，③ Longitudinal duodenotomy with excision and the transverse duodenal closureの3つが施行されてきたが，症例2で施行された①の術式についてはbile gastritis，blind loop syndrome，marginal ulcerの発症といった種々の問題点があるため現在はほとんど行われず，③の術式が主流となっており，われわれの経験した症例1にもこの術式を施行した．膜様物を切除する際，前記したごとくファーター乳頭が近傍に存在するため，膵管・胆管開口部を損傷しないことが重要である．また，最近では1980年に初めて，Turnbullらが行って以来，内視鏡的アプローチ[6]も試みられてお

り，十二指腸膜様狭窄と確診が得られれば，試みてもよい治療法と思われる．

本論文の要旨は第36回日本消化器外科学会総会（東京）にて発表した．

文　献

1) 加藤俊夫, 森　孝郎, 竹中　巧ほか：種々の奇形を伴ったWindsock型十二指指腸膜様狭窄の成人例．臨外　35：1177—1180，1980
2) Tandler J：Zur de Entwickelungsgeschichte des menschlichen Duodenum, infrünhen Embryonalstradien. Morphol Jahrb 29：187—216, 1900
3) Anderson TH, Deitel M：Duodenal obstruction secondary to congenital web in an adult. Can J Surg 27：365—366，1984
4) 市橋　光, 浜野雄二, 松井　陽ほか：鉄欠乏性貧血にて発見された先天性十二指腸膜様狭窄の姉弟例．小児科　31：371—374，1990
5) Boyden EA, Cope JG, Bill AH：Anatomy and embryology of congenital intrinsic obstruction of the duodenum. Am J Surg 114：190—202, 1967
6) Firas H, Al-Kawas：Management of a diodenal web by endoscopic laser therapy Gastrointest Endosc 35：113—115，1989

Two Sibling Cases of Congenital duodenal Membranous Stenosis in Adolescence

Koji Fujimoto, Satoshi Matsusue, Hiroshi Takeda and Sadao Kashihara
Department of Abdominal Surgery, Tenri Hospital

Case 1 is a 29-year-old woman who came to our hospital complaining of high grade fever. Blood chemistry showed markedly elevated biliary enzyme levels. Hypotonic duodenography and duodenoscopy revealed a circular stenosis in the second portion of the duodenum. A congenital duodenal membranous stenosis (web) was suspected and a laparotomy was performed. Intraoperative cholangiography showed that the caliber of the common bile duct was dilated and the wall was irregular. The papilla of Vater was located proximal to the web. She was diagnosed to have congenital duodenal membranous stenosis with cholangitis. The web was excised and Roux-en-Y choledochojejunostomy was performed. Case 2 is a 25-year-old woman (a younger sister of case 1) who came to a local hospital complaining of vomiting. Upper GI series and duodenoscopy revealed a circular stenosis in the second portion of the duodenum. She was suspected of having annular pancreas and a laparotomy was performed. However, stenosis in the second portion of the duodenum instead of annular pancreas was detected. Gastrojejunostomy was performed. These two sibling cases of congenital duodenal membranous stenosis in adolescence are the first reported in Japan. Moreover, case 2 is also important with respect to the fact that cholangitis is the presenting symptom.

Reprint requests: Koji Fujimoto　Department of Abdominal Surgery, Tenri Hospital
200 Mishima-cho, Tenri, 632 JAPAN