日消外会誌　26（3）：884～888，1993年

# 左葉切除後7年で再発した肝巨大血管腫に対して前区域切除術を行った1症例

日本医科大学第2外科
秋丸　琥甫　　内山喜一郎　　岩瀬　和泉　　今井　　茂
田中　昌彦　　後藤　　学　　庄司　　佑

59歳の女性．7年前にKasabach-Merritt（K-M）症候群を合併した巨大血管腫に対し，まず脈管処理と圧迫止血のみにとどめ，10週後に左葉切除術を施行した．術後順調に経過したが5年後より徐々に$S_{5,8}$を中心に血管腫が発育し，さらに2年後には増大著しく，今回は血管腫の占める前区域を可及的に切除した．術後11か月経過した現在，日常生活に全く支障なく元気に外来通院中である．

K-M症候群を合併した巨大血管腫に対する分割手術および，その再発につき文献的考察を加えて報告した．

**Key words**：Kasabach-Merritt syndrome，recurrence of hepatic cavernous hemangioma

## はじめに

肝血管腫は肝の悪性腫瘍に比べてその頻度は非常に少ない[1]が，良性腫瘍の中では最も頻度が高く，中年女性に好発する腫瘍[2)~4)]である．

著者らは以前，左葉の肝巨大血管腫で血小板数の減少に出血傾向を合併したKasabach-Merritt syndrome[5]（以下，KM症候群）に対し，まず脈管の処理のみを行い，次に血管腫の縮小と全身状態の改善が得られたところで安全に肝切除術を施行した分割手術の1経験例を報告[6]した．今回は本症例が7年後，さらに前区域に再発増大した肝巨大血管腫を切除したので，肝血管腫の合併症，再発，切除術での工夫につき考察を加えて報告する．

## 症　例

患者：Y.N. 59歳，女性

主訴：腹部膨隆（血管腫の再発）

家族歴，既往歴：高血圧以外，とくになし．

現病歴：昭和57年1月頃より右側腹部に硬結と腹部膨満を訴えていたが，近医にて異常なしと言われ放置していた．翌年5月頃には両下肢の著明な腫張と全身倦怠感も出現し，某国立病院にて諸検査の結果，胃癌の肝転移と診断された．さらに翌月，某大学病院でも2か月の余命と言われ退院．保存的療法により全身状態の改善を認めたが，約1年後の昭和59年6月，腹部膨満および貧血が著明となり，近医より当院を紹介された．腹部CTで肝臓に巨大なlow density massを，さらに血管撮影で左葉に位置する巨大なavascular massが腹腔動脈を左下方に，門脈を下方に著しく圧排していた（**Fig. 1**の上段）．肝嚢胞内出血の疑いと診断されたが，検査後，穿刺部位からの出血がおさまらず，緊急に外科へ転科となった．

初回入院

現症：身長156cm，体重53kg，腹囲89cm，球結膜は黄染し，眼瞼結膜は貧血著明，下肢に浮腫を認めた．軽度の意識障害と不穏状態に加えて腹痛を訴え，血圧152/78mmHg，脈拍数92/m，であった．腹部全体が著しく膨隆し，右下腹部から鼠径部に大きな出血斑がみられ，圧痛を伴う巨大な硬い腫瘤を触れた（**Fig. 1**の下段）．肺肝境界は第4肋骨上縁にあり，腹部全体が濁音を示した．血液検査所見では白血球数33,100/mm³，赤血球数130×10⁴/mm³，Hb 3.9g/dl，Ht 13.8%，Plt 71,000/mm³，血沈1時間値2mm，2時間値5mm，生化学検査成績ではT-Bil. が15.2mg/dl，他GOT，GPT，γ-GTP，LDH，LAP，CPKの上昇を認めたが膠質反応は正常，HBsAg（－）sAb（－）であった．

手術所見：昭和59年7月10日，肝嚢胞の術前診断にて正中切開したが，腹腔のほぼ全体を占める肝巨大血管腫であった（**Fig. 2**）．穿刺吸引にて内容物（血液）を5,100ml除去し，大きさが4～5分の1に縮小した

＜1992年11月11日受理＞別刷請求先：秋丸　琥甫
〒102　千代田区飯田橋3－5－5　日本医科大学付属第1病院外科

**Fig. 1** CT of her abdomen shows a huge low density mass extremely oppreesing the viscera downward (above). Within the entirely bulged abdomen was palpated a firm mass with tenderness. Bleeding tendency was noted as spreading petechea.

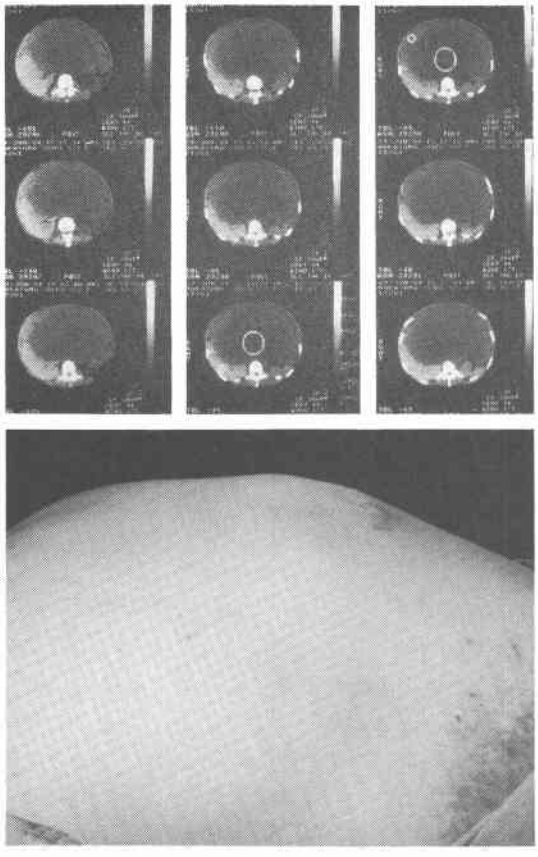

**Fig. 2** 5,100ml of blood was aspirated at the anterior wall of the tumor to reduce its size (above). Then the large omentum, gallbladder (clamped) and the right hepatic lobe could be identified.

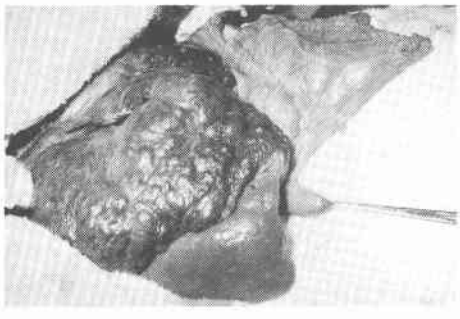

ところで血管腫の占居部位である左葉切除術を試みた．しかし，胆嚢摘除術および左肝管，左肝動脈，門脈左枝，左肝静脈，短肝静脈の結紮切離を行ったのち，血流遮断による実質切離に入ったが出血傾向（出血量15,500cc）のために切除を断念した．不完全な肝実質切離面にはガーゼで圧迫止血し術創を解放にし，後日，左葉切除を施行することとした．ドレンは血管腫内に2本，左右の横隔膜下に1本ずつ，さらに術前から胸部X線単純写真にて右胸腔に液体（血性であった．）の貯留を認めていたため胸腔内に1本，をそれぞれ留置した．術後，全身状態の改善をみたところで圧迫止血用のガーゼを1枚ずつ除去し，10週後に脈管処理によって縮小した血管腫のある肝左葉切除術を施行した（**Fig. 3**）．前回手術創の下方を右背側に延ばした逆L字切開で開腹した．癒着剝離後に被膜に包まれ壊死に

**Fig. 3** Gauze tamponade through the open wound successfully stopped the bleeding. The enlarged right lobe (lateral side) and the shrunken left lobe (medial side) were recognized through Trex gauze covering the exposed liver at 5th p.o. week.

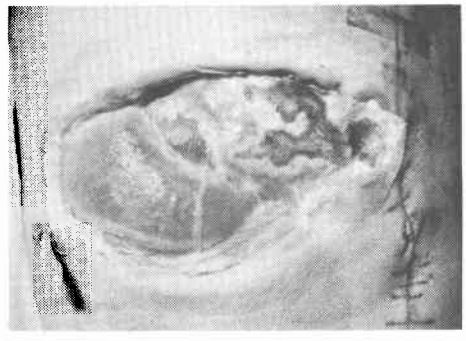

**Fig. 4** The previously devascularized hemangioma became much smaller, brownish and spongy. It was divided and extirpated.

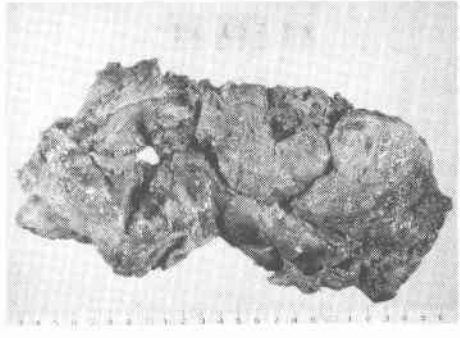

陥った巨大血管腫を3分割し，周囲主要臓器から剝離，結果的に左葉切除となった(**Fig. 4**)．肝切除断端，左横隔膜下にそれぞれドレーンを置き閉腹した．術後順調に経過し，完全に社会復帰したが，5年後の平成元年頃より，右季肋下に腫瘤が触知され，画像で残肝に血管腫の再発と思われた．平成3年には腫瘤はさらに増大し，手術目的で同年7月8日再入院した．

再入院

現症：軽度の腹部膨満感を訴えている以外に特記すべき事なし．腹部所見では右上腹部から下腹部にかけて比較的軟らかい腫瘤を触れ，他に異常所見を認めなかった．

血液検査所見：貧血なし．生化では膠質反応が高値，トランスアミナーゼ，ビリルビン，コリンエステラーゼ値は正常，ICG (R) 15，ICG (K)，凝固系も異常なし．HBsAg (−)，sAb (−) で，HCV の Ab (+) であった．

画像所見：腫瘤は magnetic resonance imaging (MRI) で $S_8$を中心に一部 $S_5$と $S_7$を占め下大静脈（以下，IVC)に及んでいる(**Fig. 5**)．血管撮影では avascular mass が門脈右枝を下方へ圧排していた．

手術所見：逆T字切開にて開腹す．腹水や肝硬変は認めず．肝全体を周囲から遊離したが，血管腫は横隔膜と強固に癒着しており，これを広範に合併切除した．次に，血管腫の増大圧迫によって走行が変形した肝十二指腸間膜にテーピングし，IVC を腎静脈より肝十二指腸間膜の上縁まで前面を十分に剝離露出し腎静脈下部で腰静脈を処理後，テープを掛けた．IVC の万一の損傷に備えて側孔付きのアンスロン・チューブを挿入固定した．Pringle 法で15分遮断，5分解放を6～7回繰り返し，血管腫から5～10mm 離して切り込み，$S_5$の一部を残し $S_7$に一部入り込む形でほぼ前区域を切除した．しかし，切除終了直前に右肝静脈壁を損傷し，これを修復すべく先ず圧迫したが，傷は IVC の横隔膜直下まで裂けて広がったためにチューブの入っている IVC 全体をつまみ上げ，チューブで IVC 前壁を圧迫することにより出血量を軽減出来た．裂傷を7-0プロリンで縫合したが，最後の遮断時間が26分であったため腸管が浮腫状となり，多数の出血斑，さらに腹水を認めた．横隔膜欠損部分を Gore-Tex sheet で修復し，ドレンを胸腔に1本，腹腔は切除面と右横隔膜下におのおの1本ずつ留置し，閉腹した．術後，門脈血栓症や腸管の鬱血が気掛かりであったがトランスアミナーゼ，胆道酵素，ビリルビンの上昇なく，また arterial ketone body ratio (AKBR) は術中に低下（術前値2.22，1回目遮断で0.35，最終回で0.16）がみられたものの，術後は順調に術前値に回復した．切除標本の組織学的所見は cavernous hemangioma で前回と同様であった．残肝容積は順調に増大し，術後5週間で退院された．

**Fig. 5** Recurred hemangioma which is a white mass on T2-weighted image of MRI, has grown mainly from S8 (below), encircles the right hepatic vein and attaches to IVC.

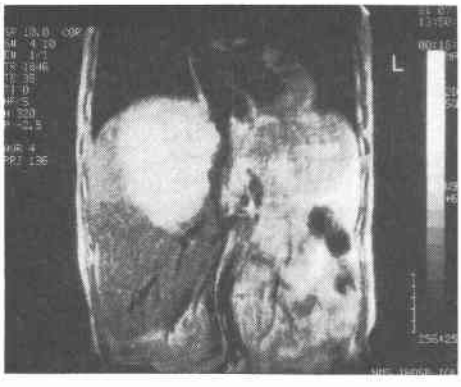


## 考　察

1．診断方法

肝血管腫に重要な画像診断は侵襲の少ない順に ultrasonography (US)，CT，MRI，さらに血管撮影が挙げられる．US[7)8)]では内部が高エコーをしめすものが多いが，低エコー，混合エコー，あるいは網目状パターンを呈するものもある．さらにはエコーレベルが体位変換や圧迫，あるいは時間の経過でも変化するので，決定的ではない．CT は dynamic CT で早期に辺縁が，遅れて中心が enhance されるという特徴的所見[9)~11)]があるが，器質化した部分や血栓形成，壊死部分および血流遅延部では，自験例のごとく低吸収域に表現され，他との鑑別を要する．MRI は有力[8)9)12)~14)]で $T_2$強調画像で高信号域の腫瘤として描出され，自験例の再発時には存在部位のみならず，周囲との解剖学的位置関係，とくに IVC 周囲が理解され術前検査として非常に有用であった．血管撮影は特徴的な斑点状あるいは綿花状の pooling 像を呈する[9)]が，自験例は avascular で診断に役立たなかった．巨大血管腫内で出血し，内圧上昇し血管が周囲に極度に圧排されたか，腫瘍内部の変性で血管内腔が狭くなったために造影されなかったと考えられる．

2. KM症候群を合併した肝巨大血管腫の手術

肝血管腫の手術適応[3)9)11)15)]は従来より，4cm以上の大きさで，血管腫による明らかな症状[11)15)16)]を認めるか，血管腫が破裂する[3)11)17)]可能性がある場合[16)]，KM症候群を合併している例[11)15)16)]，あるいは悪性腫瘍を否定できない例[16)]としている．自験例では腹部は極度に膨満し，貧血と血小板減少さらに出血傾向を認め緊急に開腹されたが，術前の診断は肝嚢腫であった．これ程巨大になる前に適確な診断が得られていれば緊急手術も分割手術も不要であったと思われる．初回の緊急手術時には出血傾向が強かったために，脈管の処理後に左葉切除を中途で断念し，止血不能となった一部肝切離面を多数のガーゼで圧迫し開放創とした．その後，全身状態が安定したところで壊死に陥った巨大肝血管腫を安全に切除した．このような分割手術は，出血傾向のある肝血管腫症例に対しては有効な手段であると考える．一方，X線照射[1)2)]や肝動脈塞栓術[18)19)]は手術適応があっても切除出来ない症例に対して施行されているが，効果は期待できず[4)15)20)21)]，肝動脈結紮術[4)15)]を試みるべきであろう．

3. 血管腫の再発

自験例では，おそらく初回手術時に残ったために7年後に再切除となった．血管腫は可及的に切除されるべきであるが，手技的に難しい例や血管腫の散在する例があるため，取り残すことがある．良性といえども残っていれば再発する[22)]．また，一般に血管腫は緩徐に発育するが，なかには急速な増大[22)23)]を示す症例も散見される．発育速度を調べた2切除症例の報告[21)]によると体積が3年半で4倍，10年半で12倍であったというが，自験例は7年間で20～30倍に発育したと推察される．

4. 出血と門脈鬱血の対策

IVCに浸潤，あるいは隣接する大きな肝腫瘍を切除する際にはIVC内シャント・チューブが有用[16)]といわれる．自験例で，チューブがIVCに入っていなかったならば，肝静脈壁に始まった裂傷は圧迫や止血鉗子による操作でIVCをさらに頭側へ広がり，相当の出血量であったと思われる．準備した同チューブの前方への挙上操作が出血のコントロールに非常に役立った．しかし，大量の出血量を顧みると，横隔膜を切開し肝上部IVCと腎上部IVCにテーピングしておけば腰静脈からの出血はやむをえないものの，出血量をかなり抑えられたのではと反省させられる．また，自験例のごとく腸管の浮腫や出血斑さらに腹水がみられるほどの長時間の門脈血流遮断では，門脈血をIVCへバイパスする必要性も考えられる．

## 文　献


1) Adam YG, Huvos AG, Fortner JG: Giant hemangiomas of the liver. Ann Surg 172: 239—245, 1970
2) Trastek VF, van Heerden JA, Sheedy PF et al: Cavernous hemangiomas of the liver. Resect or observe? Am J Surg 145: 49—53, 1983
3) Ishak KG, Rabin L: Benign tumors of the liver. Med Clin North Am 59: 995—1013, 1975
4) 葛西洋一，西田　修，久木田和丘ほか：肝海綿状血管腫の臨床的検討．肝臓　22：1150—1161，1981
5) Kasabach HH, Merritt KK: Capillary hemangioma with extensive purpura. Report of a case. Am J Dis Child 59: 1063—1070, 1940
6) 田中昌彦，秋丸琥甫，大場英己ほか：失血性ショックを伴った肝巨大血管腫に対する分割手術の経験．第11回腹部救急診療研究会抄録集，p122, 1988
7) 東　義孝：低エコーの肝海綿状血管腫．画像診断 11：492—493，1991
8) 岡　博子，大竹宏治：肝血管腫の画像診断．Mod Physician　10：1193—1196，1990
9) 荒川泰行，奥山泰史，有賀久幸ほか：肝血管腫．医と薬学　22：53—64，1989
10) 平井賢治，熊谷雅信，火野坂徹ほか：肝血管腫のCT像．臨放線　26：549—554，1981
11) 清原秀康，吉田　雋，吉松俊治ほか：肝海綿状血管腫4手術症例の検討．—とくに手術適応を中心に—．外科　46：727—731，1984
12) Meng TAO, Su Xue-zeng: Magnetic resonance imaging (MRI) in 100 cases of mass lesions in the liver. Chin Med J 103: 673—679, 1990
13) Marti-Bonmati L, Torrijo C, Ronchera C et al: Lesion/Fat intensity ratio in MR characterization of hepatic masses. J Comput Assist Tomogr 15: 539—541, 1991
14) 板井悠二：CTとMRI．肝・胆・膵　15：374—382，1987
15) 福田直人，石山純司，天野　仁ほか：巨大肝海綿状血管腫の3手術例．日臨外医会誌　52：1587—1591，1991
16) 花崎和弘，梶川昌二，堀米直人ほか：巨大肝海綿状血管腫の4手術症例．消外　14：743—748，1991
17) Sewell JH, Weiss K: Spontaneous rupture of hemangioma of the liver. Arch Surg 83: 729—733, 1961
18) Freeny PC, Vimont TR, Barnett DC: Cavernous hemangioma of the liver. Ultrasonography, arteriography, and computed tomography.

Radiology 132：143—148, 1979
19) Allison DJ, Jordan H, Hennessy O：Therapeutic embolization of the hepatic artery. A review of 75 procedures. Lancet 1：595—598, 1985
20) 新井俊男, 高崎　健, 武藤晴臣ほか：肝両葉にわたる多発性巨大血管腫の1切除例. 肝臓　31：470—474, 1990
21) 吉田順一, 山崎　晋, 幕内雅敏ほか：増大過程を計測しえた肝海綿状血管腫の2切除例. 日消外会誌　24：2226—2230, 1991
22) 田中早苗, 折田薫三, 中島洋一ほか：本邦における肝臓海綿様血管腫について. 日臨外医会誌　24：89—102, 1964
23) 宣保行雄, 袖山　健, 三浦正澄ほか：短期間に急速に増大した巨大肝海綿状血管腫の1例. 日消病会誌　82：363, 1985

## A Case Report of Resection of Recurrent Hepatic Cavernous Hemangioma in the Anterior Segment Seven Years after the Primary Left Lobectomy

Koho Akimaru, Kiichiro Uchiyama, Izumi Iwase, Shigeru Imai, Masahiko Tanaka, Manabu Gotoh and Tasuku Shoji
The Second Department of Surgery, Nippon Medical School

A 52-year-old woman had a huge cavernous hemangioma of the left hepatic lobe with Kasabach-Merritt syndrome treated urgently with ligation of the left hepatic artery, left portal branch and left hepatic vein, and gauze tamponade over the partially dissected liver surface. Ten weeks later she underwent left hepatectomy for the necrotized hemangioma. She remained well for five years, when recurrence of the hemangioma was noted in the anterior segment on CT. Seven years after the hepatectomy, because of the relatively well-localized but growing hemangioma in the anterior segment, with preservation of liver function by the remaining posterior segment, resection for the recurrence was performed successfully. This patient is now well eleven months postoperatively. Strategies for giant cavernous hemangioma of the liver with bleeding tendency and for recurrence encircling the IVC are discussed.

**Reprint requests:** Koho Akimaru　Department of Surgery, The First Hospital of Nippon Medical School
3-5-5 Iidabashi, Chiyoda-ku, Tokyo, 102 JAPAN