日消外会誌　26（3）：894～898，1993年

胆管癌術後に肝門部挙上空腸静脈瘤から出血した門脈圧亢進症の1例

国立大蔵病院外科[1]，北里大学病院外科[2]，伊勢原協同病院外科[3]

片田　夏也[1)2)]　別所　隆[1)3)]　大西　英胤[1)]　篠原　央[1)]
栗原　博明[1)]　郭　宗宏[1)]　徳永　信弘[1)]　高橋　厚[1)2)]

胆管癌術後に頻回の大量消化管出血を認め，出血源の診断に難渋した特殊な門脈圧亢進症の1例を経験したので報告する．症例は59歳の男性．中部胆管癌の診断にて胆管切除，肝門部空腸吻合術（Roux-en-Y）施行．術後1年6か月頃より頻回の大量消化管出血を認め出血源の診断に難渋したが，最終的に血管造影を施行したところ，癌再発により肝外性門脈閉塞から門脈圧亢進症を生じ，肝門部挙上空腸に生じた求肝性静脈瘤からの出血と診断した．治療として，拡張空腸静脈―下大静脈H―シャント術および拡張空腸静脈のbandingを施行した．その後大量の消化管出血は消失したが，患者はその11か月後に癌再発より肺転移を生じ死亡した．剖検により肝門部挙上空腸の静脈瘤が確認された．本症例のように，胆管癌術後の挙上空腸に異所性静脈瘤が生じ出血を来した報告例は全く認めず，極めて興味ある症例と思われた．

Key words：portal hypertension, porto-jejunal varices, bile duct cancer

はじめに

門脈圧亢進症の患者に消化管出血が生じた際に，食道，胃静脈瘤を疑い上部消化管を検索することはよく知られているが，その病態によってはいわゆる異所性静脈瘤[1)]と呼ばれる食道，胃以外に生じる静脈瘤からの出血も鑑別診断として考えなければならない場合がある．今回われわれは中部胆管癌術後に頻回の大量消化管出血を認め出血源の診断に難渋した末，肝門部空腸吻合部の挙上空腸に生じた静脈瘤よりの出血と診断し治療した特殊な門脈圧亢進症の1例を経験したので報告する．

症　例

患者：59歳，男性

現病歴：昭和62年11月眼球結膜の黄染に気付き11月30日当院受診し，著明な閉塞性黄疸を認め入院となる．

既往歴：特記すべきことなし．

家族歴：母が胃癌で死亡．

入院後，閉塞性黄疸に対し経皮経肝胆道ドレナージを施行し精査の後中部胆管癌と診断，昭和63年1月18日胆管切除，R_2郭清，肝門部空腸吻合術（Roux-en-Y）を施行した．病理組織所見は高分化型管状腺癌，n_2（＋），dw_1，ew_1，stage 3，相対非治癒切除であった．その後昭和63年2月13日に退院となり経過順調であったが，平成元年6月（術後1年6か月）頃より頻回の大量消化管出血が出現，8月16日には血色素3.8g/dlと著明な貧血を認め再入院となった．

再入院時現症：体温35.6℃，脈拍84/分整，血圧90/60mmHg，眼球結膜に黄染を認める，胸部に異常を認めず，腹部は上腹部に手術瘢痕を認めるがその他異常なし．表在リンパ節は触知しない．

再入院時検査所見：血液検査でヘモグロビンが3.8g/dl，総蛋白が4.8mg/dlと低値を示した．その他は**Table 1**に示す．

再入院後経過：出血源検索のため種々の検索を行ったが，上部消化管内視鏡検査にて食道下部に軽度の静脈瘤を認めたが明らかな出血源は判明しなかった．ところが間歇的な消化管出血は持続し，これに対し9月25日に緊急にて試験開腹を行い全消化管を術中内視鏡にて検索したが，出血源を明らかにすることができなかった．この時，肝門部挙上空腸は癒着が強く検索しなかった．また肉眼的に肝硬変は認めなかった（**Fig. 1**）．その後約6か月間出血と輸血を繰り返した後，平成2年2月7日血管造影を施行した．腹腔動脈造影に

＜1992年10月7日受理＞別刷請求先：片田　夏也
〒228　相模原市北里1―15―1　北里大学病院外科

Fig. 1 Course following readmission.

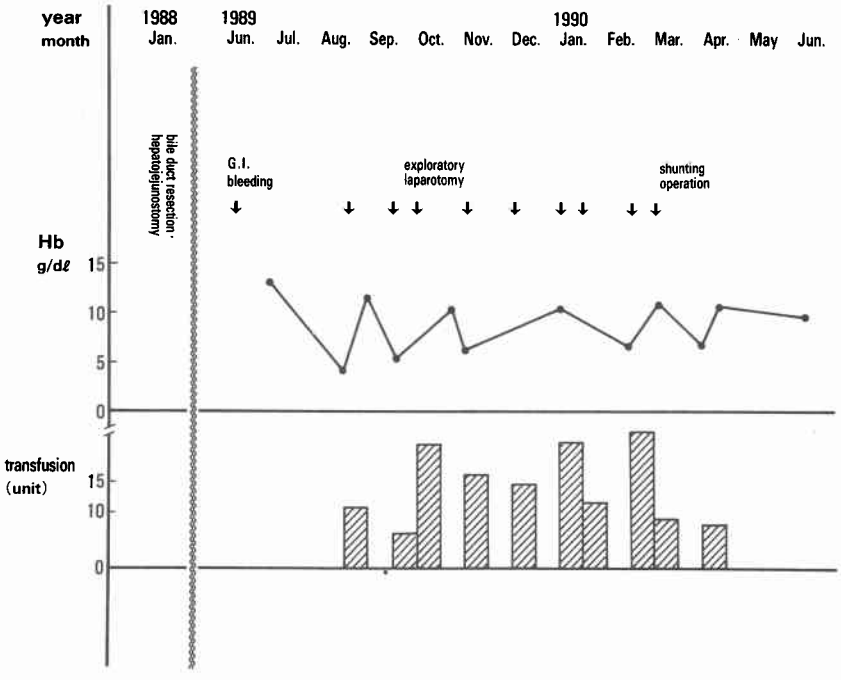

Table 1 Findings at the time of readmission

WBC	3,300 /mm³	T. Bil.	1.8 mg/dl
RBC	1.51×10⁶ /mm³	D. Bil.	0.6 mg/dl
Hb	3.8 g/dl	T-CHO	82 mg/dl
Plt.	115.0×10³ /mm³	TG	79 mg/dl
T.P.	4.8 g/dl	BUN	13.6 mg/dl
Albumine	3.1 g/dl	Creatinine	0.9 mg/dl
GOT	11 mIU/ml	Na	138 meq/l
GPT	8 mIU/ml	K	4.2 meq/l
LDH	231 mIU/ml	Cl	108 meq/l
ALP	139 mIU/ml	Glucose	108 mg/dl
γ-GTP	9 mIU/ml	CA19-9	36 U/ml
CHE	236 mIU/ml	CEA	1.0 ng/ml

おける静脈相では，上腸間膜静脈の門脈流入部に狭窄を示し本来の門脈は造影されず，その右側に上方に走る拡張した静脈が肝門部に達しているのが認められ，挙上空腸の空腸静脈と考えられた(**Fig. 2**)．さらに手術的に直接回盲静脈に挿入されたカテーテルより門脈造影を行ったところ，肝門部挙上空腸の空腸静脈が著明に振張し側副血行路を生じ，さらに肝門部において拡張蛇行した静脈瘤となり肝内門脈枝に交通していた(**Fig. 3**)．さらに肝門部付近のCT像(門脈カテーテルより造影剤を注入）では肝門部の挙上空腸壁がエンハンスされ空腸壁内の側副血行路の存在が疑われた．また軽度の脾腫を認め，門脈圧の亢進が疑われた（**Fig. 4**)．以上より頻回の大量消化管出血の出血源として肝門部挙上空腸に生じた静脈瘤であると診断した．

出血に対する治療として，初めに2月22日に門脈カテーテルからpitressin tannateを5単位/12時間で持続投与を行ったが止血効果なく，平成2年3月5日拡張空腸静脈—下大静脈H—シャント術を施行した．開腹時，門脈の閉塞部位と思われる膵上縁には癌再発による硬い腫瘤を認め，挙上した空腸間膜には拡張した空腸静脈を認めた．手術として，まず自家大伏在静脈を用いて拡張空腸静脈と下大静脈間にH—シャントを造設した(**Fig. 5**)．初め電磁流量計で測定したシャントの流量が110ml/minと少なかったので空腸静脈が1/3径となるようにbandingを行った．またシャント前の門脈圧は255mmHg，最終的な門脈圧は390 mmHg，シャント流量は260ml/minであった．シャント術後1週間の門脈カテーテルからの造影では，拡張空腸静脈はbanding部で閉塞し，シャントを通じ下大静脈が造影されていた．さらにシャント術後2週間の門脈カテーテルからの造影では，シャントはほぼ閉塞し新たに他の空腸静脈の枝が拡張を示し，側副血行路を生じているがその流量は減少し，下方の空腸静脈への別の側副血行路の出現が疑われた（**Fig. 6**)．

Fig. 2 Celiac arteriography (D.S.A) reveals stenosis at the entrance of the superior mesenteric vein into the portal vein (black arrow). A dilated vein of the elevated anastomosed jejunum is noted on the right side and reaches as far as the porta hepatis (white arrow).

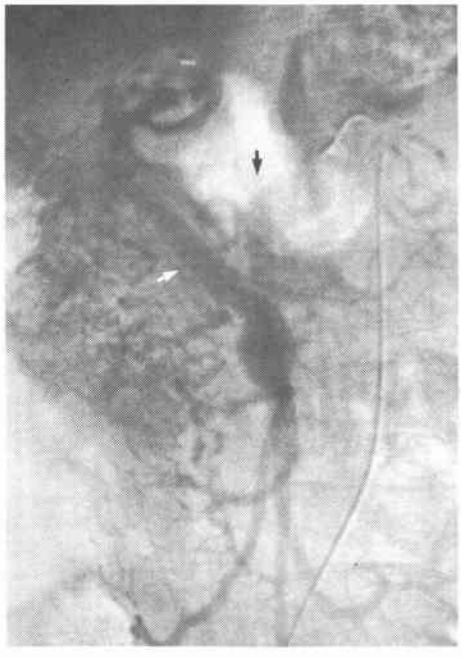

Fig. 3 On portal phlebography, the veins of the elevated part of the jejunum are markedly dilated, collateral pathways have developed. They have formed dilated, tortuous varices in the portal area (black arrow) and communicate with the intrahepatic branches of the portal vein.

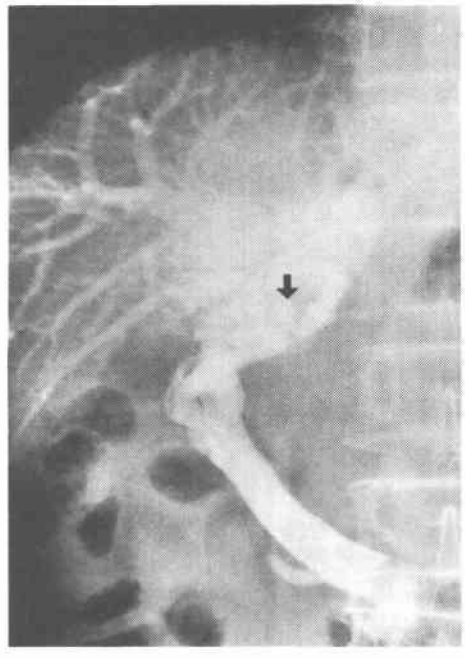

Fig. 4 CT scan of the area adjacent to the hepatic hilum with contrast enhancement via a catheter in the portal vein. The portal portion of the elevated anastomosed jejunal wall is enhanced (black arrow), suggesting the presence of collateral pathways whthin the jejunal wall.

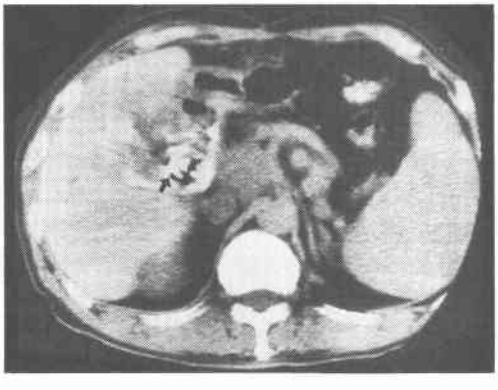

Fig. 5 Diagram of the shunting operation.

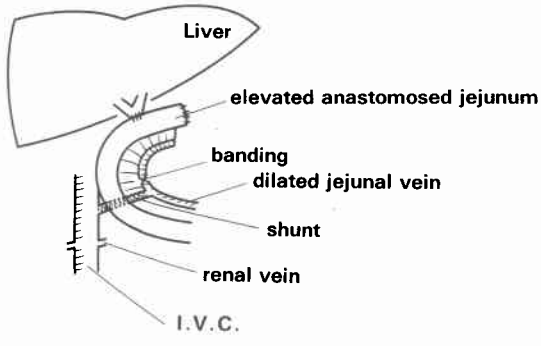

その後大量の消化管出血は消失し，またシャント術後に高アンモニア血症あるいは肝性脳症もきたさなかったが，癌再発より肺転移をきたし全身状態が悪化，平成3年2月13日死亡した．初回手術後3年，シャント術後11か月であった．剖検にて肝門部に門脈浸潤を伴った癌再発を認め，肝門部挙上空腸には静脈瘤が確認された（**Fig. 7**）．組織学的に肝硬変は認められなかった．

考　察

門脈圧亢進症において，食道および胃静脈瘤が生じ

Fig. 6 A contrast image obtained 2 weeks after shunting shows that the shunt is almost completely occluded and a new jejunal vein branch has become dilated (white arrow). The development of new collateral pathways involving the lower inferior jejunal veins is suspected (black arrow).

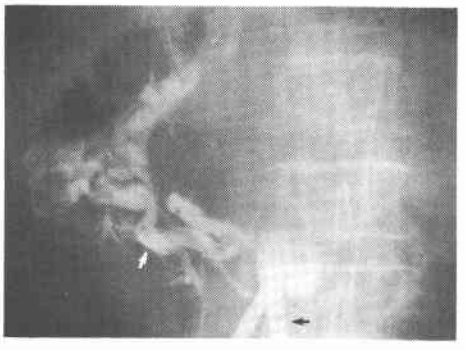

ることはよく知られているが，それ以外の部位に発生する静脈瘤はLebrecら[1]により異所性静脈瘤と呼ばれている．異所性静脈瘤はその血行動態から遠肝性静脈瘤と求肝性静脈瘤に分類され，その多くは十二指腸，空腸，直腸，回腸瘻，結腸瘻などの遠肝性静脈瘤であり求肝性静脈瘤はまれである．求肝性静脈瘤は通常，肝外性門脈閉塞により閉塞の遠位部より求肝性に静脈瘤が形成されたものである．わが国において空腸静脈瘤より出血した報告例は横山ら[2]，徳丸ら[3]が先天性胆道閉塞症術後に，竹村ら[4]が先天性総胆管拡張症術後に空腸静脈瘤から出血した例が挙げられる．ところが本症例のように，胆管癌術後の肝門部挙上空腸に生じた静脈瘤からの出血を来した報告例はわれわれが検索しうる範囲内では海外を含めて全く認めず，強いて挙げるとすればMoncureら[5]により進行膵癌に対し胆嚢空腸吻合（Roux-en-Y）を施行後に挙上空腸に静脈瘤が生じ出血した例を認めるのみである．一般に，胆管癌術後の患者に上部消化管出血が生じた際に，手術によるストレスや，胆道の再建法によっては胆汁の逆流によるびらんや潰瘍からの出血，あるいはなんらかの原因により門脈圧亢進症が生じ食道，胃静脈瘤からの出血が考えられる．ところが本症例は，胆管癌術後の癌再発により肝外性門脈閉塞から門脈圧亢進症を生じ，肝門部挙上空腸に生じた求肝性静脈瘤から出血した極めてまれな症例であり，今後肝門部空腸吻合術後の消化管出血例では考慮に入れるべき出血部位と思われる．

ところで，門脈圧亢進症に伴う異所性静脈瘤は開腹術を受けた既往のある患者に多く，手術操作が加えられた部位に静脈瘤が発生していることが多いといわれている．すなわち，手術操作により癒着が生じ，その部位に新生血管が発達するが，新生血管の壁は脆弱であるために破裂し出血を来しやすいとされており[3]，特に腸間膜の静脈瘤に関してMoncureら[5]はAdhesion-related Mesenteric Varicesと呼んでいる．本症例も肝門部空腸吻合術の既往があり，剖検にて挙上空腸付近に高度の癒着が確認されており，空腸静脈瘤発生の原因として癒着の影響が疑われた．

Fig. 7 Macroscopic picture and diagram at autopsy include varices in the portal portion of the elevated anastomosed jejunum (white arrows).

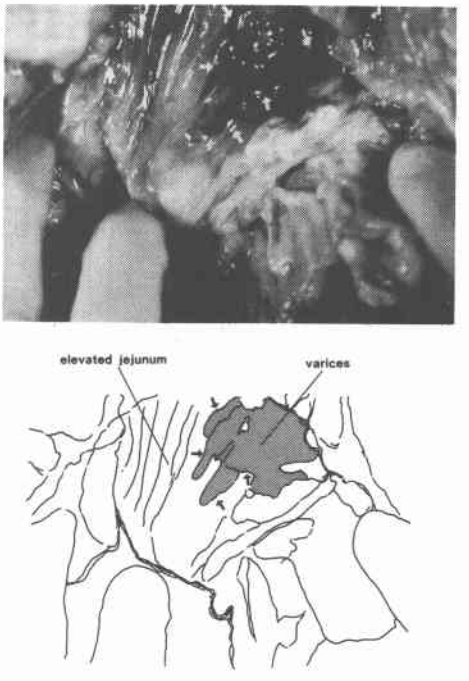

肝門部空腸吻合術後の挙上空腸静脈瘤からの出血に対しての手術的な治療に関して，大きく分けて，静脈瘤の存在する挙上空腸を切除し再吻合を行う方法と，亢進した空腸静脈圧をシャントにより減圧する方法が考えられる．本症例に関して，前者は肝血流の問題より肝不全の危険性があると思われた．また後者のシャント術に関しては，術後に肝性脳症の出現が懸念されるが，Paquetら[6]は門脈圧亢進症による出血に対して行われたmeso-caval shunt術後の脳症発症率は12.2%で，基礎疾患はいずれもChild AあるいはBの肝硬変であったとしている．なお本症例は肝硬変を合

併しておらず，シャント術を行うこととしたが術後に脳症を認めなかった．

本症例の門脈圧に関し，シャント前の門脈圧は255 mmHgであり，シャント後のgraftの流量が少なかったので空腸静脈のbandingを行い門脈圧は390mmHgと上昇したが，シャント流量は逆に増加した．シャント術後1週間の門脈カテーテルからの造影では，拡張空腸静脈はbanding部で閉塞し消化管出血の原因となっていた空腸静脈瘤への血流はほぼ遮断されたことになる．さらにシャント術後2週間の門脈カテーテルからの造影では，シャントはほぼ閉塞したが亢進した門脈圧はむしろ他の空腸静脈へ流出するかたちとなった．結局，シャントは術後早期にほぼ閉塞してしまったが，拡張空腸静脈に対するbandingを行うことにより空腸静脈瘤への血流を減少せしめシャントが閉塞するまでの2週間の間に脆弱化した空腸壁の組織修復が行われるための期間を与えたことになったと考えられる．また，bandingにより亢進した門脈圧を肝門部挙上空腸以外の部位に分散させ消化管出血を防ぐ結果になったと考えられる．

なお，本論文の要旨は，第37回日本消化器外科学会総会において報告した．

本稿を終えるにあたり御校閲頂いた北里大学外科比企能樹教授に深く感謝致します．

文　献

1) Lebrec D, Benhamou J-P: Ectopic varices in portal hypertension. Clin Gastroenterol 14: 105—121, 1985
2) 横山清七，藤本嘉彦，藤本隆夫ほか：上腸間膜静脈瘤破裂による消化管出血を繰り返した先天性胆道閉塞症術後門脈圧亢進症の1例．小児外科　20: 215—218, 1988
3) 徳丸忠昭，久保雅子，須田耕一：空腸静脈瘤かざ出血した先天性胆道閉鎖症術後門脈圧亢進症の1例．日小外会誌　24: 1299—1302, 1988
4) 竹村俊樹，岸　明彦，山村義治ほか：血管造影で診断し得た術後求肝性腸間膜静脈瘤破裂の1例．日消病会誌　83: 2248—2253, 1986
5) Moncure AC, Waltman AC, Vandersalm TJ et al: Gastrointestinal hemorrhage from adhesion-related mesenteric varices. Ann Surg 183: 24—29, 1976
6) Paquet K-J, Mercado MA, Kalk J-Fr et al: Analysis of a prospective series of 100 mesocaval interposition shunts for bleeding portal hypertension. Hepatogastroenterology 37: 115—120, 1990

A Case Report of Portal Hypertension with Hemorrhage from Porto-jejunal Varices after Anastomosis between Portahepatis and Jejunum for Bile Duct Cancer

Natsuya Katada[1)2)], Takashi Bessho[1)3)], Hidetane Ohnishi[1)], Hisashi Shinohara[1)], Hiroaki Kurihara[1)], Tsong-Hong Kou[1)], Nobuhiro Tokunaga[1)] and Atsushi Takahashi[1)2)]
[1)]Department of Surgery, Okura National Hospital
[2)]Department of Surgery, Kitasato University Hospital
[3)]Department of Surgery, Isehara Kyodo Hospital

We report an unusual case of portal hypertension complicated by repeated major gastrointestinal hemorrhage following bile duct cancer surgery, in which it was difficult to identify the source of the bleeding. The patient was a 59-year-old man with central bile duct cancer who underwent bile duct resection plus hepatojejunostomy (Roux-en-Y). Angiography was ultimately performed after difficulty in identifying the source of the frequent major gastrointestinal hemorrhages which began approximately 1 year and 6 months postoperatively. A diagnosis was made of portal hypertension due to extrahepatic portal occlusion secondary to cancer recurrence, and hemorrhage from hepatopetal varices arising in the portal area of the anastomosed jejunum. Treatment consisted of H-shunting from the dilated jejunal vein to the inferior vena cava plus banding of the dilated jejunal vein. Although there were no subsequent recurrences of gastrointestinal hemorrhage, the patient developed lung metastasis from his recurrent cancer and died 11 months later. porto-jejunal varices were confirmed at autopsy. This is the first report of hemorrhage from ectopic varices in the anastomosed jejunum following bile duct cancer surgery, and we consider it a very interesting case.

Reprint requests: Natsuya Katada　Department of Surgery, Kitasato University Hospital
1-15-1 Kitasato, Segamihara-shi, 228 JAPAN