日消外会誌　26（3）：899～903，1993年

開存した傍臍静脈閉鎖術が有効であった猪瀬型肝性脳症の3例

日本医科大学第1外科，同　放射線科*

真々田裕宏　恩田　昌彦　田尻　孝　山下　精彦
金　徳栄　鳥羽　昌仁　足立　幹夫　梅原　松臣
吉田　寛　西久保秀紀　谷合　信彦　隈崎　達夫*
大矢　徹*　田島　廣之*　弦間　和仁*

開存した傍臍静脈を有し反復性肝性脳症を呈した肝硬変症例3例（全例食道静脈瘤合併）に対し，傍臍静脈結紮術あるいは経カテーテル的塞栓術を施行し，良好な成績を得たので報告する．3例とも高アンモニア血症と反復する意識障害が認められ，保存療法にて対処していた．血管造影上，傍臍静脈の開存による門脈一大循環短絡路に起因した猪瀬型肝性脳症と診断し，閉鎖術を施行した．方法は門脈圧モニター下，臍上部にて皮切を加え，症例1，2には傍臍静脈を露出後結紮，症例3は同静脈よりコイルと無水エタノールで塞栓した．全例で術後門脈圧は上昇し，とくに症例3は塞栓後246 mmH_2O から320mmH_2O と上昇したので脾動脈塞栓術（SAE）を追加し，285mmH_2O へと低下した．また，いずれの症例も食道静脈瘤の悪化は認められず，血中アンモニア値の低下，脳症の改善がみられ，本治療法の有効性が示唆された．

Key words: portal hypertension, portosystemic encephalopathy, occlusion of paraumbilical vein

はじめに

反復性肝性脳症を起こす病態の1つに，門脈一大循環系短絡の存在，いわゆる猪瀬型肝性脳症[1]がある．本疾患に対して，内科的保存療法が主体とされてきたが，この治療法にも限界がある．そこで，軽度肝障害例での外科的な短絡路遮断術[2)~5)]や，interventional radiology による塞栓術[6)~10)]の有効性が報告されている．

今回，われわれは開存した傍臍静脈を有して反復性肝性脳症を呈した肝硬変症例3例に傍臍静脈結紮術および塞栓術を施行し良好な成績をえたので，若干の文献的考察をくわえ報告する．

症　例

各症例の臨床像を **Table 1** に示す．

（症例1）

35歳の男性．昭和59年12月より，肝硬変・食道静脈瘤を指摘され，昭和61年2月に脾動脈塞栓術（splenic artery embolization：SAE）および経皮経肝的食道静脈瘤塞栓術（percutaneous transhepatic obliteration：PTO）を施行した．その後，食道静脈瘤の再発および反復性肝性脳症が発症し昭和62年3月，治療目的にて入院となった．入院時，意識は昏睡状態で，血中アンモニア値は230μg/dl と高値を示していた．硬化療法（EIS）後の血管造影では，遠肝性血行路として傍臍静脈の開存のみを認めた．そこで脳症の改善を目的に傍臍静脈結紮術を施行した．方法は硬膜外麻酔下で transileocolic portography 法（TIP 法）によりカテーテルを門脈内まで挿入し，門脈造影後，門脈圧をモニタリングした．次に，臍上部にて皮切を加え，傍臍静脈を露出した．同静脈の短絡路閉鎖試験（以下，クランプテスト）をすると，門脈圧上昇は軽度であったため，同静脈の結紮が可能と判断し，施行した．術直後門脈圧は416mmH_2O から481mmH_2O へと上昇し，開存し

Table 1 Clinical summary of three patients with portosystemic encephalopathy.

Case	Age	Sex	Cause of liver disease	Laboratory data			Treatments	Change in PVP (mmH_2O)	liver function	E. Varices (RC sign) before→after	Effect to encephalopathy	Follow-up
				alb (g/dl)	Ch-E (IU/l)	HPT (%)						
1	35	M	Cirrhosis	3.5	282	65	Ligation of PUV	416→481	no change	(+)→(+)	+	Unknown 12mo later
2	69	F	Cirrhosis	3.1	323	68	Ligation of PUV	312→351	no change	(−)→(−)	+	Alive and well 19mo later
3	80	M	Cirrhosis	3.1	297	68	Embolization of PUV (coil and ethanol)	246→320 ↓	no change	(+)→(+)	+	Died 5mo later from pneumonia
							SAE (gelfoam)	285				

PUV：paraumbilical vein
PVP：portal vein pressure
SAE：splenic artery embolization

＜1992年10月7日受理＞別刷請求先：真々田裕宏
〒113　文京区千駄木1－1－5　日本医科大学第1外科

Fig. 1 Case 2. Venous phase of superior mesenteric angiogram.
(a) Before ligation of paraumbilical vein, it reveals paraumbilical vein patent (small arrows). (b) After ligation, paraumbilical vein is not visualized.

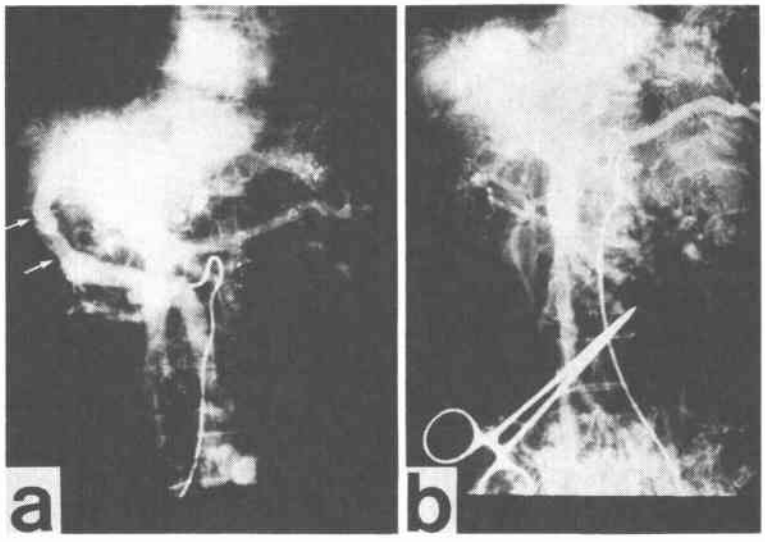

た傍臍静脈は消失した．術後，意識は明瞭となり，血中アンモニア値は45μg/dl と正常化し，肝機能障害も軽度のまま著変なく，食道静脈瘤の悪化も認められなかった．本症例は，観察期間中，脳症の発症は認められなかった．

（症例2）

69歳の女性．昭和59年11月，肝硬変・食道静脈瘤破裂の診断にてSAEおよびPTOを施行した．その後より意識消失発作を繰返すようになり保存的および部分的傍臍静脈結紮術にて治療してきたが十分な効果がえられなかった．平成2年6月，傾眠状態と異常行動の出現にて再入院となった．入院時の血中アンモニア値は110μg/dl と高値を示していた．最終的に，開存した傍臍静脈のシャントに対する全閉鎖が必要と考え，症例1と同様の方法で傍臍静脈を露出後，クランプテストにて完全結紮可能と判断した．術直後門脈圧は312 mmH_2O から351mmH_2O へと上昇したが，開存した傍臍静脈のシャントは消失した(**Fig. 1**)．術後に意識は明瞭となり，血中アンモニア値も25μg/dl まで低下した．以降，肝機能や食道静脈瘤の悪化は認められなく，合成二糖類製剤の投与の必要もなく，血中アンモニア値は正常化し，脳症の発症もみられていない．本症例は19か月後の現在，外来通院中である(**Fig. 2**)．

（症例3）

80歳の男性．昭和63年より，肝硬変・食道静脈瘤を

Fig. 2 Clinical course of the case 2. Immediately after complete ligation of paraumbilical vein, blood ammonia level falls down to a normal range and remains within a normal range for 19 months.

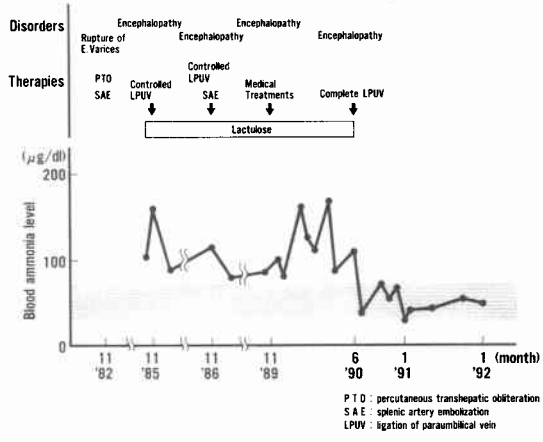

指摘され，EISが施行されてきた．その頃より反復性意識障害がみられたため保存療法にて対処してきたが次第に治療効果がえられなくなり，平成2年7月，再び意識障害の出現にて入院となった．入院時，意識は昏睡状態で，血中アンモニア値も272μg/dl と高値を示していた．血管造影上，傍臍静脈の開存のみの門脈―大循環短絡を認めた．脳症の改善を目的に短絡路閉鎖術

Fig. 3 Case 3. Transileocolic portography. (a) Before embolization of paraumbilical vein, it reveals paraumbilical vein with some branches patent (small arrows). (b) After embolization, paraumbilical veins are not visualized (large arrows; steel coils).

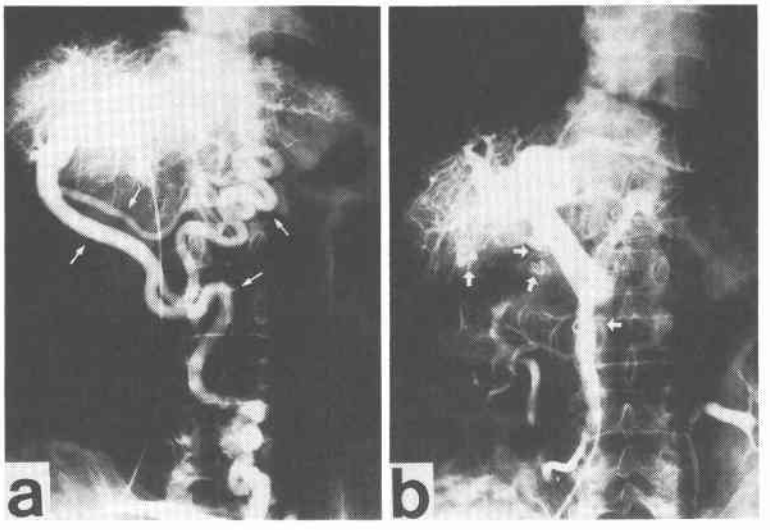

が必要と考えたが，末梢にて傍臍静脈が3本に分枝するため臍上部の結紮術単独では不十分と考え，各分枝中枢側での経カテーテル的塞栓術を施行した．方法はTIP法にて門脈圧モニタリング下，傍臍静脈を露出し，同静脈へバルーンカテーテルを挿入，クランプテスト後，金属コイルと無水エタノールを用いて塞栓術を施行した．なお塞栓後門脈圧は246mmH_2Oから320mmH_2Oに上昇したため門脈圧上昇を抑えるためにゼルフォームスポンジを用いた約50%のSAEを加え，門脈圧は285mmH_2Oへと低下した．確認の門脈造影にてシャント静脈は消失した(**Fig. 3**)．治療後，意識は明瞭となり，血中アンモニア値も15μg/dlまで低下を示し，肝機能や食道静脈瘤の悪化は認められなかった．また退院後も合成二糖類製剤や特殊アミノ酸製剤の投与の必要もなく血中アンモニア濃度は正常化し，脳症の発症もみられなかった．本症例は5か月後，他病死した(**Fig. 4**)．

Fig. 4 Clinical course of the case 3. After embolization of paraumbilical vein, blood ammonia level falls down to a normal range and remains within a normal range for 5 months.

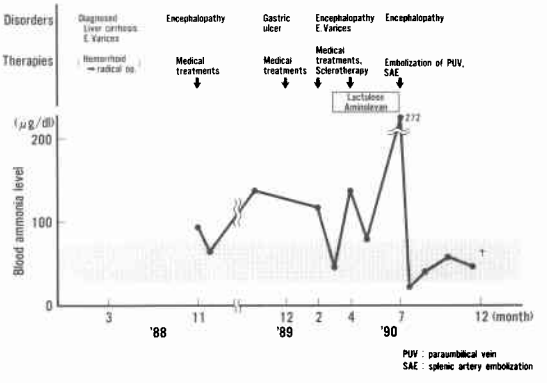

考　察

肝性脳症は，門脈因子（アンモニア）と肝不全因子の2大因子の組み合せにより発症すると考えられている．とくに，猪瀬型肝性脳症[1]は前者の影響が大きい．その特徴は，反復性の肝性脳症をきたすが，肝機能の障害は軽度であることが多く，門脈血の大循環系へのシャントの存在と昏睡起因物質であるアンモニアの血中濃度が上昇することである．

今回われわれは，肝硬変に合併した傍臍静脈の開存のみが原因と考えられた．猪瀬型肝性脳症例3例に対し短絡路閉鎖術を施行し良好な成績を得ることができた．ここでは全例，反復性脳症を認め，入院時の血中アンモニア値は100μg/dl以上と高値であった．また門脈—大循環シャントとしては傍臍静脈が開存しており，脳症の改善には，この短絡路を閉鎖することが必

要であった．術前の肝機能障害は軽度であり，またクランプテストでも全身の血行動態に与える影響は少ないことを確認し，短絡路閉鎖術の適応ありと判断した．

近年，この猪瀬型肝性脳症に対して，外科的な短絡路遮断術[2)~5)]や，interventional radiology による塞栓術[6)~10)]の有効性が報告されている．しかし，その多くは上・下腸間膜静脈系短絡，脾腎・胃腎短絡に対するものが主であり，本症例のような開存した傍臍静脈の短絡路閉鎖術の有用性については文献的に調べえた範囲では報告例がない．

門脈圧亢進症の側副血行路の中で傍臍静脈は噴門・食道静脈瘤，脾後腹膜短絡とならんで重要なルートの1つである．その発生頻度は，隆ら[11)]によれば各種肝疾患のうちの27.7%に認められ，門脈圧亢進症に限れば石山ら[12)]はその12%に，江口[13)]は5.6%に認めたと報告している．

一般的に門脈圧亢進症の側副血行路は単独の肝外短絡路を有することはまれで，大多数はいくつかの肝外短絡路を同時に認めることが多い．今回は，脳症発症時はいずれの症例も傍臍静脈の開存のみが認められたが，これはEISやPTOなどにより，他の肝外短絡路が塞栓ざれた結果，もともと存在した細い傍臍静脈群の1つが怒張したもの[14)]と思われた．

肝性脳症に対する外科的治療は，非選択的シャント手術後の脳症に対する手術的短絡路閉鎖術[15)]やcolon exclusion[16)]，また本邦例での開腹下短絡路遮断術の有効性が報告されている[2)~5)]が，麻酔や開腹操作など，侵襲の大きさや背景にある肝の病態から，その適応は慎重にすべきと考える．一方，Uflackerら[7)]は，interventional radiology の利点として，外科的結紮術の術死率が40%である反面，あらゆる状態にその適応があるとしている．本症例では，肝萎縮のためpercutaneous transhepatic portography（PTP）法が応用できず，門脈圧のモニタリングにTIP法を応用することで硬膜外麻酔下での開腹操作を加えることになったが，その侵襲は少なく，安全に傍臍静脈の結紮術および経カテーテル的塞栓術を施行しえた．なお，症例3では血管造影上，傍臍静脈の分枝形態より結紮術単独では不十分と考え，中枢側での経カテーテル的塞栓術を選択した．

ところで，短絡路を閉鎖することにより急激な門脈圧の上昇や全身血行動態の急激な変化が危ぐされ，市原ら[17)]はこのような変化をきたす症例は外科的短絡路遮断術の適応外であると述べている．病態としては門脈血の鬱血による門脈血栓の形成，食道静脈瘤の悪化，新たな側副血行路の発生などが心配される．そこで瀬尾ら[18)]は短絡路閉鎖試験（クランプテスト）の有用性について述べており，本症例でも全例にクランプテストを施行し，症例1，2は門脈圧上昇が軽度であったため短絡路閉鎖術のみを施行した．さらに，教室では食道静脈瘤に対する治療としてPTOとSAE併施の有用性[19)]やSAEによる門脈圧の減圧効果[20)]を報告しているが，とくに本症例3では閉鎖術後の急激な門脈圧上昇がみられたが，SAE後に門脈圧は低下し，SAEで門脈圧のコントロールが可能であった．術後，臨床症状の改善はもちろん食道静脈瘤の悪化も認められず，本治療法がQOLの向上に有用であったと考えられる．

文　献

1) 猪瀬　正：肝脳変性疾患の一特殊型．精神経誌 51：245—271，1950
2) 森田　穣，広村忠雄，目黒順一ほか：特発性上腸間膜静脈・下大静脈短絡の1例—血管造影を中心に—．臨放線　34：633—636，1989
3) 馬庭宣隆，丸林誠二，八幡　浩ほか：巨大な上腸間膜静脈—下大静脈短絡による猪瀬型肝性脳症の1手術治験例．日消外会誌　23：777—781，1990
4) 大坪毅人，高崎　健，武藤靖臣ほか：門脈大循環系シャントを伴った肝硬変合併肝細胞癌の2治験例．肝臓　31：342—345，1990
5) 鈴木隆文，高崎　健，済陽高穂ほか：門脈本幹逆流を呈した門脈—大循環系短絡による肝性脳症症例の1治験例．肝臓　32：730—734，1991
6) Potts JR, Hendersen JM, Millikan WJ et al: Restoration of portal venous perfusion and reversal of encephalopathy by balloon occlusion of portal systemic shunt. Gastroenterology 87：208—212，1984
7) Uflacker R, de O e Silva A, Albuquerque CLA et al: Chronic portosystemic encephalopathy. Radiology 165：721—725，1987
8) 小山秀彦，斎藤正明，崔　世浩ほか：巨大胃腎短絡路を有する肝性脳症を経皮経肝的短絡路塞栓術により治癒せしめた1例．肝臓　31：694—698，1990
9) 小川隆平，椿本光男，橋本博美ほか：経皮経肝的短絡路閉鎖術が有効であった猪瀬型肝性脳症の1例．日消病会誌　88：1504—1508，1991
10) 瀬尾伸夫，石山秀一，布施　明ほか：Portal-systemic encephalopathyに対する経皮経肝的側副路塞栓術．日消病会誌　88：205—208，1991
11) 隆　元英，高安賢一，高円博文ほか：経皮経肝的門脈造影法について．肝臓　21：857—865，1980
12) 石山秀一，瀬尾伸夫，布施　明ほか：門脈圧亢進症

の側副血行路とその臨床的意義．日消外会誌 19：746—751，1986
13）江口　敏：経脾門脈造影からみた門脈圧亢進症の副血行路形式とその臨床的評価．肝臓 27：1589—1597，1986
14）Lafortune M, Constantin A, Breton G et al: The recanalized umbilical vein in portal hypertention. AJR 144：549—553，1985
15）Hanna SS, Smith RS, Henderson JM et al: Reversal of hepatic encephalopathy after occlusion of total porto-systemic shunts. Am J Surg 142：285—289，1981
16）Dagenais MH, Denis B, Denis M et al: Surgical treatment of severe postshunt hepatic encephalopathy. World J Surg 15：109—114，1991
17）市原荘六，上笹　功，三条健昌ほか：肝性脳症とその外科治療．日外会誌 78：982—986，1987
18）瀬尾伸夫，石山秀一，片桐　茂ほか：門脈大循環短絡による肝性脳症の1例—バルーンカテーテルを用いた短絡路閉鎖による門脈循環動態の変動—．日消外会誌 47：1329—1333，1986
19）田尻　孝，梅原松臣，鄭　淳ほか：食道静脈瘤および脾機能亢進症を伴う肝硬変症に対するPTO—SAE併用療法．消外 8：1610—1616，1985
20）梅原松臣，田尻　孝，鄭　淳ほか：食道静脈瘤を伴う門脈圧亢進症に対する選択的脾動脈塞栓術(SAE)の影響—門脈圧と血管造影の検討から—．日消病会誌 83：1951—1959，1986

Ligation and Embolization of Paraumbilical Vein for Portosystemic Encephalopathy —Report of Three Cases—

Yasuhiro Mamada, Masahiko Onda, Takashi Tajiri, D.Y. Kim, Masahito Toba, Mikio Adachi, Matsuomi Umehara, Hiroshi Yoshida, Hideki Nishikubo, Nobuhiko Taniai, Tatsuo Kumazaki*, Tohru Ohya*, Hiroyuki Tajima* and Kazuhito Genma*
First Department of Surgery and Department of Radiology*, Nippon Medical School

The patency of the paraumbilical vein (PUV) may contribute to hepatic encephalopathy as a portosystemic shunt in patients with liver cirrhosis. Accordingly, ligation and embolization of the PVU is thought to affect hepatic encephalopathy. So we have performed ligation of the PUV in 2 patients and embolization in one patient. After the treatments, symptoms of encephalopathy were absent, and the blood ammonia level was improved in all cases. Although portal vein pressure increased, esophago-gastric varices were not affected. In case 3, subsequent splenic artery embolization decreased the portal vein pressure.

Reprint requests: Yasuhiro Mamada First Department of Surgery, Nippon Medical School
1-1-5 Sendagi Bunkyo-ku, Tokyo, 113 JAPAN