日消外会誌　26（3）：904～908，1993年

Kasabach-Merritt syndrome への移行が危惧された肝巨大血管腫の1治験例

東京慈恵会医科大学第2外科

遠山　洋一　稲垣　芳則　柳澤　暁　成瀬　勝
伊藤　顕彦　秋田　治之　水崎　馨　岡本　友好
長　剛正　田中　純　二村　浩史　小川龍之介
高橋　恒夫　青木　照明

今回われわれは，摘出標本4.3kgと過去10年間で2番目に大きく，Kasabach-Merritt syndrome へ移行する危険を伴った肝巨大血管腫の1症例を経験したので，文献的考察を含め報告する．症例は43歳女性で，腹部膨満感出現するも放置．その後，健康診断にて右横隔膜挙上を指摘され，精査入院となった．入院時所見としては，肺肝境界が第3肋間まで挙上し，表面平滑，弾性軟の肝臓を臍下2横指まで触知した．検査結果で platelet $13\times10^4/mm^3$，prothrombin time 53%，thrombin time 33%，fibrinogen 112mg/dl，fibrin degradation products 40μg/ml と凝固線溶系に異常が認められたが，その他肝機能，腫瘍マーカーなど正常範囲であった．各種画像診断および肝動脈造影の結果，肝巨大血管腫と診断され，拡大右葉切除を施行した．術中所見では，腫瘤は肝右葉全域および方形葉を占拠し，左葉外側区域は左下方に著しく偏位していた．摘出標本重量は4.3kgで，組織学的に海綿状血管腫に血管内皮腫が加わったものであった．

Key words：giant hemangioma of the liver，Kasabach-Merritt syndrome，indication of surgical treatment

はじめに

肝血管腫は，肝良性腫瘍のうち80%以上を占める疾患で最も多い[1)2)]が，治療対象となることは少ない．外科的治療を要した肝巨大血管腫は著者の検索によると，本邦文献上の報告例で過去10年間に47例であった．そのうち，われわれの経験した症例は摘出標本で，大きさ35×22×10cm，重量4.3kgで，2番目に大きく，また Kasabach-Merritt syndrome への移行が考えられたので，肝巨大血管腫の手術適応および時期に関する問題も含め，若干の文献的考察を加え検討した．

症　例

患者：43歳，女性

主訴：腹部膨満感

既往歴・家族歴：特記すべきことなし．

現病歴：平成元年8月頃より，腹部膨満感が出現するも放置．同年11月，会社の健康診断にて，右横隔膜挙上を指摘され，精査目的にて平成2年2月に入院となった．

入院時現症：肺肝境界は第3肋間にまで挙上し，腹部所見では臍下2横指まで，表面平滑，弾性軟の肝臓を触知した．

入院時血液検査所見：トランスアミナーゼ，ビリルビン，胆道系酵素，腫瘍マーカーなどは正常範囲であったが，凝固線溶系に platelet（plt.）$13\times10^4/mm^3$，prothrombin time（PT）53%，thrombin time（TT）33%，fibrinogen(Fib.)112mg/dl，fibrin degradation products（FDP）40μg/ml と異常が認められた．

胸部および腹部単純X線所見：右横隔膜の挙上および結腸ガスの下方圧排像が認められた（**Fig. 1**）．

腹部超音波検査：肝右葉全域に，エコー減衰を伴わず，中心部が低エコーレベルでモザイク様の巨大な腫瘤が認められた．

腹部CTおよび magnetic resonance imaging (MRI)所見：単純CTでは，肝右葉全域および方形葉を占める huge low density area が存在し，健常部で

＜1992年9月9日受理＞別刷請求先：遠山　洋一
〒105　港区西新橋3―25―8　東京慈恵会医科大学第2外科

Fig. 1　A : Plan chest X-ray showed the elevated right diaphragm. B : Plan abdominal X-ray showed the colon gas located in lower abdominal portion.

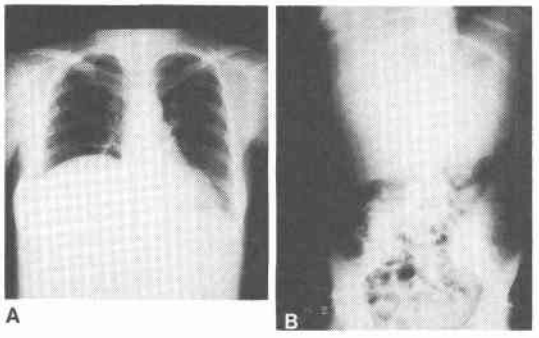

ある左外側区域は脾上方にわずかに認められた．腫瘤内には一部石灰化が認められ，さらに中心部には辺縁不整な water density component が認められた．一方，造影 CT では巨大腫瘤周辺部が濃染され（early edge enhancement），右腎は下方に著しく圧排されていた（**Fig. 2A**）．また，MRI（T_1）でも，CT の所見と同様に，肝左葉外側区域の回転を伴う左下方への偏位が認められた（**Fig. 2B**）．

肝シンチグラム：^{99m}Tc-phytate を用いた肝シンチグラムでは，肝右葉に一致した部位に広範囲な RI 欠損像を認めた．

腹腔および上腸間膜動脈造影所見：腹腔動脈造影の早期相では右肝動脈前枝と後枝は大きく離開伸展し，左肝動脈および腹腔動脈の左方圧排像が観察された（**Fig. 3A**）．一方，その晩期相では，造影剤の斑状綿花様濃染像（cotton-wool like pooling）が肝右葉に散在性に認められた（**Fig. 3B**）．また，上腸間膜動脈造影の門脈相で，門脈右枝が著しく左上方に圧排され，門脈左枝は体軸に対し反時計回りの回転が認められた．

以上より，肝巨大血管腫と診断された．平成 2 年 3 月 6 日，肝動脈造影時金属コイルにて経動脈的塞栓術（transarterial embolization，以下 TAE）施行後，同年 3 月26日，血管腫摘出を目的とし開腹術を施行した．

手術所見：胸骨縦切開および両側季肋部切開にて開腹した．上腹部をほとんど占拠する弾性軟，表面が暗赤色の巨大な腫瘤が認められ，その腫瘤によって肝左葉外側区域が左下方に著明に圧排されていた．正常肝実質との境界は比較的明瞭であり，肝門処理後，肝周囲の靱帯を切離し，肝円索の右側にて拡大肝右葉切除術を施行した．術中出血傾向が強く，止血に難渋した．

肉眼所見：摘出標本は大きさ35×22×10cm，総重量4.3kg で，割面は海綿状を呈し，その内部に変性壊死による器質化した黄白色の部位を認めた（**Fig. 4A**）．

組織学的所見：肝実質内にさまざまな程度に拡張した血管の増生を認め，また内皮細胞の乳頭状の増殖により，不規則な形の血管腔を構築していた．海綿状血管腫と血管内皮細胞腫の混在したものと診断された（**Fig. 4B**）．

術後経過：術後10日目頃より発熱が出現し，腹部 CT および超音波検査にて，右横隔膜下と左肝下面に fluid collection を認め，US 下穿刺ドレナージ術を施

Fig. 2　A : Computed tomographic scan after injection of contrast medium demonstrated a huge low density area with a water density component in the right and quadrate lobes of the liver. Normal liver tissue only existed in lateral segment. Early edge enhancement was observed. B : MRI (T_1) also presented as described above.

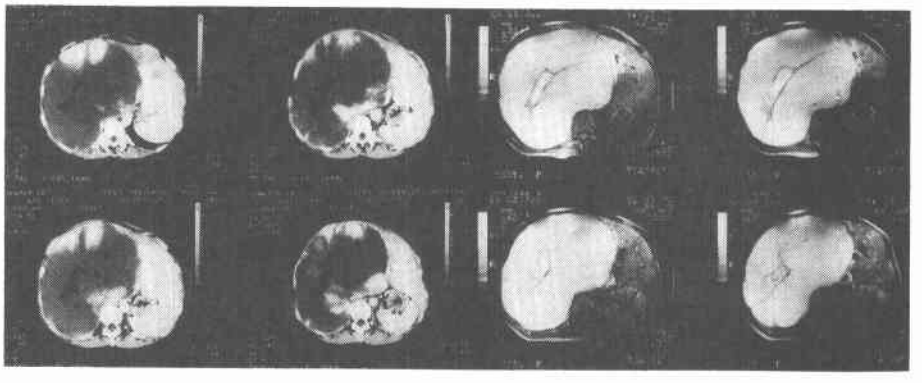

Fig. 3　A : Celiac angiography in the early phase demonstrated streched hepatic artery. The distance between its right and left branches was longer than usual. The location of the left hepatic and celiac arteries was markedly shifted to the left side compared with the normal position. B : In the late phase, multiple cotton-wool like poolings were observed in the right lobe of the liver.

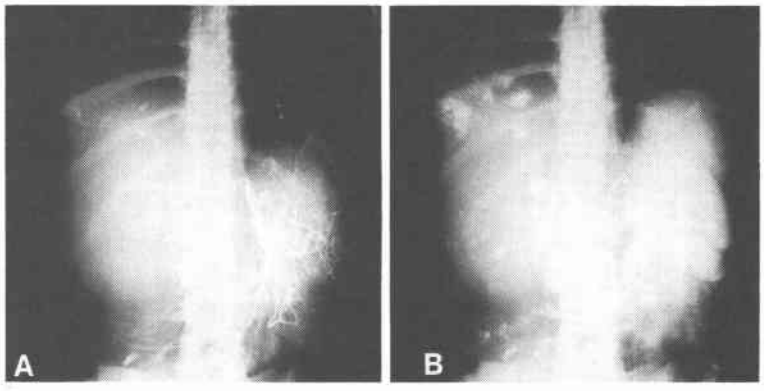

Fig. 4　A : Gross appearance of the resected specimen showed a large tumor, 35×22×10cm in size and 4.3kg in weight. Cutting the surface revealed sponginess of the tumor. B : Pathohistological findings presented the infiltration of hemangioma into the liver parenchyma. Papillary proliferation of endthelium caused the irregular shapes of vascular cavity. Cavernous hemangioma with hemangioendothelioma was observed.

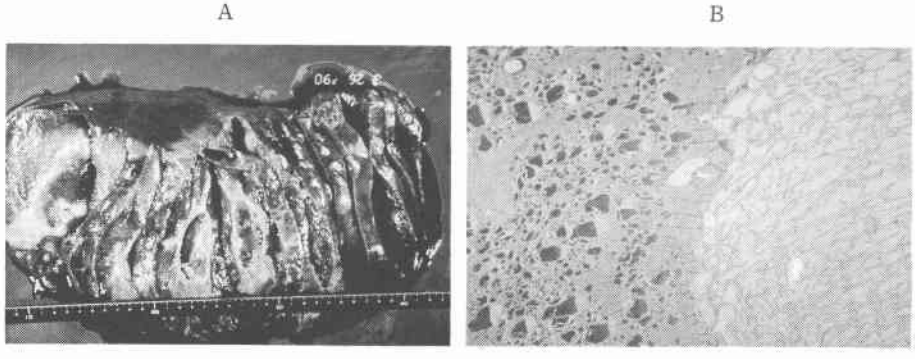

行した．その後，経過良好にて，術後46日目に退院となった．

考　察

肝血管腫は，中胚葉起源の腫瘍で，組織学的に，(1) 海綿状血管腫 cavernous hemangioma，(2) 血管内皮腫 hemangioendothelioma，(3) 毛細管血管腫 capillary hemangioma などに分類されている．なかでも海綿状血管腫がもっとも多く，また新生児，乳児では，血管内皮腫が多いのが特徴である．本症の大部分を占める海綿状血管腫の発生母地が，肝動静脈および門脈のいずれかであるかは不明であり，発生の原因として血管奇形説[3)~5)]が支持されている．大部分のものは孤立性であるが，約10%のものは多発性である[6)]．海綿状血管腫は30歳代から50歳代に多く，性差に関しては女性に多いとする報告[2)6)~9)]と，頻度に差を認めずとする報告[1)10)11)]があり一定していない[4)]．前者の理由として，性ホルモンの影響を示唆している報告がある[2)]．腫瘍の占居部位に関しても，右葉に多いとする報告[1)10)11)]と，左葉に多いとする報告[8)9)]がある．

従来より肝血管腫が外科治療の対象となることは，近年増加傾向にはあるが，まれである．したがって，肝血管腫の手術適応および時期の問題に関し，諸家によって多少意見の相違があるが，それらの共通した内容をまとめてみると，1) 肝腫瘤の増大傾向があり巨大化する可能性がある場合や，それが巨大な場合，2) Kasabach-Merritt syndrome (consumption

coagulopathy）を呈した場合や，移行する危険性がある場合，3）上腹部鈍痛，発熱などの症状や，隣接臓器の圧排による症状が出現し，持続もしくは増悪する場合，4）病巣の外力による破裂または自然破裂の場合およびそれらの危険性がある場合，5）悪性腫瘍を否定しえない場合，などが挙げられる．これらの基盤には，残存肝機能の評価も含めた患者の手術危険度が低いことや，肝切除に習熟した外科医の待期手術であることが，条件として挙げられる．

肝血管腫で急速に増大傾向を示すものは少なく，また増大傾向が認められても，その経過観察に要する期間としては，腫瘍の大きさの問題もあり，数か月ないし数年と一定していない[6]．Adam ら[1]は，腫瘍最大径4cm 以上のものはなんらかの臨床症状を呈することから，巨大血管腫とし，手術適応としている．また，清原ら[12]は，季肋下に直接腫瘤を触れる場合は破裂の危険性があり，小さくとも切除の対象とし，一方，肋骨の背面や肝の背側に存在するものは，最大径4cm 以上を切除の対象としている．すなわち，Adam らの概念に腫瘍の占居部位を考慮したものとなっている．実際には，海綿状血管腫の自然破裂の危険性は5％から20％であり[13]，破裂による死亡率は64％と高率である[14]といわれている．

Kasabach-Meritt syndrome とは，血管腫内での凝固機転の発症による血小板減少ないし凝固線溶系の異常による出血傾向を伴うもので，肝血管腫の場合，それを合併する率は11％と報告されている[15][16]．この病態の発症機序としては，血管腫内の拡張した異常血管内面における血液うっ滞が，感染，検査，手術などを契機に，凝固系の活性化を引き起こし，フィブリン網および血栓が形成され，凝固因子の消耗による出血傾向と2次的線溶亢進が起こる[17]とされている．また，貧血を合併する症例では，血管腫内のフィブリン網により，赤血球が物理的障害を受けて溶血する microangiopathic hemolytic anemia を呈している[18]と説明している．本邦において過去に，肝血管腫で何らかの凝固障害を伴うものは自験例を含め32例であり，そのうち，Kasabach-Merritt syndrome と診断されたもの[19]~[21]は26例であった．喜畑ら[19]は，Kasabach-Merritt syndrome を随伴した場合，約50％におよぶ高い死亡率が認められ，それらの腫瘍径の最小は，小児頭大であることから，直径が4～6cm 以上におよぶ肝巨大血管腫に対しては厳重な経過観察を行い，10cm 近くに達するものは積極的に外科治療の対象とするべきであると述べている．本症例では，腫瘍の最大径が35cm であり，その圧迫による腹部膨満感の臨床症状を呈し，さらに自然破裂や Kasabach-Merritt syndrome へ移行する危険性が十分考えられた．本症候群の診断基準はまとめられていないが，①血小板の減少，②フィブリノーゲンの減少，③凝固因子の消費に伴う凝固系の異常，④出血時間の延長，⑤ FDP の上昇などの2次的線溶亢進，⑥赤血球の物理的破壊による貧血などが挙げられている．本症例では plt. $13\times10^4/mm^3$, PT 53%, TT 33%, Fib. 112mg/dl, FDP 40μg/ml と，血小板の減少および凝固線溶系の異常が認められた．また，術前には認められなかった出血傾向が，術中には著明に認められた．したがって，先に述べた手術適応の1)から4)までの条件を満たしており，外科的切除が最も適切な治療と思われた．すなわち，凝固線溶系の異常を伴った肝巨大血管腫の場合には，できるだけ早期に，Kasabach-Merritt syndrome へ移行する前に，その原因の除去となる外科的切除が必要である．

一方，日常しばしば直面するのは，肝癌との鑑別を要する場合である．直径2cm 以下の脂肪変性をともなった肝硬変合併肝癌や，逆に，中心部が壊死を呈した肝癌もしくは肝転移巣との鑑別が問題となる．基本的には，本症の外科治療は良性腫瘍の立場から，肝切除範囲は必要最小限にとどめるべきである．そのためには，腫瘍の増殖形式を把握し，それに対応した手術術式の選択が必要である．田中ら[5]は，増殖形式を塊状型とびまん型，さらに前者を被包型と部分被包型に分類し，腫瘤摘出術，肝部分切除術，肝葉切除術および肝動脈結紮術などの術式から，選択すべきであるとしている．

以上，肝血管腫の外科治療に関して述べてきたが，他の治療法としては放射線療法，TAE，副腎皮質ホルモン剤の投与などが挙げられる．これらは対症療法であり，その奏効率は報告によってまちまちである．また，放射線療法は，放射線による肝障害や veno-occulsive disease，さらに肝癌発生の危惧もあり[15]，外科治療が唯一の根治的治療法である．

本症例は肝右葉全域および方形葉を占める巨大な腫瘍であり，自然破裂の危険性が十分考えられたこと，また腹部膨満感の症状もあり，さらに凝固線溶系の異常がみられ，重篤な Kasabach-Merritt syndrome への移行が考えられたため，外科的切除の適応となった．

文　献

1) Adam YG, Huvos AG, Fortner JG: Giant

hemangioma of the liver. Ann Surg 172：239—245, 1970
2) 笠原 洋, 上田省三, 中尾稀一ほか：巨大肝海綿状血管腫の1切除例. 日臨外医会誌 48：109—114, 1987
3) Ochsner JL, Halpert B: Carvernous hemangioma of the liver. Surgery 43：577—582, 1958
4) 木村泰三, 渡辺五郎, 万代恭嗣ほか：海綿状血管腫の診断と治療. 外科 43：1427—1433, 1981
5) 田中 聰, 佐藤 源, 曽田益弘ほか：海綿状血管腫の外科的治療. 日臨外医会誌 39：521—527, 1978
6) 葛西洋一：肝血管腫. 臨外 34：897—901, 1979
7) 高木 弘, 森本剛史, 安江満悟ほか：肝海綿状血管腫に対する外科的治療について. 日消外会誌 16：679—685, 1983
8) Schumacker HB Jr: Hemangioma of the liver. Surgery 11：209—222, 1942
9) Niemann F, Penitschka W: Die Kavernosen Hamangiome"Kavernome" der Leber. Beitraege zur klin Chirurgie 195：257—277, 1957
10) 田中早苗, 折田薫三, 桑原良知ほか：本邦における肝臓海綿様血管腫について. 日臨外医会誌 24：89—102, 1963
11) Kato M, Sugawara I, Okada A: Hemangioma of the liver. Am J Surg 129：698—704, 1975
12) 清原秀康, 吉田 售, 吉松俊治ほか：肝海綿状血管腫4手術症例の検討. 外科 46：727—731, 1984
13) Ishak KG, Rabin L: Benign tumor of the liver. Med Clin North Am 59：995—1006, 1975
14) Swell JH, Weiss K: Spontaneous rupture of hemangioma of the liver: A review of the literature and presentation of illustrative case. Arch Surg 83：729—733, 1961
15) 葛西洋一, 西田 修, 久木田和丘ほか：肝海綿状血管腫の臨床的検討. 肝臓 22：1150—1161, 1981
16) Kasabach HH, Merritt KK: Capillary hemangioma with extensive purpura: Report of a case. Am J Dis Child 59：1063—1070, 1940
17) Hillmann RS, Phillips LL: Clotting-fibrinolysis in a carvernous hemangioma. Am J Dis Child 113：649—653, 1967
18) Lang PG, Dubin HV: Hemangioma thrombocytopenia syndrome: A disseminated intravascular coagulopathy. Arch Dermatol 111：105—107, 1975
19) 喜畑雅文, 森 孝朗, 増田 亨ほか：巨大肝血管腫の一切除例. 消外 10：769—774, 1987
20) 星川義人, 藤井宏一, 平田 哲ほか：Kasabach-Merritt 症候群を呈した巨大肝海綿状血管腫の1治験例. 消外 11：495—500, 1988
21) 谷脇 智, 才津秀樹, 奥田康司ほか：Kasabach-Merritt 症候群を伴った巨大肝血管腫の1治験例. 臨放線 33：1601—1604, 1988

A Case Report of Giant Hemangioma of the Liver with the Risk of Shifting to Kasabach-Merritt Syndrome

Youich Tohyama, Yoshinori Inagaki, Satoru Yanagisawa, Masaru Naruse, Akihiko Itou, Haruyuki Akita, Kaoru Mizusaki, Tomoyoshi Okamoto, Takemasa Cho, Jun Tanaka, Hiroshi Nimura, Ryunosuke Ogawa, Tuneo Takahashi and Teruaki Aoki
Second Department of Surgery, Jikei University School of Medicine

We report a giant hemangioma of the liver with an excised specimen weighing of 4.3 kg, the second largest in Japan in the past 10 years, which meaning not clear Kasabach-Merritt syndrome. A 43-year-old woman, who complained of abdominal fullness and an elevated right diaphragm that was found in a periodic checkup, was admitted to our hospital for a detailed examination. Findings by percussion examination indicated that the lung-liver border was elevated to the third intercosta. The tumor, which had a smooth surface and elastic hard consistency, was palpable 2 finger-breadths below the umbilical portion. Laboratory data suggested coagulative and fibrinolytic disorders (platelet count $13 \times 10^4/mm^3$, prothrombin time 53%, thrombin time 33%, fibrinogen 112 mg/dl, fibrin degradation products 40 μg/ml), but other laboratotry data were within normal limits. Findings by medical imagings and hepatic arterial angiography also indicated a giant hemangioma of the liver. Extended right lobectomy of the liver was performed. The operative findings showed that the tumor occupied all of the right lobe and the quadrate lobe of the liver. The resected specimen weighed 4.3 kg and histological findings revealed a cavernous hemangioma with hemangioendothelioma.

Reprint requests: Youichi Tohyama Second Department of Surgery, Jikei University School of Medicine
3-25-8 Nishishinbashi, Minato-ku, Tokyo, 105 JAPAN