日消外会誌　26（3）：909～913，1993年

肝右葉切除後に肝不全をきたした慢性活動性肝炎併存肝細胞癌の1例

東北大学第1外科
福原　賢治　　大内　清昭　　松原　修二
鈴木　正徳　　三国　潤一　　松野　正紀

術前肝機能検査にて肝硬変非併存肝癌と診断され肝右葉切除を施行し術後肝不全に陥った症例について報告する．症例は59歳の男性でT. Bil 0.5mg/dl，GOT 48，GPT 60IU/l，PT 97.5%，ICG-R15 5.4%と良好な肝機能を呈したため肝右葉切除術を施行した．しかし術後早期より黄疸が出現し，15回の血漿交換療法にもかかわらず第63病日に肝不全にて死亡した．切除肝の非癌部は門脈域の細胞浸潤，門脈域間のbridgingおよびpiecemealnecrosisを伴う慢性活動性肝炎であった．術前の一般肝機能検査では診断しえず，肝炎の活動性の評価には数か所にわたる肝生検が必要であると思われた．

Key words：hepatocellular carcinoma，chronic active hepatitis，postoperative liver failure

はじめに

肝細胞癌（以下肝癌と略す）に肝硬変や慢性肝炎が高率に併存することは一般によく知られている．肝硬変併存肝癌の治療に肝切除を選択するとき，広範囲切除による肝不全発症の可能性と縮小手術による遺残，再発の危険性という相反する問題にいかに対処するかということが常に論点になる[1]．一方肝硬変非併存肝癌に対しては積極的に広範囲切除が選択され，手術成績も一般に良好である[2]．しかし今回われわれは術前肝機能検査にて，軽度のGOTおよびGPTの上昇を認めるのみで術前に慢性活動性肝炎の併存を診断できず，肝右葉切除術後に肝不全をきたした症例を経験したので若干の文献的考察を加えて報告する．

症　例

患者：59歳，男性

主訴：全身倦怠感

家族歴：特記すべきことなし．

既往歴：昭和62年5月5日腹部打撲，脾臓破裂にて摘脾術施行．輸血あり．

飲酒歴：日本酒3～5合，時々．

現病歴：昭和62年5月5日他院にて摘脾術施行時肝腫瘍を指摘されたが，肝血管腫として経過観察されていた．昭和63年1月より全身倦怠感出現，肝機能検査にてGOT，GPTの軽度上昇を認めたが，alpha-fetoprotein（AFP）は正常範囲，HBs抗原は陰性であった．昭和63年3月ultra sonography（US）およびcomputed tomography（CT）にて腫瘍の増大を認めたため，検査目的で当科入院となった．

入院時所見：身長163cm，体重61kg，体格は中等度，栄養状態良好，前胸部にクモ状血管腫を認めた．黄疸，腹水や意識障害はみられなかった．局所所見では，摘脾による上腹部正中切開の手術瘢痕を認めた．さらに右季肋部に肝を3横指触知した．

入院時検査成績：入院時検査成績の肝機能ではGOT，GPTおよび膠質反応の軽度上昇を認めた．indocyanine green 15分停滞率（ICG-R15）5.4%，消失率（ICG-K）0.139と正常範囲であり，貧血や黄疸はなく，出血凝固時間も正常であった．75g糖負荷試験では2時間値の血糖が高く境界型であった（**Table 1**）．なお手術直前のGOT，GPTは48，60IU/lと軽快していた．

画像診断：USでは，前下および後下区域にhalo，lateral shadowを有しmosaic patternを有する6×6cmの高エコー域が2つ存在した．右後下区域の門脈枝に腫瘍栓を認めたが腹水はなかった．単純CTでも右前下区域に6×6cm，後下区域に5.5×5cmの低吸収域を認め，点滴静注法による造影CTでは低吸収域がやや明瞭化した（**Fig. 1**）．総肝動脈造影の動脈相では右肝動脈より多数の腫瘍血管を認め，静脈相で7×7cm

＜1992年10月7日受理＞別刷請求先：福原　賢治
〒980　仙台市青葉区星陵町1－1　東北大学医学部第1外科

Table 1　Laboratory data on admission

WBC	7,000 /mm³	T. Bil	0.5 mg/dl	AFP	25 ng/ml
RBC	486×10⁴ /mm³	D. Bil	0.2 mg/dl	HBsAg	(−)
Hb	16.5 g/dl	GOT	90 IU/l	HBsAb	(+)
Ht	49.0 %	GPT	103 IU/l	ICG-R15	5.4 %
Plat	27.2×10⁴ /mm³	ALP	112 IU/l	ICG-K	0.139
T. Prot	7.1 g/dl	LDH	356 IU/l	75gOGTT (FBS)	99 mg/dl
Albumin	57.2 %	γ-GTP	41 IU/l	(2h)	149 mg/dl
α_1-gl	4.5 %	ZTT	14.4 Kunkel	Na	143 mEq/l
α_2-gl	10.5 %	TTT	9.4 Kunkel	K	4.5 mEq/l
β-gl	11.3 %	PT	97.5 %	Cl	101 mEq/l
γ-gl	16.5 %	aPTT	94.5 sec	BUN	13 mg/dl
				Creat	0.9 mg/dl

Fig. 1　Preoperative plain CT scan: Two, low density areas were detected in the right lobe of the liver.

の濃染像を呈したが肝内転移や娘結節は指摘できなかった．上腸間膜動脈からの門脈造影では右前下および後下区域枝に壁不整像と途絶を認め，3次分枝の門脈腫瘍栓が示唆された．右肝静脈造影でも同様に静脈壁の不整像と途絶を認め，肝静脈楔入圧は200mmH_2Oと軽度上昇を示した．また注腸造影にて直腸およびS状結腸に5つのポリープを認め，生検にてS状結腸ポリープの1つは粘膜下層への浸潤を疑わせる腺癌と診断された．

5月12日手術を施行した．

手術所見：術前診断に一致し，肝右葉前下および後下区域に直径5cmの腫瘍があり，触診にて横隔膜面に米粒大の娘結節を2個認めた．そこでCUSAを用い肝右葉切除術を施行した．肝の表面は波打ち状を呈し辺縁は鈍であったが，肝硬変の所見は認められなかった．原発性肝癌取扱い規約[3]によるとM-AP, H2, Eg, Fc(+), FcInf(+), Sf(+), S1, N(−), Vp1, Vv1, B0, Z0, EV (−), clinical stage I, Stage III (T3 N0M0), Hr2, R0, TW(−)で相対的治癒切除であった．一方，S状結腸は腹膜翻転部より30cm口側の漿膜側に，ポリペクトミーの電気焼却によると思われる発赤を認め同部に硬結を触知したので，S状結腸部分切除を施行した．大腸癌取扱い規約[4]によるとS，1型，S1, P0, H0, M (−), N (−), Stage I, R1で絶対的治癒切除であった．麻酔は導入をサイオペンタールとサクシニールコリン，維持をGOエトレン，パンクロニウムブロマイドで行った．手術時間は4時間45分，麻酔時間は5時間5分，出血量は787gr，術中および術直後に輸血は施行せず，麻酔中に急激な血圧の低下は認められなかった．

術後経過：治療の概要と血清総ビリルビン（T. Bil）の推移を示した(**Fig. 2**)．術直後より黄疸が出現し，第7病日にはT. Bilが7.1mg/dlに達した．意識障害は認めなかったが血中アンモニア（NH_3）が150μg/dlと上昇したため，ラクツロース20mlを1日3回連日経口投与した．第8病日にはT. Bilが9.5mg/dlに上昇しglucagon-insulin (G-I) 療法を開始した．血中NH_3も160μg/dlと依然高値を示し，脳波では全般にわたり不規則な低振幅徐波が認められたが，三相波は認められなかった．

第13病日T. Bilが15.4mg/dlに達したため血漿交換を開始した．血漿交換には凍結血漿50単位と5%のアルブミン製剤を500cc使用した．血漿交換直後に4.4mg/dlまで低下したT. Bilは翌日には14.4mg/dlまで上昇しており以後第22病日まで5回の血漿交換を施行した．出血凝固機能ではプロトロンビン時間（PT）

Fig. 2 Changes of total bilirubin and summary of therapy
(*) PE: FFP 50u+5% albumin 500ml, G-I: glucagon 1mg+insulin 10E×2/day, steroid: 40 mg or 20mg/day, cAMP: 360mg/day

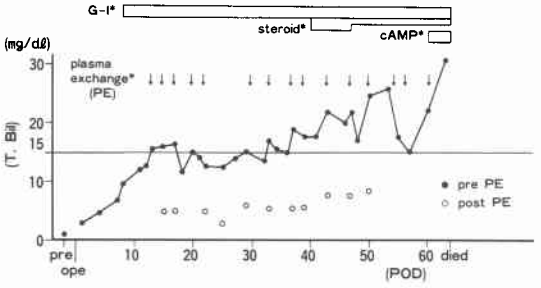

Fig. 3 Postoperative plain CT scan: Remained left lobe of the liver was remarkably hypertrophic.

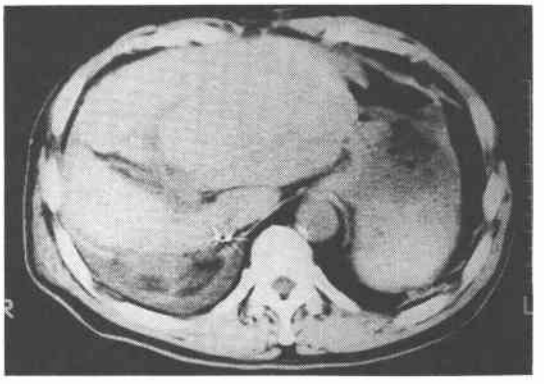

58.1%, 部分トロンボプラスチン時間(aPTT)85.3%, 血小板数17.4万/mm³, フィブリノーゲン200.4mg/dl, FDP 26.8μg/dl, アンチトロンビンIII39.9%と disseminated intravascular coagulopathy (DIC) が強く疑われた. 以後黄疸は T. Bil 10mg/dl 前後で推移していたが, 第30病日には16.6mg/dl と上昇したため, 以後週 2 回のペースで血漿交換を再開した. 肝 CT では残存する左葉の著明な代償性肥大を認めたが, ^{131}I ローズベンガルによる肝シンチグラムでは肝への取り込みおよび排泄をほとんど認めなかった(**Fig. 3**). 第40病日よりステロイド療法を開始したが効果はみられず, 第60病日より cyclic adeninemonophosphate (cAMP) の投与も併せ行った.

15回の血漿交換施行後の第61病日より傾眠傾向が出現した. 第62病日には血清クレアチニン4.0mg/dl, 尿素窒素109mg/dl と腎機能障害を認め, 呼吸困難, 頻脈も出現し, 7月15日肝不全にて死亡した.

病理組織所見：肝腫瘍は Edmondson II 型に相当する肝細胞癌であり非癌部は門脈域のリンパ球浸潤, 線

Fig. 4 Microscopic findings of the resected liver: (left) hepatocellular carcinoma, E-S Grade II (Haematoxylin and Eosin, ×160), (right) severe chronic active hepatitis (H & E, ×100).

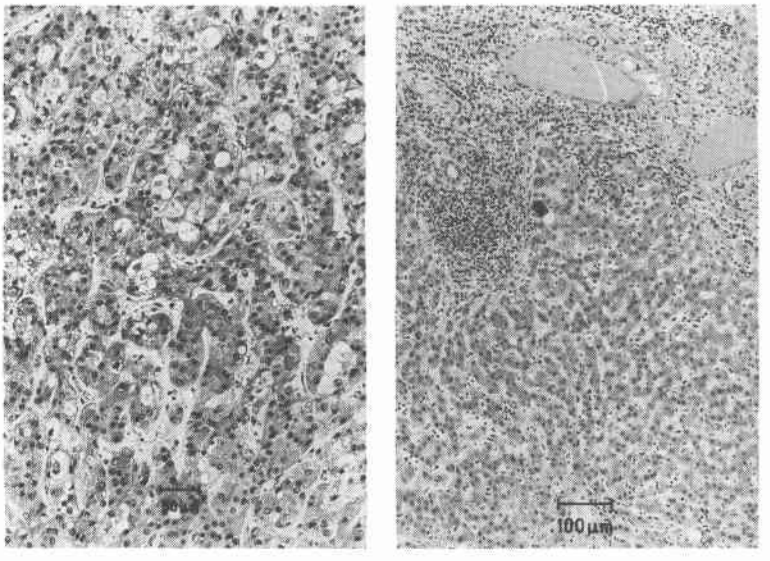

Fig. 5 Microscopic finding of the remained liver in autopsy (H & E, ×160).

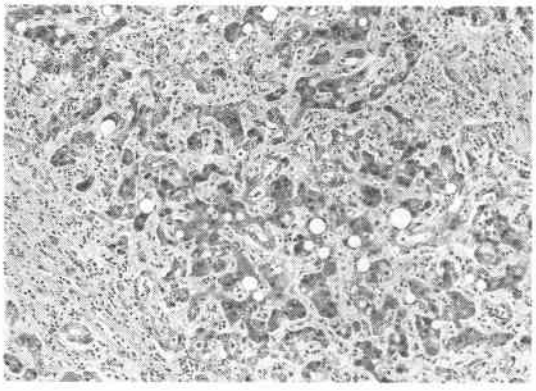

維化およびP-P bridgingを認め一部ではpiecemeal necrosisが存在し，高度の活動性を示す慢性活動性肝炎[5]であることが確認された（**Fig. 4**）.

剖検所見：肝右葉切除後の残存肝は再生による過形成が著明で，肝癌の局所再発や遠隔転移はみられなかった．結節状に残った偽小葉の不規則な増殖が認められたが，個々の肝細胞索は萎縮し，その周囲は細胞浸潤を伴う微細な膠原線維の増殖がみられた．胆汁うっ滞，偽胆管増生とbridging necrosisを認め，亜急性肝炎類似の組織像を呈した（**Fig. 5**）.

考　察

慢性肝炎が活動性であるかを通常の肝機能検査から診断するのは一般に困難である．瀧野ら[6]は活動性を示す指標として，一時点の肝機能検査ではなく一定期間の肝機能検査において，1）GOT, GPTが150KU以上を持続，変動する，2）膠質反応やγ-グロブリンの高値が持続する，3）γ-GTPの高値が持続する，などの点を強調している．また赤羽ら[7]はこれらの所見に加えて，経過中に総ビリルビン上昇が認められる例やICG（R15）が徐々に増悪する例に組織学的に活動性が強い例が多い，と述べている．本症例の場合，約1年の経過観察にてGOT，GPTは150KU以下であり，γ-GTP，T. Bil，ICGはいずれも正常範囲であった．しかし，膠質反応およびγ-グロブリンは明らかに高値を示し，門脈域の炎症の存在を示唆した．

当科では，肝癌に対する肝切除の適応を，肝硬変合併食道静脈瘤に対する予防的食道離断術の適応に準じて行ってきた[8]．このうちICG, GOT，プロトロンビン時間においてボーダーラインを示す症例については積極的に肝生検を施行してきた．しかし，肝機能と肝の組織像との間に一定の相関がなく，しかも慢性活動性肝炎の手術成績がとくに不良であるという報告がなされる今日では，肝切除施行例すべてに肝生検を施行すべきであり，現在はすべての症例に対し術前ラパロスコピー下またはエコーガイド下の数か所の肝針生検，術中肝楔状生検，迅速診断を施行するようにしている．

慢性活動性肝炎合併例に対する手術成績についての報告は少ない．本邦では桜井ら[9]が肝癌24例のうち術後2か月以内に肝不全死した3例の肝組織像を検討し，肝硬変における活動性の有無が予後に大きな影響を及ぼしたと報告している．また小野ら[10]は慢性活動性肝炎合併14例の手術および術後合併症について検討している．胃および胆道疾患5例中3例に，門脈圧亢進症9例中5例に合併症がみられ，うち3例が死亡している．さらに炎症の程度が高度の症例ほど合併症の頻度が高かったとしている．これらは，慢性活動性肝炎においても「広範な線維化と再生結節による肝小葉の改築が完成された」肝硬変同様，手術の影響を受けやすく肝不全や種々の合併症を引き起こす可能性が高いことを示唆している．

慢性肝炎の治療の原則は安静や食事療法に加えて肝庇護剤の投与が一般的であり，その他ステロイドなども効果があると報告されている．これらの治療により慢性活動性肝炎の活動性が抑制されうる．しかし本症例のように慢性活動性肝炎の診断時にすでに悪性腫瘍が合併する場合には，活動性の軽減のための十分な内科的治療を行いうる期間にも制限があろう．河野ら[11]は，内科的治療を行い1か月後に再度肝針生検を行い，活動性の軽減が認められない場合には病状の安定化を待つか，肝切除を行わないことにしている．さらに安静期間中の腫瘍の増大に対してはtranscatheter arterial embolization（TAE）を行い対処している．われわれも同様に高度の活動性を有する慢性活動性肝炎症例では肝切除を断念し，より肝機能に対する影響が軽微であるTAEかエタノール注入療法が選択されるべきであると考えている．

文　献

1）大内清昭，福原賢治，佐藤寿雄ほか：肝癌における肝切除術の適応―術前のrisk判定を中心に．現代医療　20：1217―1220，1988
2）大内清昭，松原修二，松野正紀ほか：慢性活動性肝炎併存肝細胞癌に対する肝切除術における生体防御能の測定の意義．日消外会誌　25：793―798，1992
3）日本肝癌研究会編：原発性肝癌取扱い規約．第2

版，金原出版，東京，1987
4）大腸癌研究会編：大腸癌取扱い規約．第 4 版，金原出版，東京，1985
5）犬山シンポジウム記録刊行会編：慢性肝炎その後．中外医学社，1975
6）瀧野辰郎，奥野忠雄：慢性肝炎―臨床．織田敏次，鈴木　宏編．内科シリーズ41．南光堂，東京，1984，p246―257
7）赤羽賢浩：慢性肝炎の活動性のとらえ方―臨床検査による．Medicina　25：834―836，1988
8）小山研二，菊地淳一，大内清昭ほか：術前・術後の管理―食道静脈瘤手術．臨外　38：1313―1318，1983
9）桜井幹巳，岡村　純：肝切肝癌患者にみる肝再生と Liver Cell Dysplasia の病理．日病理会誌 71：327―332，1982
10）小野二六一，島山俊夫，指宿一彦ほか：慢性活動性肝炎合併例の外科手術．日消外会誌　17：1527―1531，1984
11）河野信博，長尾　桓，菅原克彦：硬変併存肝癌に対する肝切除の適応の決定．日消外会誌　13：95―100，1980

A Case of Hepatic Failure after Right Hepatic Lobectomy for Hepatocellular Carcinoma with Chronic Active Hepatitis

Kenji Fukuhara, Kiyoaki Ouchi, Shuji Matsubara, Masanori Suzuki, Junichi Mikuni and Seiki Matsuno
First Department of Surgery, Tohoku University School of Medicine

A 59-year-old man with a diagnosis of hepatocellular carcinoma, in whom preoperative hepatic function tests did not disclose liver cirrhosis, developed liver failure after right hepatic lobectomy. Examination of the resected specimen revealed chronic active hepatitis (CAH). It is difficult to determine if chronic hepatitis is active or inactive by using only a routine liver function test. To estimated the activity of chronic hepatitis, the following methods are necessary: needle biopsy guided by echo or by laparoscopy and intraoperative liver wedge biopsy. This case suggests that resection of the liver with severe CAH could precipitate hepatic failure. Sometimes, in spite of the administration of hepatoprotector agents, activity of CAH does not decrease. In these cases, it is recommended to reduce the extent of the resection or to use non-surgical therapeutic modalities that do not worsen the already altered hepatic function, such as TAE (transcatheter arterial embolization) or PEIT (percutaneous ethanol injection therapy).

Reprint requests: Kenji Fukuhara　First Department of Surgery, Tohoku University School of Medicine
1-1 Seiryou-machi, Aoba-ku, Sendai, 980 JAPAN