日消外会誌　26（3）：914～917，1993年

血中および組織中CA19-9，DUPAN-2が高値を呈した胆石症の1例

関西医科大学第1外科，同　第2外科
上辻　章二　　權　　雅憲　　上山　泰男
大草　世雄　　辻　　正純*

胆石症患者で術前血清CA19-9とDUPAN-2値が高値を示し，術後両値ともに正常値に戻った症例を経験したので報告する．患者は66歳の男性．黄疸，心窩部痛および発熱にて来院．腹部超音波検査，computed tomographyおよびendoscopic retrograde cholangiographyにて胆嚢内結石，総胆管結石の診断にて内視鏡的に総胆管結石砕石術と乳頭切開術を施行し，黄疸消失後胆嚢摘出術を施行した．減黄術前血清CA19-9は9,300U/ml，DUPAN-2は826U/mlと高値を示したが，減黄術，胆摘術後は両値ともに正常値に戻った．

摘出胆嚢上皮の免疫染色にて，CA19-9やDUPAN-2が染色され，胆嚢炎や胆道閉塞によりCA19-9やDUPAN-2は胆道上皮より分泌され血中に逸脱するものと推測された．胆道良性疾患である胆石症においても，術前血中CA19-9，DUPAN-2値の上昇をみる症例があることを考慮する必要がある．

Key words：cholelithiasis，CA19-9，DUPAN-2

はじめに

血中CA19-9やDUPAN-2は，消化器系悪性腫瘍の診断的価値が評価され，現在では膵胆道系悪性腫瘍での診断的有用性について多くの報告がみられる[1)~3)]．しかし悪性疾患だけでなく，良性疾患においても，血中CA19-9やDUPAN-2値の上昇をみる例が報告されている[4)5)]．われわれは最近，CA19-9，DUPAN-2の産生を示唆する胆石症例を経験したので報告するとともに，胆石症における血中CA19-9とDUPAN-2値の上昇機序について，免疫組織化学的検討を加え考察した．

症　例

患者：66歳，男性

主訴：黄疸，心窩部痛および発熱

既往歴：37歳右下腿骨骨折手術．63歳胆石症にて通院加療

現病歴：平成3年11月中旬，心窩部痛，掻痒感，黄疸および白色便を来し某院にて入院加療を受けるも，疼痛および黄疸は軽快せず同年12月16日当科入院．腹部超音波検査にて，胆嚢内結石および総胆管結石を認め，endoscopic retrograde cholangiopancreatography（ERCP）を施行した．この際，内視鏡的乳頭切開術および総胆管内結石載石術も施行し，総胆管内にendoscopic retrograde bile duct drainage（ERBD）tubeを留置した．黄疸消失後，平成4年1月8日手術を施行した．

入院時現症：体格中等．栄養良好．眼球および眼瞼結膜に中等度の黄疸を認めるも貧血はない．右上腹部に圧痛を認めるも筋性防御は認めなかった．

入院時血液検査所見：貧血はないが白血球数の軽度上昇，好中球増多を認め，肝機能では閉塞性黄疸と胆管系酵素の上昇を認めた．腎機能，電解質の異常はなく，腫瘍マーカーでは，CA19-9値が9,300U/ml，DUPAN-2値（入院後23日目）が826U/mlと高値を示した（**Table 1**）．

腹部超音波検査：総胆管および肝内胆管の拡張．胆嚢管に径約1cmの結石と壁の肥厚を認めた．

Computed tomography（CT）所見：超音波検査同様に，総胆管および肝内胆管の拡張と総胆管内に結石を認めた．胆嚢は腫大し壁の肥厚を認めたが，結石陰影や悪性所見は認めなかった（**Fig. 1**）．

ERCP所見：主膵管に異常なく，総胆管に径約1cmの結石を認めた．胆嚢は造影されなかった（**Fig. 2**）．

手術時所見：胆嚢は炎症性肥厚が強く，萎縮性胆嚢

＜1992年10月7日受理＞別刷請求先：上辻　章二
〒570　守口市文園町1　関西医科大学第1外科

Table 1 Laboratory data on admission

RBC	458 /mm³	TP	7.2 mg/dl
Hb	14.0 g/dl	Alb	58.5 %
Ht	40.6 %	α_1	5.0 %
Plt	22×10⁴ /mm³	α_2	9.4 %
WBC	8,600 /mm³	β	10.9 %
Neu St+S	79.9 %	γ	16.2 %
Mono	13.5 %	Na	141 mEq/l
Lym	5.8 %	K	4.0 mEq/l
GOT	38 IU/L	Cl	102 mEq/l
GPT	83 IU/L	BUN	14 mg/dl
LDH	283 IU/L	Creat	0.7 mg/dl
ALP	617 IU/L	CRP	11.6 mg/dl
T-Bil	9.4 mg/dl	CEA	1.0 ng/dl
D-Bil	5.1 mg/dl	CA19-9	9,300 U/ml
AMY	100 IU/L	DU-PAN-2	826 U/ml
CHE	0.66 ΔpH	feritin	433 ng/dl

Fig. 1 Plain computed tomogram shows the dilatation of intrahepatic duct and common bile duct stone.

であり，胆嚢管に結石を触知し，胆嚢摘出術を施行した．なお，胆嚢内結石は総胆管結石同様にビリルビン系石であった．

摘出胆嚢組織像：H & E 染色による組織像では，Rokitansky-Aschoff 洞やリンパ球浸潤と線維化が高度で慢性萎縮性胆嚢炎の像であった（**Fig. 3a**）．

免疫組織化学的検討：第 1 抗体として，抗 CA19-9 モノクローナル抗体（東レ富士バイオニクス）および抗 DUPAN-2モノクローナル抗体（協和メデックス）を使用し，第 2 抗体として，ペルオキシダーゼ標識抗マウス IgG（TAGO 社製）を使用した．CA19-9（**Fig. 3b**）および DUPAN-2（**Fig. 3c**）は，Rokitansky-Aschoff 洞に一致した胆嚢粘膜上皮細胞に陽性に染色

Fig. 2 ERCP image shows the dilatation of common bile duct due to the stone.

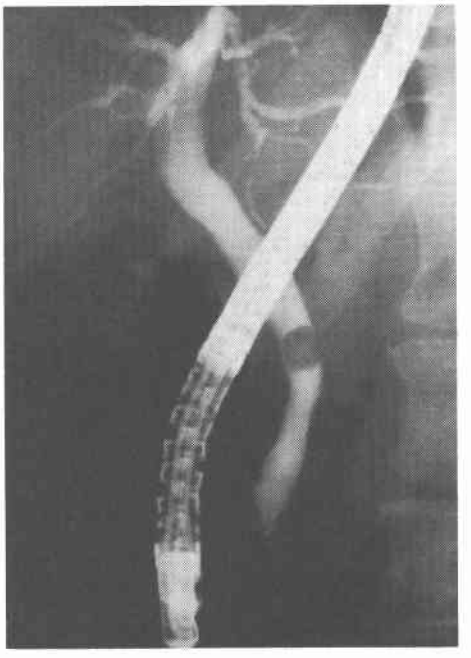

された．

腫瘍マーカー，C-reactive protein（CRP）および総ビリルビン（T-Bil）の時間経過：CA19-9値は，入院時より高値を示し，閉塞性黄疸による胆嚢炎および胆管炎に起因した CRP 値や T-Bil 値と相関を示し，ERBD や胆摘術術後 1 か月目には正常値（34U/ml 以下）に戻った．DUPAN-2値も胆摘術術前値は高値を示したが，術後 2 か月目には正常値（50U/ml 以下）に戻った（**Fig. 4**）．

考　察

良性疾患においても，ことに胆石症において，血清 CA19-9が高値を示す報告がみられ，その陽性率は有吉ら[6]の 0 %から小口ら[7]の66.7%と報告されており，ほぼ20%前後の陽性率と考えられる[4)8)9)]．しかしながら，これら良性疾患の陽性例の CA19-9値はほとんどが 100U/ml 以下の低値であり，われわれの症例では 9,300U/ml と高値を示し，手術により正常値(34U/ml 以下）に戻った．

胆石症の臨床症状と血清 CA19-9の関係をみると，布施ら[10]が報告しているように，CA19-9陽性例はほとんどが有症状であり，発熱，疼痛，黄疸など胆嚢炎，胆管炎としての炎症を示し，赤沈亢進，CRP 陽性，白

Fig. 3 Microscopic findings of gallbladder.
(a) H & E (×10), (b) Immunohistochemical staining for CA19-9 (×10), (c) Immunohistochemical staining for DUPAN-2 (×10)

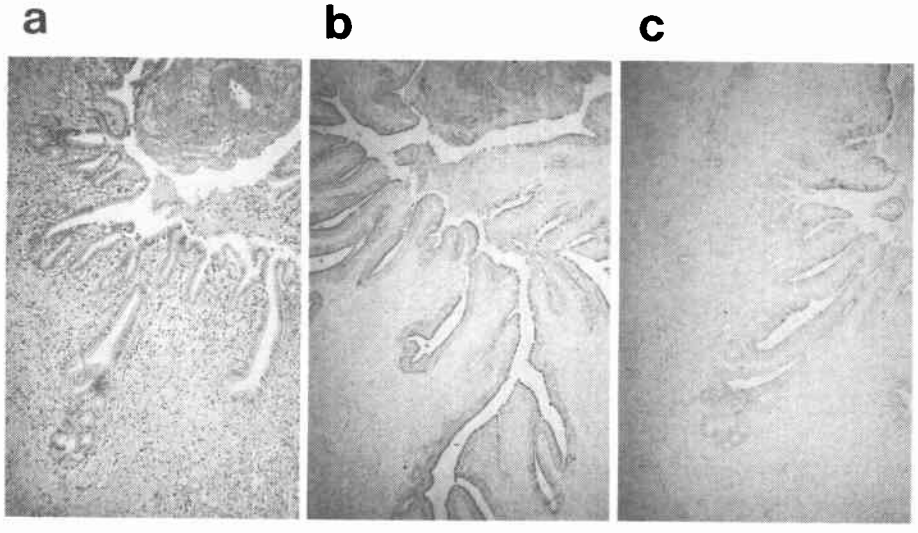

Fig. 4 Time course of tumor markers, CRP and total bilirubin

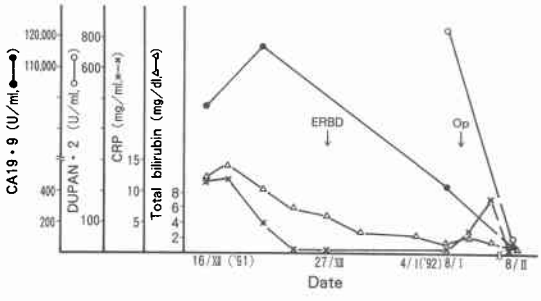

血球増多など炎症所見を伴うことが多い．われわれの症例においても，CRP陽性であり，血清CA19-9値とCRP値の変動は相関した．また，総ビリルビン値とCA19-9値の変動も相関し，減黄とともにCA19-9値が低下した．以上のことから，胆石症での血清CA19-9値が高値を示す背景には，胆嚢炎と胆管閉塞の存在が考えられる．DUPAN-2についてもCA19-9と同様の動きがみられた．組織学的検索においても，CA19-9およびDUPAN-2は，胆嚢炎にみられるRokitansky-Aschoff洞に一致して粘膜上皮に濃染された．Atkinsonら[1]によると，CA19-9の組織内分布による検索でCA19-9は正常胆管，胆嚢，膵管上皮にもわずかに分布していると報告している．このことから考えると，胆石症において，胆嚢炎を伴う炎症反応で胆嚢や胆管上皮が障害をうけ，上皮内に存在するCA19-9やDUPAN-2が血中へ逸脱するものと考えられる．また，総胆管結石による閉塞性黄疸を来たすと，胆管炎の炎症の程度が強くなり，うっ滞胆汁による胆道内圧上昇とともにCA19-9やDUPAN-2が血中へ逸脱し血清値が高値を示すと考えられる．

われわれの症例の経験から，総胆管結石による閉塞性黄疸時の胆嚢炎，胆管炎によっても血中CA19-9やDUPAN-2値が上昇する場合があり，減黄術により両血中値は正常化することを胆道良性疾患の診断に際し考慮する必要がある．

文　献

1) 嶋田浩介，川口富司，南部文彦ほか：膵癌と腫瘍マーカー．—特にCA19-9について—．日臨外医会誌　46：449—454，1985
2) 高見　博，阿部令彦，古内孝幸ほか：腫瘍マーカー，膵癌関連抗原．総合臨　34：2673—2677，1985
3) 林　　敏，小笠原正洋：腫瘍マーカーの陽性率と小膵癌検出能．2)CA19-9(糖鎖抗原)．日臨　44：107—110，1986
4) 竹森康弘，澤武紀雄，登谷大修ほか：血中CA19-9値に影響を及ぼす要因について．—良性疾患における検討を中心に—．胆と膵　6：983—988，1985
5) 種本和雄，小張英二，竹内仁司ほか：Carbonhydrate Antigen (CA19-9) 測定値の検討．日臨外医

会誌 48：30--37, 1987
6) 有吉 寛, 桑原正喜, 須知泰山ほか：糖鎖抗原 CA19-9, 新しい消化器癌関連抗原―腫瘍マーカーとしての可能性. 医のあゆみ 125：918―920, 1983
7) 小口寿夫, 本間達二, 長田敦夫ほか：モノクローナル抗体にて認識される新しい腫瘍マーカー. CA19-9 の臨床的意義の検討. 日消病会誌 81：1430―1435, 1984
8) 大倉久直, 坂脇多津：CA19-9 の診断的意義. 胆と膵 6：1087―1096, 1985
9) 小川 真, 唐沢英偉, 小林敏生ほか：胆道疾患における血清 CA19-9 の臨床的意義の検討―胆管閉塞及び胆管炎の影響について―. 日消病会誌 82：1418, 1985
10) 布施好信, 辻 俊三, 谷脇雅史ほか：胆石症における血清 CA19-9 の臨床的意義について. 日消病会誌 83：2196―2200, 1986
11) Atkinson B, Ernst C, Herlyn M et al: Gastrointestinal cancer-associated antigen in immunoperoxidase assay. Cancer Res 42：4820―4823, 1982

A Case of Cholelithiasis with Extremely High Value of CA19-9 and DUPAN-2 in Serum and Speciment

Shoji Uetsuji, A Hon Kwon, Yasuo Kamiyama, Tokio Okusa and Masazumi Tsuji*
First Department of Surgery, Kansai Medical University
*Second Department of Surgery, Kansai Medical University

A case of cholelithiasis with elevated serum CA19-9 and DUPAN-2 levels, which were normalized after improvement of obstructive jaundice, was reported. A 66-year-old man complained of jaundice, abdominal pain and fever. Ultrasonography, computed tomography and endoscopic retrograde cholangiography revealed a choledocholithiasis. Endoscopic lithotomy was performed for improvement of obstructive jaundice due to common bile duct stone. Preoperative serum levels of CA19-9 and DUPAN-2 were 9300 U/ml and 826 U/ml, and both postoperative serum levels were normalized. Immunohistochemical staining of CA19-9 and DUPAN-2 revealed positive reaction on the epithelium of gallbladder. It is suggested that CA19-9 and DUPAN-2 are secreted from bile duct epithelium and flows back into blood in situation of cholecystitis or obstruction of bile duct. It is necessary to recognize such as this case in cholelithiasis.

Reprint requests: Shoji Uetsuji First Department of Surgery, Kansai Medical University
1 Fumizono, Moriguchi City, 570 JAPAN