日消外会誌　26（3）：918～922，1993年

胆嚢癌を重複した膵多形細胞癌の1例

神奈川県衛生看護専門学校付属病院外科
吉田　和彦　　藤川　　亨　　片山　隆市
西田　　雄　　岡部　紀正

胆嚢癌を重複した膵多形細胞癌（pleomorphic carcinoma）を経験したので報告する．症例は64歳の男性で上腹部痛，タール便と体重減少を主訴に当科へ入院した．上部消化管造影では胃体部大彎にBorrmann 1型の病変を認め，内視鏡的生検では未分化癌と診断された．腹部CT scan検査と腹部超音波検査では胆嚢壁の不整と肥厚を認めた．胃と胆嚢の重複癌の術前診断で開腹したが，術中に膵頭部と十二指腸の病変が発見されたので，拡大胆嚢摘出術と膵頭十二指腸切除術を施行した．摘出標本では膵頭部の腫瘍は膵多形細胞癌と診断され，病理学的所見より胃と十二指腸の病変はその転移巣と考えられた．胆嚢の粘膜全域には乳頭状の発育を示す高分化型腺癌を認め，本邦では最初の他臓器重複癌を合併した膵多形細胞癌と考えられた．

Key words：pleomorphic carcinoma of the pancreas, gallbladder carcinoma

はじめに

膵原発悪性腫瘍の大部分は腺癌であるが，極めてまれに腺癌の一部が肉腫様に増殖し，多核巨細胞を混在することがあり，1954年Sommersら[1]が多形細胞癌（pleomorphic carcinoma）として初めて報告した．この膵多形細胞癌は臨床的にも特徴的な経過を示すと言われている．今回われわれは胃と十二指腸に転移を来した膵多形細胞癌に胆嚢癌を同時性に重複した症例を経験したので報告する．

症　例

症例：64歳，男性

主訴：上腹部痛，タール便，体重減少

既往歴：特記すべきことなし．

家族歴：特記すべきことなし．

現病歴：1988年10月初旬より上腹部痛が出現し，その後タール便と体重減少（4kg/2か月）を伴ったために12月5日当科へ入院となった．

入院時現症：身長163.6cm，体重61.6kg．体温36.2℃．脈拍60/分，整．血圧120/72mmHg．眼瞼結膜に軽度の貧血を認めた．表在リンパ節は触知せず，胸部・腹部に異常な理学所見はなかった．

検査所見：WBC 4,900/mm³，RBC 353×10⁴/mm³，Hgb 9.2g/dl，Hct 28.4%，Plt 21.3×10⁴/mm³と軽度の貧血を認めた．血清生化学検査，検尿，検便，出血性素因検査には異常を認めなかった．Carbohydrate antigen 19-9，α-fetoprotein，エラスターゼ，carcinoembryonic antigenなどの腫瘍マーカーも正常値であった．

上部消化管造影：胃体上部の大彎側に頂部に臍を持つ隆起性病変を認めた．

上部消化管内視鏡検査：胃体上部大彎にBorrmann 1型の病変を認めた．同部からの生検の病理診断は未分化癌であった．

腹部CT scan検査：胆嚢壁全体に不整と肥厚が見られた．

腹部超音波検査：胆嚢壁全体に高エコー性の病変が認められた．

手術所見：1989年1月31日に胃と胆嚢の重複癌の術前診断で開腹した．腹腔内の検索では遠隔転移を認めなかった．膵頭部と十二指腸に腫瘍を触知したので，拡大胆嚢摘出術と膵頭十二指腸切除術に術式を変更した．

病理所見：切除標本では膵頭部には孤立性の腫瘍を，胃には隆起性病変を，十二指腸には潰瘍性病変を，そして胆嚢には内腔を満たす腫瘍を認めた（**Fig. 1**）．

膵頭部の腫瘍は12×11×10mm大で，肉眼的には腫瘤型で割面では結節型を呈した．胆管と主膵管への浸潤は認められず，境界は比較的明瞭であった．組織学的には核は大小不同で多形性，胞体も小型から大型ま

＜1992年10月7日受理＞別刷請求先：吉田　和彦
〒235　神奈川県横浜市磯子区汐見台1－6－5　神奈川県衛生看護専門学校付属病院外科

Fig. 1 Specimen revealed solitary tumor of the pancreatic head, elevated lesion of the stomach, ulcerative lesion of the duodenum, and gallbladder carcinoma (PL: pancreatic lesion; GBL: gallbladder lesion; GL: gastric lesion; DL: duodenal lesion).

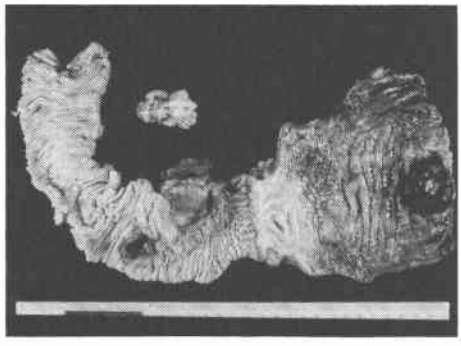

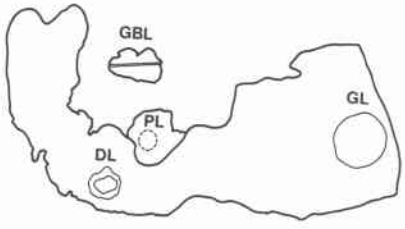

でさまざまであった．紡錘状，類円形の多核巨細胞と異型性の強い腫瘍細胞が充実性に発育していた（**Fig. 2a**）．また一部索状の配列をとる部分も散見された．膵癌取扱い規約[2]では未分化癌の中の多形細胞型（pleomorphic type）に属した．病理学的検索では intermediate type, INFβ, ly_1, v_1, ne_0, d(−), s_0, rp_0, ch_0, du_0, pv_0, a_0, plx(−), pw(−), bdw(−), ew（−）であった．郭清した膵周囲のリンパ節には転移を認めなかった．

胃の病巣は37×36mm 大の Borrmann 1型の隆起性病変で，出血と壊死が著明であった．組織学的には周囲粘膜は正常であった．腫瘍は表層で出血と壊死が強く，漿膜に達する浸潤を認めた．構成する腫瘍細胞は膵頭部の腫瘍と一致していた（**Fig. 2b**）．

十二指腸の病巣は20×16mm 大の Borrmann 2型の潰瘍性病変で，出血傾向が強かった．組織学的には膵頭部と胃の病巣と同一と考えられた(**Fig. 2c**)．膵頭部の腫瘍からの連続性は認められなかった．

以上より，胃と十二指腸の病巣は膵多形細胞癌の転移巣と考えられた．

胆嚢の大きさは41×25×21mm 大で，肉眼的には線維性収縮と壁の肥厚が見られた．組織学的には粘膜全域が乳頭状で浸潤性に発育した高分化型管状腺癌（well differentiated type, tub_1）で占められていた（**Fig. 2d**）．合併切除された肝臓へも癌の浸潤を認めた．胆道癌取扱い規約[3]に基づいた病理学的な検索では pat GfGbGn, ssγ, $hinf_{1\alpha}$, $binf_0$, vs_0, bw_1, hw_1, ew_2 (h), intermediate type, INFβ, ly_1, v_1, pn_1であった．以上の所見より，同時性の胆嚢原発腺癌と診断した．

術後経過：術後化学療法を行ったが肝転移を来たし，1989年6月6日に永眠した．

考　察

膵多形細胞癌（pleomorphic carcinoma）は特殊な組織像を呈する膵癌として古くからその存在が知られている．膵癌取扱い規約では巨細胞癌は未分化癌の中の多形細胞型に含まれているが[2]，Cubilla ら[4]，Kloppel[5]，Morohoshi ら[6]は膵管癌の一部と取り扱い，未分化癌を pleomorphic carcinoma として一括している．このために未分化癌の頻度の把握は難しいが，奥村ら[7]や加藤ら[8]は全膵癌の0.5%～5%と報告している．

表1は検索しえた本邦報告例[9)10)]に自験例を加えたものである．患者の平均年齢は61.9歳で，男女比は15：4（3.75：1）であった．主訴は腹痛が多いが，本症例のように疼痛と体重減少や，腫瘤触知，黄疸や糖尿病などもしばしば見られる[11)13)]．発生部位は頭部6例，体部4例，体尾部4例，尾部3例と，体尾部が64.7%を占めた．原発巣の大きさは計測例で5cm 未満が4例，5cm 以上10cm 未満が3例，10cm 以上が4例で，平均は7.3cm であった．本症例の膵原発巣の最大径は1.2cm であり，本邦報告例中最小であった．前述したごとく膵多形細胞癌の発症年齢と男女比は膵管癌に近いが，発生部位は膵管癌に比較して体尾部に多い[5)11)12)]．

腫瘍は nodular pattern を呈し，壊死巣と出血巣が混在し，周囲への浸潤傾向が強いことが特徴的である[4)6)11)13)]．組織学的には疎な sarcoma 様の発育パターンを示すものが多い．好酸性の細胞質を伴う異型の強い単核ないしは多核の巨細胞や悪性紡錘細胞が病巣の80%を占め，これらの巨細胞がたがいに離ればなれに発育することによって特徴づけられる．多くの症例に神経周囲浸潤や脈管浸潤が認められる[1)4)6)8)11)13)]．

転移形式としては血行転移の頻度がきわめて高い．

Fig. 2 a. Top: The tumor of the pancreatic head was solitary, solid and clearly margined (H.E. stain, ×2.5). Bottom: The nuclei were pleomorphic and various in size and the cytoplasmas were also various in size (H.E. stain, ×160). b. Top: The stomach lesion was Borrmann 1 type elevated lesion with remarkable bleeding and necrosis (H.E. stain, ×2.5). Bottom: Histlogical findings were very similar to those of the pancreatic lesion (H.E. stain, ×160). c. Top: The duodenal lesion was Borrmann 2 type ulcerative lesion with remarkable bleeding (H.E. stain, ×3.3). Bottom: Histological findings were very similar to those of the pancreatic lesion (H.E. stain, ×160). d. The well differentiated adenocarcinoma with papillomatous growth was revealed in the entire area of the gallbladder mucosa (H.E. stain, ×2.5).

a	b
c	d

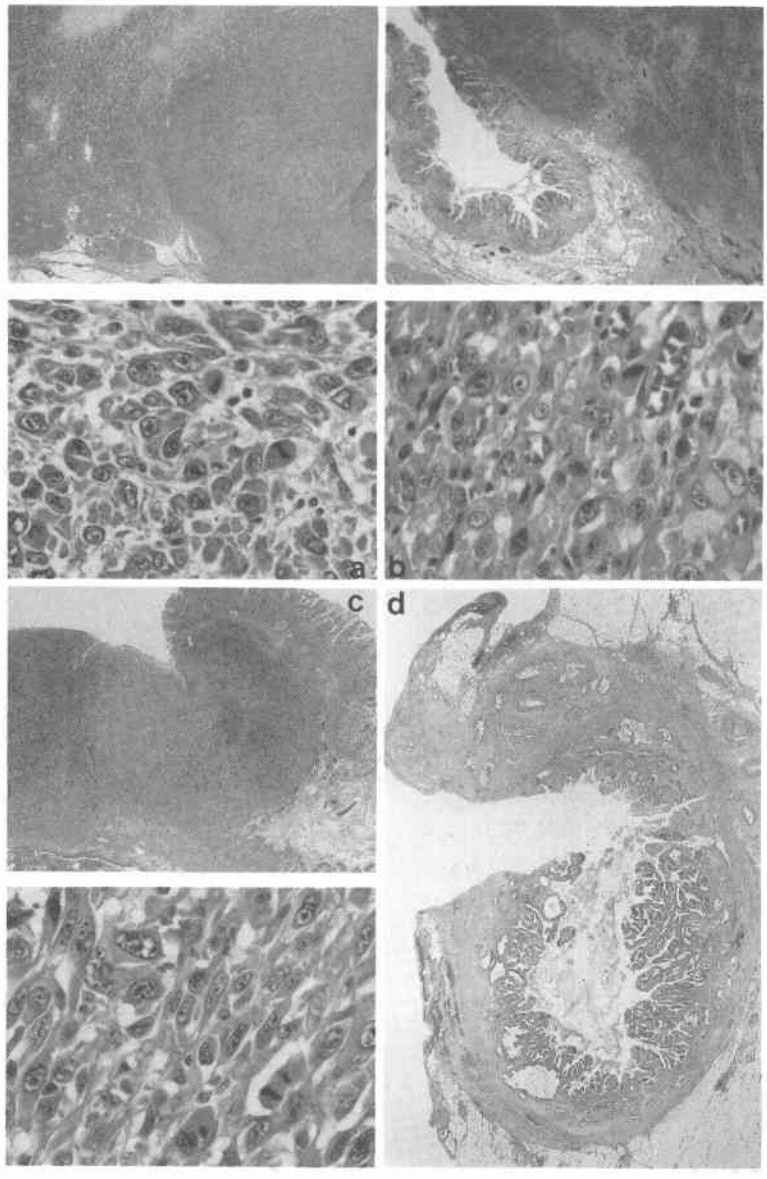

Table 1 Pleomorphic carcinoma of the pancreas (Reported cases in Japan[9)10)])

Author (year)	Sex Age	Location	Size (cm)	Pathohistology pleomorphic (p) epulis (E)	Adenocar cinoma component	Metastasis (LN : lymphonode, Li : liver, Lu : lung)	Treatment	Prognosis
Tanaka (1974)	M 50	—	—	P	minor	major organs	(−)	7 mon (dead)
Shigeoka (1977)	M 74	Whole pancreas	—	P	minor	LN, heart, spleen stomach, Li, etc	Laparotomy	1 mon (dead)
Okuyama (1980)	F 67	Body	4.5×2.5	P	(−)	Li, spleen	(−)	19 days (dead)
Yamazaki (1981)	M 65	Body	10×9×9	E	(−)	kidney	nephrectomy, distal pancreatectomy	5 mon (dead)
Shikata (1981)	F 71	Body Tail	fist size	E	major	(−)	distal pancreatectomy	6 mon (dead)
Maruyama (1981)	M 68	Head	4×4×2.5	P	(−)	13a, 17a LN	total pancreatectomy	17 mon (alive)
Muranaka (1982)	M 81	Tail	—	P	—	—	—	—
Kitamura (1982)	F 48	Tail	12×10×9	E	(−)	(−)	distal pancreatectomy	5 month (alive)
Yamashita (1982)	M 70	Body	thumb head size	P	mixed	peritoneum, abdominal wall	(−)	1 mon (dead)
Tomita (1984)	M 55	Head	8×7×5	P	major	LN, Lu	pancreaticoduodenectomy	6 mon (dead)
Yamada (1984)	M 61	Whole pancreas	—	P	—	Li, Lu	(−)	7 month (dead)
Yamashita (1986)	M 66	Body Tail	9×7	P	partial	peritoneum	colectomy, distal pancreatectomy	6 mon (dead)
Kamiya (1986)	M 41	Head	5×4.5	P	partial	6, 13, 17LN, Li, Lu peritoneum	total pancreatectomy	6 mon (dead)
Tsuji (1986)	F 62	Body Tail	10.6×8.5 ×7.6	E	partial	Li	gastrectomy, distal pancreatectomy	—
Kato (1986)	M 68	Head	—	P	partial	—	—	—
Kato (1986)	M 55	Body	—	P	—	—	—	—
Ito (1987)	—	—	—	P	partial	—	—	—
Ito (1989)	M 45	Head	2.2×2.1	P	(−)	14LN, Li	pancreaticoduodenectomy	11 mon (dead)
Toda (1991)	M 60	Tail	14	E	partial	—	distal pancreatectomy, colectomy, etc	36 day (dead)
Our case (1992)	M 64	Head	1.2×1.1 ×1.0	P	(−)	Li, stomach, duodenum	pancreaticodeodenectomy	5 mon (dead)

本邦集計では20例中８例（40%）に肝転移が記載されていた．本症例も手術時にはすでに胃と十二指腸に血行性と考えられる転移があり，術後は肝転移を併発して死亡した．本疾患の予後は膵管癌のそれと比較してきわめて不良であり，ほとんどの症例は発症後１～６か月で死亡するとされている．一般には早期に遠隔転移や腹水を伴う腹膜播種を来し[11)13)]，化学療法も奏功しない．本症例も術後早期に肝転移を来し，急速に病状が進行して発症後８か月で死亡した．

欧米からの報告[4)11)]では膵多形細胞癌は他臓器重複癌との合併が多いとされているが本邦ではいまだに報告例はなく，胆嚢癌を重複した本症例が本邦で最初の他臓器重複癌を合併した膵多形細胞癌であると考えられた．

文　献

1) Sommers SC, Meissner WA: Unusual carcinomas of the pancreas. Arch Pathol 58: 101—111, 1954

2) 日本膵臓学会：膵癌取扱い規約．第３版．金原出版，東京，1986

3) 日本胆道外科研究会：胆道癌取扱い規約．第2版．金原出版，東京，1986
4) Cubilla AL, Fitzgerald PJ: Tumors of exocrine pancreas in Atlas of Tumor Pathology. 2nd series. AFIP, Washington DC, 1984
5) Kloppel G: Pancreatic non-endocrine tumours. Edited by Kloppel G, Heintz PU. Pancreatic Pathology. Churchill-Livingstone, London, 1984, p79—113
6) Morohosji T, Held G, Kloppel G: Exocrine pancreatic tumors and their histological classification. A study based on 167 autopsy and 97 surgical cases. Histopathology 7：645—661, 1983
7) 奥村修一，斉藤洋一：膵癌統計集計—3年度分3080例の集計分析について．胆と膵　6：1051—1078，1985
8) 加藤　洋，柳澤昭夫：癌の組織像，膵癌の組織像．癌の臨　32：1942—1943，1986
9) 伊藤順造，小関　梅，土屋　誉ほか：膵巨細胞癌（pleomorphic carcinoma）の1例．本邦集計18例の検討．消外　12：2025—2031，1989
10) 戸田理一郎，西　俊平，久保博明ほか：巨大腹部腫瘤を呈した膵多形細胞型未分化癌の1例．胆と膵　12：311—315，1991
11) Tschang TP, Garza-Garza R, Kissane JM: Pleomorphic carcinoma of the pancreas; An analysis of 15 cases. Cancer 39：2114—2126, 1977
12) Guillan AR, McMahon J: Pleomorphic adenocarcinoma of the pancreas. Am J Gastroenterol 60：379—386，1973
13) Freund U: Pleomorphic giant cell tumor of the pancreas. A case report. Isr J Med Sci 9：84—88，1973

A Case of Pleomorphic Carcinoma of the Pancreas Associated with Gallbladder Carcinoma

Kazuhiko Yoshida, Touru Fukikawa, Ryuuichi Katayama, Yuu Nishida and Norimasa Okabe
Department of Surgery, Kanagawa Prefecture Nurses and Midwives Training School Hospital

A case of pleomorphic carcinoma of the pancreas associated with gallbladder carcinoma is reported. A 64-year-old man complaining of epigastralgia, tarry stools and weight loss was admitted to our hospital. Barium swallow revealed a Borrmann type 1 elevated lesion at the greater curvature of the gastric corpus. Endoscopic biopsy revealed undifferentiated carcinoma of the stomach. Abdominal CT scanning and sonography showed thickness and irregularity of the gallbladder wall. We performed laparotomy under the diagnosis of double carcinoma of the stomach and gallbladder. At the operation, tumors in the pancreatic head and duodenum were discovered. Pancreaticoduodenectomy and extended cholecystectomy were performed. Histologically, the pancreatic tumor was a pleomorphic carcinoma and the lesions of the stomach and duodenum were metastases. The gallbladder carcinoma was a highly differentiated adenocarcinoma and was diagnosed as synchronous double carcinoma.

Reprint requests: Kazuhiko Yoshida　Department of Surgery, Kanagawa Prefecture Nurses and Midwives Training School Hospital
1-6-5 Shiomidai, Isogo-ku, Yokohama, Kanagawa, 235 JAPAN